

UNIVERSIDAD DE CHILE  
FACULTAD DE ODONTOLOGÍA  
DEPARTAMENTO DE CIRUGÍA Y TRAUMATOLOGÍA M-F  
ASIGNATURA DE CIRUGÍA

**“USO DE LA ARTROGRAFÍA EN EL DIAGNÓSTICO  
COMPLEMENTARIO DE LOS DESÓRDENES INTERNOS  
TEMPOROMANDIBULARES”.**

ROBERTO A. GARCÍA BUSTAMANTE

TRABAJO DE INVESTIGACIÓN  
REQUISITO PARA OPTAR AL TÍTULO DE  
CIRUJANO-DENTISTA

**TUTOR PRINCIPAL**

Prof. Dr. Luis A. Quevedo Rojas

**TUTOR ASOCIADO**

Dr. Hugo A. Cooper Monsalves

SANTIAGO-CHILE  
2005

## INDICE

INTRODUCCIÓN	1
ASPECTOS TEÓRICOS	4
Antecedentes históricos	6
Clasificación de los trastornos temporomandibulares	9
Desórdenes internos temporomandibulares	11
Alteraciones del complejo cóndilo-disco articular	14
Incompatibilidad de las superficies articulares	19
Causas del desplazamiento discal	20
Definición y clasificación del desplazamiento discal	22
Diagnóstico por imágenes	23
Artroscopia y Artrocentesis	37
Artrografía	39
HIPÓTESIS Y OBJETIVOS	50
MATERIALES Y MÉTODOS	51
RESULTADOS	56
DISCUSIÓN	75
RESUMEN	81

CONCLUSIONES	83	
ANEXOS		
Anexo I	Artrogramas	85
Anexo II	Cuestionario clínico para examen artrográfico Temporomandibular	90
Anexo III	Consentimiento informado	99
REFERENCIAS BIBLIOGRÁFICAS	100	

## INTRODUCCION

La evaluación de los pacientes con sospecha de sintomatología correspondiente a un cuadro de disfunción temporomandibular o craneomandibular, debería estar incluida en la práctica odontológica rutinaria. Esta observación está basada en el hecho de que antes del tratamiento del paciente disfuncional, se debe obtener una completa historia clínica y realizar una adecuada evaluación, ya que la causa más común de un fracaso terapéutico, es un diagnóstico incorrecto.

La prevalencia de los Trastornos Temporomandibulares (TTM) es muy elevada, por lo que se recomienda que a todo paciente que acuda a una consulta odontológica, se le realice una valoración sistemática para detectar la posible presencia de estos problemas, independiente de la aparente necesidad o urgencia de tratamiento. La finalidad de esta valoración es identificar a los individuos con signos subclínicos, o bien, con síntomas que el paciente no pueda relacionar directamente con alteraciones funcionales de su sistema masticatorio.

El diagnóstico de disfunción temporomandibular, debe ser realizado por medio una exhaustiva evaluación del *Sistema Estomatognático*, que comprenda básicamente una completa anamnesis y un meticuloso examen físico, pudiendo ser complementado con los exámenes imagenológicos respectivos y necesarios para la obtención de información adicional y confirmatoria de las fases diagnósticas anteriores.

Los principales signos y síntomas de los trastornos de la ATM, se asocian a una alteración del complejo disco-cóndilo. Los pacientes refieren a menudo una artralgia, pero la disfunción es la manifestación más frecuente. Los síntomas de disfunción se presentan principalmente como resultado de una alteración del movimiento condíleo y son descritos por los pacientes, como sensaciones de ruido o atrapamiento articular. Pueden ser

constantes, repetibles y a veces progresivos, donde la presencia de dolor nunca debe ser considerado un dato confirmatorio para su diagnóstico.

Los trastornos de la ATM, pueden subdividirse en tres grandes grupos: trastornos inflamatorios de la articulación, alteraciones del complejo disco-cóndilo e incompatibilidades estructurales de las superficies articulares; estas dos últimas entidades se han agrupado en la actualidad, en un concepto único denominado *desordenes internos de la articulación temporomandibular*.

El término *desorden interno* de la articulación temporomandibular, define conceptualmente, la existencia de interferencias mecánicas en el normal funcionamiento articular, consecuencia habitual de una relación anormal entre el disco articular y el cóndilo mandibular.

Mucho se ha estudiado la posible relación entre el diagnóstico clínico de disfunción y la existencia de trastornos internos articulares; sin embargo, los resultados obtenidos son difíciles de comparar, debido a la gran variabilidad de métodos de estudio empleados. Dado que existen numerosos trastornos clínicos con similares síntomas que el trastorno interno articular, es de vital importancia definir la posición y las características morfológicas del disco articular en los pacientes con disfunción articular.

En los últimos años la práctica clínica ha introducido la generalización de los estudios complementarios para el diagnóstico y control evolutivo de los enfermos con disfunciones temporomandibulares (DTM), pero el carácter sumamente fluctuante de las manifestaciones de esta patología, la calidad técnica de los equipos y la propia experiencia de los operadores en la realización e interpretación de las imágenes obtenidas, puede condicionar poderosamente la validez de los diagnósticos formulados.

La fiabilidad diagnóstica de la exploración clínica en el contexto de los diferentes subtipos de DTM es controvertida, debido a las diferentes metodologías aplicadas en su

determinación. Por lo anterior, es que una gran cantidad de especialistas utiliza exámenes complementarios como pruebas diagnósticas casi perfectas para determinar la sensibilidad, especificidad y concordancia diagnóstica de la exploración clínica en las DTM. Sin embargo, se debe poner énfasis en la necesidad de comparar la signo-sintomatología clínica del paciente, con la prueba de imagen obtenida, pues el simple hallazgo patológico en los exámenes imagenológicos complementarios, nunca debe considerarse por sí sólo, diagnóstico de enfermedad.

El trastorno en el cual se presenta un *desarreglo o desorden interno*, es debido a una asincronía entre las subunidades anatómicas de la articulación: el disco articular, cóndilo y cavidad glenoidea, generando como resultante común el *desplazamiento disfuncional discal*. Por el contrario, en el *síndrome miofascial* se asume que su etiología está directamente relacionada con el estrés y la hiperactividad muscular, siendo una alteración de tipo *psicofisiológica* que compromete primariamente los músculos de la masticación, y que provoca una *enfermedad extracapsular*.

Los métodos de diagnóstico por imágenes, juegan un papel importante en la diferenciación de estas dos entidades, como también en la detección de posibles complicaciones u otros diagnósticos diferenciales. Múltiples tipos de exámenes imagenológicos han sido utilizados, algunos de los cuales discutiremos brevemente en forma individual, con sus ventajas y desventajas, pero será objetivo fundamental de este trabajo, realizar una evaluación preliminar del empleo de la ARTROGRAFÍA TEMPOROMANDIBULAR, una técnica no utilizada en nuestro país, que podría tener algún valor como examen de diagnóstico complementario de los desórdenes internos articulares y en el seguimiento de la evolución clínica y el diagnóstico diferencial de las diversas patologías que pueden estar involucradas en la instauración de un cuadro disfuncional de la Articulación Temporomandibular.

## ASPECTOS TEORICOS

El sistema sinovial más fascinante y complejo del organismo es la Articulación Témporomandibular. En condiciones de normalidad es una estructura finamente equilibrada con un alto grado de precisión anatómica.<sup>1,2</sup>

Hace mucho se sabe en Odontología y Medicina que es la única articulación del organismo que tiene movimientos de deslizamiento y rotación y que funciona como una sola unidad debido a que la mandíbula une ambos cóndilos.<sup>2</sup>

Una característica única de esta articulación es que las fuerzas ejercidas por los músculos y los movimientos que constituyen la función masticatoria terminan de modo brusco en un punto final estructural fijo y rígido, cada vez que uno de estos movimientos efectúa la oclusión de los dientes. Para que el sistema masticatorio funcione de manera normal y eficiente, es preciso que exista un alto grado de precisión y armonía entre la acción de los músculos masticadores y las fuerzas de oclusión.

La falta de esta concordancia puede determinar un comportamiento anómalo de los músculos, lesiones en la estructura dentaria o provocar una alteración nociva que afecte de forma negativa las estructuras articulares temporomandibulares.<sup>1,2,3</sup>

Se han indicado determinados episodios y situaciones que pueden dar lugar a una modificación de la función normal del sistema masticatorio. Se ha involucrado a factores etiológicos como traumatismos, estrés emocional, inestabilidad ortopédica, influencias sistémicas, interferencias oclusales e hiperactividad muscular.<sup>2,3</sup>

Se ha resaltado la importancia de este último, puesto que parece ser una entidad muy frecuente en la presentación clínica de muchos trastornos funcionales del sistema masticatorio. Aunque la hiperactividad muscular no sea el responsable primario de éstos, con frecuencia desempeña un papel secundario que afecta el curso y evolución del trastorno.

En la evaluación de un paciente es importante identificar con claridad tanto los signos como los síntomas. *Un signo* es una observación clínica objetiva detectada durante una exploración. *Un síntoma* es una descripción o explicación realizada por el paciente de algo que le afecta. Por lo general, los pacientes aprecian de forma aguda sus síntomas, pero en muchas situaciones, pueden no ser conscientes de los signos clínicos que presentan.<sup>1,3</sup>

Los signos y síntomas de los trastornos temporomandibulares, son muy frecuentes. Estudios epidemiológicos sugieren que aproximadamente un 30% de la población general presenta algún signo de alteración funcional del sistema masticatorio. Algunos de ellos se manifiestan por síntomas importantes que hacen que el paciente solicite un tratamiento. Sin embargo, muchos son sutiles y no alcanzan un nivel de percepción clínica por parte del paciente.<sup>1,2,3,4,5</sup>

Los signos que el individuo no percibe se denominan *subclínicos*. Algunos de estos pueden pasar luego a ser aparentes y representar alteraciones funcionales más significativas, si no se abordan. Es importante, pues, identificar todos y cada uno de los signos y síntomas de alteraciones funcionales en cualquier paciente. No se pretende sugerir que todos los signos indiquen una necesidad de tratamiento. El signo y la etiología, así como el pronóstico del trastorno, son factores que determinan dicha necesidad.<sup>1,2,3</sup>

La eficacia y el éxito del tratamiento residen en la capacidad del clínico para establecer el diagnóstico correcto. Es muy importante identificar cada uno de los signos y síntomas mediante una completa historia médica y una exploración clínica acabada. Esto es la *base esencial* del éxito terapéutico.

El propósito final de la historia clínica y la exploración, será identificar todas las posibles áreas o estructuras del *Sistema Estomatognático* que presenten un trastorno o alteración patológica.

Un buen examinador debe poseer un conocimiento profundo de las manifestaciones clínicas y función del sistema masticatorio sano. Los trastornos de dicho sistema se suelen



manifestar por un dolor y/o una disfunción. Entonces, la historia clínica y los métodos de exploración deben orientarse a la identificación del dolor y la disfunción masticatorios.<sup>3,4,5</sup>

Lo anterior nos permitirá confirmar el diagnóstico de disfunción temporomandibular realizando el diagnóstico diferencial con otras patologías, así como signos o síntomas craneo-cervicales atribuibles a trastornos temporomandibulares; verificar si se trata de una miopatía funcional, una artropatía funcional o ambas; llegar al diagnóstico concreto dentro de las diversas categorías de disfunción miogénicas o artrogénicas correspondientes y, seleccionar los exámenes complementarios específicos pertinentes para cada patología.<sup>10</sup>

Con el fin de identificar las diferentes enfermedades y poderlas sistematizar para su estudio y descripción, será siempre imprescindible considerar una serie de manifestaciones clínicas, tales como: síntomas de dolor referidos a la masticación, síntomas relacionados con restricción del movimiento mandibular, síntomas de interferencia durante los movimientos mandibulares y síntomas de maloclusión aguda.<sup>4</sup>

## **ANTECEDENTES HISTORICOS**

A través de los años la terminología y clasificación de la mayoría de los desórdenes que afectan la articulación temporomandibular se han basado en suposiciones etiológicas.<sup>8</sup> Los trastornos funcionales del sistema masticatorio se han identificado con diferentes términos, lo que ha contribuido a crear cierta confusión en esta área.

La profesión odontológica prestó por primera vez atención al campo de los TTM a partir de un artículo del *Dr. James Costen*<sup>9</sup> en 1934. En ese año, *Costen*, describió unos cuantos síntomas referidos al oído y a la articulación temporomandibular como resultado de supuestas alteraciones del sistema dentario, al que denominó *Síndrome de Costen*. De aquí en adelante, se publicaría por muchos años en la literatura, la convicción de que la maloclusión era el principal factor etiológico implicado en la aparición de trastornos de la masticación.

Posteriormente, se popularizó el termino *Trastornos de la articulación temporomandibular*, y en 1959, *Shore*<sup>10</sup> introdujo la denominación *Síndrome de disfunción de la articulación temporomandibular*. Más tarde apareció el término *Alteraciones funcionales de la articulación temporomandibular*, de *Ramfjord* y *Ash*<sup>11</sup>.

Algunos términos describían los factores etiológicos sugeridos, como es el caso de *trastorno oclusomandibular*<sup>12</sup> y *mioartropatía de la articulación temporomandibular*<sup>13</sup>. Otros resaltaban el dolor, como el *síndrome de dolor-disfunción*<sup>14, 21</sup>, el *Síndrome de dolor-disfunción miofascial*<sup>15, 21</sup> y el *Síndrome de dolor-disfunción temporomandibular*<sup>16, 23</sup>.

A finales de los cincuenta, *Schwartz*<sup>16, 23</sup> describió el *Síndrome dolor-disfunción temporomandibular*, básicamente como un problema funcional de la musculatura masticatoria. Para su diagnóstico se requería, durante el examen, la presencia de uno o más síntomas de la triada clásica: dolor en la región de la articulación temporomandibular, dolor en la musculatura masticatoria y ruidos articulares durante el desplazamiento condilar con limitación de los movimientos mandibulares. Sin embargo, la presencia sólo de clicking o crepitación articular, no era considerado suficiente para su diagnóstico.

Este concepto fue tomado por *Laskin*<sup>15, 21</sup> en 1969, quien introdujo el *Síndrome de disfunción y dolor miofascial*, como una subcategoría del Síndrome dolor-disfunción temporomandibular de *Schwartz*. Requiere para su diagnóstico ausencia clínica y radiológica de evidencias que indiquen cambios y/o daño orgánico en los tejidos articulares y sintomatología dolorosa negativa durante la palpación del meato auditivo externo.<sup>22</sup>

La importancia de la articulación temporomandibular, en la génesis de muchos de los trastornos temporomandibulares, particularmente el disco articular, fue establecida por *Farrar*<sup>6, 19</sup> en 1971, cuando introdujo el concepto de interferencias durante el movimiento mandibular debido a desplazamientos del disco articular o desórdenes internos de la articulación. En el presente, por desgracia, muchos clínicos utilizan el *Síndrome de dolor-disfunción* como una entidad diagnóstica general de variadas patologías específicas, lo que

contribuye a la existencia de controversias acerca de los reales problemas articulares temporomandibulares.

Dado que los síntomas no siempre están limitados a la ATM, estos términos podrían aparecer algo restrictivos, y debería utilizarse una denominación más amplia como la de *Trastornos craneomandibulares*<sup>17</sup>. El término *Trastornos temporomandibulares* (TTM), sugerido por Bell<sup>7</sup>, ha ido ganando aceptación, ya que no sólo incluye problemas limitados a las articulaciones, sino que todos los trastornos asociados con la función anormal del sistema masticatorio y que en la actualidad ha sido adoptada por la *American Dental Association*<sup>18</sup>.

A fines de los años treinta y durante la década de los cuarenta, solo algunos dentistas se interesaron por el tratamiento de estos trastornos, muchos de ellos dolorosos. La investigación científica de los TTM empezó en los cincuenta, y los primeros estudios concluyeron que el estado oclusal, particularmente las interferencias oclusales, podrían influir de manera negativa, sobre el normal funcionamiento de los músculos masticatorios.

Los trastornos que con más frecuencia se describían por aquel entonces eran los trastornos del dolor de los músculos de la masticación. En general se pensaba que su etiología era una falta de armonía oclusal. La oclusión y posteriormente el estrés emocional, se aceptaron como los principales factores causales durante los años sesenta y principios de los setenta.

También en esta época llegó a la profesión odontológica, la información relativa a los trastornos dolorosos que tenían su origen en estructuras intracapsulares<sup>19</sup>. No fue hasta los ochenta cuando se empezó a identificar plenamente y a apreciar la complejidad de los TTM. Por esta complejidad, los profesionales han intentado encontrar su papel más adecuado en el tratamiento de los TTM y los dolores orofaciales.

Si los signos y los síntomas de la disfunción masticatoria son frecuentes en la población general, los TTM se convierten en un problema importante que debe ser convenientemente abordado.

## **CLASIFICACIÓN DE LOS TRASTORNOS TEMPOROMANDIBULARES**

La clasificación de los desórdenes temporomandibulares es esencial para la descripción y la argumentación diagnóstica. La etiología de muchos de los desórdenes articulares temporomandibulares es todavía desconocida y la carencia de acuerdos científicos acerca de la etiopatogenia, dificulta la comprensión de la real naturaleza de ellos.

Basados en estos criterios y en la cantidad considerable de información disponible en la literatura, se presentará la clasificación básica de los trastornos temporomandibulares (TTM) desarrollada por *Welden E. Bell*<sup>7</sup>, con algunas modificaciones adicionales, que permitan al clínico, llegar a un diagnóstico preciso y bien definido.

Este sistema de clasificación divide todos los TTM en cuatro grandes grupos con características clínicas similares o comunes: trastornos de los músculos masticatorios, de la articulación temporomandibular, de la hipomovilidad mandibular crónica y trastornos del crecimiento. Cada uno de estos grupos se subdivide, a su vez, en función de las diferencias clínicamente detectables.

### **SISTEMA DE CLASIFICACIÓN EMPLEADO EN EL DIAGNÓSTICO DE LOS TRASTORNOS TEMPOROMANDIBULARES**

- I. TRASTORNOS DE LOS MÚSCULOS DE LA MASTICACIÓN**
  - 1. Co-contracción protectora
  - 2. Dolor muscular local
  - 3. Dolor miofascial
  - 4. Mioespasmo
  - 5. Miositis
  
- II. TRASTORNOS DE LA ARTICULACIÓN TEMPOROMANDIBULAR**
  - 1. Alteración del complejo disco-cóndilo
    - a. Desplazamientos discales
    - b. Luxación discal con reducción
    - c. Luxación discal sin reducción

2. Incompatibilidad estructural de las superficies articulares
  - a. Alteración morfológica
    - Disco
    - Cóndilo
    - Fosa
  - b. Adherencias
    - De disco a cóndilo
    - De disco a fosa
  - c. Subluxación (hipermovilidad)
  - d. Luxación espontánea
3. Trastornos inflamatorios de la ATM
  - a. Sinovitis
  - b. Capsulitis
  - c. Retrodiscitis
  - d. Artritis
    - Osteoartritis
    - Osteoartrosis
    - Poliartritis
  - e. Trastornos inflamatorios de estructuras asociadas
    - Tendinitis del músculo temporal
    - Inflamación del ligamento estilomandibular

### **III. HIPOMOVILIDAD MANDIBULAR CRÓNICA**

1. Anquilosis
  - a. Fibrosa
  - b. Ósea
2. Contractura muscular
  - a. Miostática
  - b. Miofibrótica
3. Choque coronoideo (impedimento coronoideo)

### **IV. TRASTORNOS DEL CRECIMIENTO**

1. Trastornos óseos congénitos y del desarrollo
  - a. Agenesia
  - b. Hipoplasia
  - c. Hiperplasia
  - d. Neoplasia
2. Trastornos musculares congénitos y del desarrollo
  - a. Hipotrofia
  - b. Hipertrofia
  - c. Neoplasia

## DESORDENES INTERNOS TEMPOROMANDIBULARES

La articulación temporomandibular (ATM) es una articulación diartrodial compleja.<sup>1</sup> Estudios epidemiológicos indican que la disfunción de la articulación temporomandibular se presenta entre un 4% a un 28% de la población adulta<sup>2,3</sup> y en la actualidad, se ha comenzado a diagnosticar con mayor frecuencia en pacientes pediátricos y adolescentes.<sup>4</sup>

Los trastornos funcionales de la ATM, son los que se observan con mayor frecuencia al examinar a un paciente por una disfunción masticatoria. Algunos de ellos no producen síntomas dolorosos, por lo cual, el paciente decide no buscar un tratamiento para los mismos. Por el contrario, la mayoría de estos trastornos incluyen un amplio espectro de manifestaciones clínicas con síntomas y signos parecidos. Las molestias más comunes corresponden a dolor, sensibilidad muscular, contractura muscular, presencia de “clicking” o “popping” articular, dolor de cabeza, dolor facial, dolor de oídos y limitación de la apertura bucal.<sup>1, 2, 14</sup>

El síndrome disfuncional de la articulación temporomandibular constituye un conjunto de procesos etiopatogénicamente diferentes con una resultante común: alteración de la función articular, de la dinámica mandibular, dolor y ruidos articulares. Según la clasificación propuesta por *J. P. Okeson*,<sup>14</sup> los trastornos de la ATM, pueden subdividirse en tres grandes grupos: trastornos inflamatorios de la articulación, alteraciones del complejo disco-cóndilo e incompatibilidades estructurales de las superficies articulares, agrupando estas dos últimas entidades, en el concepto único de *desordenes internos de la articulación temporomandibular*. Sus investigaciones demuestran que el origen de esta patología estaría relacionada con la existencia de alteraciones en la posición o en la estructura del disco articular.<sup>14, 15</sup>

Numerosos estudios indican que los *desordenes internos* de la articulación temporomandibular pueden ser un importante factor en la patogénesis de la disfunción. Se postula que el desplazamiento anteromedial del disco articular es el mecanismo fisiopatológico principal, responsable del dolor y la alteración funcional articular en la

mayoría de los pacientes que manifiestan molestias y que involucran aparentemente la articulación temporomandibular.<sup>2, 5, 6, 7, 8</sup>

La terminología ortopédica define “trastorno interno” como la *presencia de tejido intraarticular interfiriendo con el suave movimiento normal de una articulación.*<sup>9</sup> En el caso de la ATM, la existencia de interferencias mecánicas en el normal funcionamiento articular, consecuencia habitual de una relación anormal entre el disco articular y el cóndilo mandibular.<sup>15, 16, 18</sup>

Sin embargo, es conveniente señalar que la patología articular temporomandibular y particularmente los desórdenes internos, tienen diversas presentaciones y su diagnóstico clínico, puede ser subjetivo y dependiente de los conocimientos y experiencias del profesional.

El desplazamiento del disco es la causa más común de trastorno interno de la articulación temporomandibular.<sup>12</sup> Como la *mayoría* de los trastornos internos se producen por el desplazamiento disfuncional del disco articular, en comparación con otras entidades, como los cuerpos libres, las enfermedades degenerativas, inflamatorias o las adherencias de la articulación, la definición de trastorno interno ha quedado como *sinónimo* del desplazamiento disfuncional del disco articular. No obstante, esta denominación no incluye aquella situación en la cual el desplazamiento del disco está presente, sin que la función de la articulación se encuentre afectada porque, según la definición, no existiría trastorno interno.<sup>9, 10, 11</sup>

Algunos de estos problemas se deben a un trastorno o alteración de la inserción del disco en el cóndilo; otros, a una incompatibilidad entre las superficies articulares del cóndilo, el disco articular y la fosa glenoidea, y otros, al hecho de que unas estructuras bastante normales se hayan desplazado más allá de sus límites de movimiento fisiológicos.

Por el contrario, los trastornos inflamatorios son consecuencia de cualquier respuesta protectora de los tejidos que constituyen la ATM. A menudo, se deben a

alteraciones discales crónicas o progresivas. Los dos síntomas principales de los problemas funcionales de la ATM son el dolor y la disfunción.

Los principales signos y síntomas relacionados a los desórdenes internos de la ATM, se asocian a una alteración del complejo disco-cóndilo. Los síntomas de disfunción se asocian al movimiento condíleo y se describen como sensaciones de clicking o atrapamiento de la articulación. Suelen ser constantes, repetibles y a veces progresivos, y donde la presencia de dolor no es un dato fiable.<sup>14, 28, 31</sup>

En general se manifiesta por una alteración en la interrelación normal del cóndilo-disco produciendo ruidos articulares.<sup>25</sup> Éstos pueden ser, un fenómeno aislado, de corta duración, al que se denominará “clic”, y que si es intenso se le llamará “pop”. Por otro lado, la crepitación es un ruido múltiple, áspero, como de gravilla, que se describe como chirriante y complejo.<sup>26</sup>

En síntesis, la disfunción craneomandibular generalmente progresa desde un primer estadio, caracterizado por una apertura bucal normal acompañada de chasquido, hasta la progresiva disminución del mismo con restricción de la apertura. El bloqueo mandibular aparecería, en la mayoría de las veces, como consecuencia del desplazamiento anterior y permanente del disco articular que actuaría como obstáculo que impediría el deslizamiento del cóndilo mandibular sobre la superficie articular temporal.<sup>13</sup>

*Por su prevalencia, la alteración funcional de la articulación temporomandibular, debe ser considerada una patología de gran interés y relevancia, en el campo de la Odontología General.*



## ALTERACIONES DEL COMPLEJO CÓNDILO-DISCO

Estos trastornos se manifiestan por toda una gama de alteraciones, la mayoría de las cuales pueden considerarse un espectro continuo de trastornos progresivos. Se producen a causa de que se modifica la relación anatómica existente entre el disco articular y el cóndilo mandibular.

En una función articular normal, el disco está unido lateralmente y medialmente a los polos condíleos interno y externo por los ligamentos discales colaterales. De este modo, el movimiento de traslación de la articulación puede producirse tan sólo entre el complejo disco-cóndilo y la fosa articular. El único movimiento fisiológico que puede producirse entre el cóndilo y el disco es la rotación. La amplitud del movimiento de rotación está limitada por la longitud de los ligamentos discales, así como por la lámina retrodiscal inferior por detrás y el ligamento capsular (ligamento lateral externo) por delante.

Cuando se abre la boca y el cóndilo se desplaza hacia delante, la lámina retrodiscal superior se tensa más, girando el disco hacia atrás sobre el cóndilo. La presión interarticular producida por los músculos elevadores mantiene el cóndilo apoyado sobre la zona intermedia más delgada del disco articular, e impide que el borde anterior, más grueso, se desplace hacia atrás a través del espacio discal entre el cóndilo y la superficie articular de la eminencia. La lámina retrodiscal superior es la única estructura que puede retraer el disco hacia atrás. Esta fuerza sólo puede aplicarse cuando el cóndilo se ha desplazado hacia delante, desplegando y distendiendo dicha lámina.

Así, el disco mantiene su posición sobre el cóndilo durante el movimiento, debido a su propia morfología y a la presión interarticular. Esta característica de autoposicionamiento, es respaldada por los ligamentos discales interno y externo (colaterales), que no permiten movimientos de deslizamiento del disco sobre el cóndilo. Si se altera la morfología del disco y los ligamentos discales se alargan, se permite que aquél se deslice o traslade a través de la superficie articular del cóndilo. Este tipo de movimiento no se presenta en una articulación sana. Su grado viene dado por las alteraciones que se

hayan producido en la morfología del disco y por el grado de elongación de los ligamentos discales.

Una alteración de la morfología del disco, acompañada de una elongación de los ligamentos discales, puede modificar esta relación de funcionamiento normal. En la posición articular de cierre en reposo, la presión interarticular es muy baja. Si los ligamentos se elongan, el disco puede moverse libremente sobre la superficie articular del cóndilo. Como en esta posición la lámina retrodiscal superior no influye mucho en la situación del disco, la tonicidad del pterigoideo lateral superior facilitará que el disco articular adopte una posición más avanzada sobre el cóndilo.

El movimiento del disco hacia delante estará limitado por la longitud de los ligamentos discales y el grosor del borde posterior del disco. De hecho, la inserción del músculo pterigoideo lateral superior tracciona del disco no sólo hacia delante, sino también hacia dentro del cóndilo. Si la tracción de este músculo es persistente, con el paso del tiempo, el borde posterior del disco puede hacerse más delgado. Por lo anterior, el disco articular podrá desplazarse más en sentido anteromedial a través del espacio discal, con lo que el cóndilo se posicionará sobre el borde posterior de él. Este trastorno se denomina **DESPLAZAMIENTO FUNCIONAL DEL DISCO**.

Éste puede aparecer en ocasiones cuando el paciente muerde con excesiva fuerza y activa el músculo pterigoideo lateral superior. Con la tracción de este músculo, el disco se desplaza aún más hacia anterior y la tensión en los ligamentos discales ya elongados, puede producir molestias o dolor articular.

La característica importante de esta relación funcional es que el cóndilo sufre cierto grado de traslación sobre el disco cuando se inicia el movimiento. Éste no se produce en la articulación normal. Durante el mismo, la mayor presión interarticular puede impedir que las superficies articulares se desplacen una sobre la otra de manera suave. El disco puede quedar pegado a la superficie articular temporal, causando un movimiento brusco del cóndilo sobre él, que se acompaña a menudo de un chasquido o clic, para pasar finalmente

a la relación cóndilo-disco normal. Una vez que se ha producido el clic, se restablece dicha relación y se mantiene durante el resto del movimiento de apertura. Al cerrar la boca, la relación normal del disco y el cóndilo se mantiene a causa de la presión interarticular. Sin embargo, una vez cerrada la boca y reducida la presión intraarticular, el disco puede ser trasladado de nuevo hacia delante por la tonicidad del músculo pterigoideo lateral superior. En gran parte de los casos, si el desplazamiento es leve y la presión intraarticular es baja, no se aprecia ningún clic durante el movimiento de cierre.

Este clic simple detectado durante la apertura corresponde a las fases más tempranas de un trastorno discal que se denomina *desorden o desarreglo interno*. Si la alteración persiste, se aprecia una segunda fase de desarreglo: cuando el disco es reposicionado de manera más crónica hacia delante y hacia adentro por la acción muscular del pterigoideo lateral superior, los ligamentos discales sufren un mayor alargamiento. Un posicionamiento avanzado y persistente del disco causa también una elongación de la lámina retrodiscal inferior, junto con un adelgazamiento continuado del borde posterior del disco, que permite que este adopte una posición más anterior, haciendo que el cóndilo se sitúe más hacia atrás, sobre la banda posterior de él.<sup>27</sup>

Las alteraciones estructurales del disco, en el área en que reposa el cóndilo, pueden producir un segundo chasquido durante las últimas fases del retorno del cóndilo, inmediatamente antes de la posición articular de cierre. Esta fase de alteración se denomina de CLIC RECIPROCO.<sup>28</sup> El clic de apertura puede producirse en cualquier momento del movimiento, según la morfología del disco y el cóndilo, la tracción muscular y la de la lámina retrodiscal superior. El clic de cierre se produce casi siempre muy cerca de la posición de cierre o intercuspidadación. Cuando el disco es desplazado hacia delante por los músculos, la lámina retrodiscal superior sufre una ligera elongación. Si la situación se mantiene durante un período de tiempo prolongado, la elasticidad de esta lámina puede disminuir y desaparecer. Una vez perdida esta fuerza, no existe ningún mecanismo que permita retraer el disco hacia atrás.

El músculo pterigoideo lateral superior no es el principal factor de influencia en el desplazamiento anteromedial del disco.<sup>29</sup> Se ha identificado la presencia de una inserción ligamentosa de la porción medial del complejo disco-cóndilo en la pared medial de la fosa glenoidea. Si este ligamento se encuentra en tensión, el movimiento del cóndilo hacia delante podría crear una fijación medial del disco.<sup>30</sup> Además, los tejidos retrodiscales están firmemente adheridos al borde medial de la fosa articular, pero no tanto hacia el área lateral; permitiendo con ello que la dirección del desplazamiento sea más anteromedial.<sup>31</sup>

Cuanto mayor es el desplazamiento anterior y medial del disco, más importante es el adelgazamiento de su borde posterior y más se alargan el ligamento discal lateral y (colateral) y la lámina retrodiscal inferior, además un movimiento anterior prolongado del disco articular provocará una mayor pérdida de elasticidad de la lámina retrodiscal superior. Si el borde posterior del disco se encuentra adelgazado, el músculo pterigoideo lateral superior puede traccionar de él completamente por el espacio discal. En seguida, la presión intraarticular colapsará el espacio articular atrapando el menisco en una posición adelantada y de esta forma, la siguiente traslación completa del cóndilo se verá dificultada por la posición más anterior y medial del disco. Dado que las superficies articulares han quedado desvinculadas, este trastorno se denomina LUXACIÓN FUNCIONAL DEL DISCO.

Un desplazamiento funcional del disco puede crear ruidos articulares cuando el cóndilo pasa por debajo de la banda posterior del disco durante la traslación normal de la mandíbula. En el caso de una luxación funcional, los ruidos se eliminan, puesto que no puede producirse el deslizamiento. Algunos pacientes con luxación funcional del disco, indicarán a menudo, que sienten su mandíbula “atascada” al intentar abrir mucho la boca; el movimiento mandibular en varias direcciones laterales podrá acomodar el movimiento del cóndilo sobre el borde posterior del disco hasta alcanzar la relación normal con él, resolviendo la situación de bloqueo. Esta situación se denomina LUXACIÓN FUNCIONAL CON REDUCCIÓN, LUXACIÓN DISCO-CONDILAR CON REDUCCIÓN O DESORDEN INTERNO CON REDUCCIÓN. . El clic que se percibe cuando el cóndilo restablece su relación con el disco, por el resto del movimiento de apertura, corresponde a la reducción disco-condilar. Este estado puede ser doloroso o no,

según el grado de avance del cuadro, la intensidad y la duración del bloqueo y la integridad de las estructuras nobles de la articulación.

La siguiente fase de alteración discal se denomina LUXACIÓN FUNCIONAL DEL DISCO SIN REDUCCIÓN<sup>2</sup>, LUXACIÓN DISCO-CONDILAR SIN REDUCCIÓN O DESORDEN INTERNO SIN REDUCCIÓN CON LIMITACIÓN DE LA APERTURA.<sup>36</sup> Este trastorno se presenta cuando el individuo no puede restablecer la posición normal del disco luxado sobre el cóndilo. La boca no puede abrirse al máximo ya que la situación de bloqueo impide la traslación completa del cóndilo. Es característica una apertura inicial de sólo 25 a 30 mm, que corresponde a la rotación pura del cóndilo; el paciente identifica un lado doloroso y una historia de ruidos anteriores al episodio que ahora desaparecieron. Sólo se puede bloquear una articulación, por lo que clínicamente se observa un patrón de movimiento mandibular diferenciado: cuando el paciente abre la boca, la línea media de la mandíbula se desvía hacia el lado afectado, además el individuo puede realizar un movimiento lateral normal hacia el lado afectado. Sin embargo, cuando se intenta el desplazamiento hacia el lado no afectado o sano, aparece una restricción al movimiento mandibular. Aquí, el cóndilo del lado afectado no puede realizar una traslación más allá del disco luxado hacia anterior, situación que se denomina BLOQUEO CERRADO.<sup>2, 34, 35</sup>

Si el bloqueo cerrado se mantiene, el cóndilo se situará crónicamente sobre los tejidos retrodiscales. Estos no poseen una estructura anatómica ni histológica para soportar compresiones, de modo que es probable que sufran alteraciones de carácter inflamatorio.<sup>32, 33</sup>

Cualquier alteración o trastorno que provoque una elongación de los ligamentos discales o un adelgazamiento del disco puede causar estos problemas en el complejo disco-cóndilo.

## INCOMPATIBILIDAD DE SUPERFICIES ARTICULARES

Algunos trastornos de alteración discal se deben a problemas entre las superficies de las articulaciones. Estas alteraciones pueden deberse a una lubricación insuficiente o a la aparición de adherencias en las superficies articulares. Si se reduce la cantidad de líquido sinovial, aumenta el roce entre las superficies articulares, lo que puede erosionarlas y dar lugar a rupturas o adhesiones de las mismas. Cuando una articulación recibe una carga estática, una pequeña cantidad de fluido sinovial ya absorbido por el fibrocartílago articular es exprimido de las superficies articulares, lubricándolas (lubricación de lágrima). Cuando la articulación se mueve, el reservorio de líquido sinovial exprimido en el área periférica de la articulación lubrica de nuevo las superficies articulares, preparándolas para una nueva carga estática (lubricación de frontera). Si la carga estática persiste durante tiempo prolongado la lubricación de lágrima puede agotarse y provocar una adherencia de las superficies articulares.

Cuando el paciente intenta abrir la boca, percibe una sensación de rigidez en la articulación afectada, hasta que ejerce una fuerza lo suficientemente grande para separar las superficies articulares adheridas. Esta separación de las adherencias puede notarse como un chasquido brusco y denota el momento de retorno a los rangos normales de la dinámica mandibular.

Los chasquidos debidos a adherencias pueden diferenciarse de los que se asocian a desplazamientos discales por el hecho de que los primeros, tienen lugar sólo después de un período de carga articular excesiva. Después de un único chasquido, la articulación no produce más ruidos durante los sucesivos ciclos de apertura y cierre. Pueden producirse adherencias entre el disco y el cóndilo, así como entre el disco y la fosa articular. Cuando se establecen en el espacio articular inferior, el cóndilo y el disco se pegan e inhiben el movimiento de rotación normal entre ellos. Por el contrario, cuando se producen adherencias en el espacio articular superior, el disco y la fosa se adhieren, dificultando el

movimiento de traslación normal.<sup>40</sup> Aquí, el paciente, por lo general, puede separar los dientes entre 20 a 25 mm y constituye un trastorno muy similar al bloqueo en cierre.

Los traumatismos son el principal factor etiológico en los problemas de adherencias de la ATM. Cuando un traumatismo altera las superficies articulares, éstas pueden sufrir un desgaste o abrasión que dé lugar a la aparición de trastornos de adherencia. Otra causa de las adherencias es la hemartrosis, que puede tener lugar cuando se rompen o desorganizan los tejidos retrodiscales por la acción de un traumatismo mandibular externo o una intervención quirúrgica.

### **CAUSAS DEL DESPLAZAMIENTO DISCAL**

El músculo pterigoideo lateral tiene un haz superior o esfenoidal y un haz inferior o pterigoideo, mucho más voluminoso que el superior; antes se creía que el haz superior se insertaba completamente en el borde anterior del disco, así el desplazamiento discal era explicado simplemente por una hiperfunción de este fascículo. Disecciones cadavéricas recientes, indican que el haz esfenoidal se inserta en un 70% en la superficie anterointerna del cuello condíleo (fosita pterigoidea) y en un 30% en el área anteromedial del disco.

Durante la apertura, la contracción del haz inferior o pterigoideo tracciona el disco junto con el cóndilo a lo largo de la vertiente posterior de la eminencia articular causando traslación del complejo disco-condilar. En cambio, el haz superior *no se contrae* durante la apertura. Cuando se contraen ambos haces inferiores en forma simétrica, se produce apertura mandibular, en conjunto con la musculatura suprahioidea. Si se contraen ambos haces, con contacto dentario, producen protrusión mandibular; y si se contrae el haz inferior de un pterigoideo lateral ipsilateral se produce un movimiento de lateralidad hacia el lado contralateral.

El haz superior, es totalmente antagónico porque no actúa en apertura, por lo tanto no puede ser causa de desplazamiento discal; por el contrario, actúa en la fase oclusal del cierre mandibular, conjuntamente con los músculos elevadores mandibulares. Para producir el contacto dentario, se activan el masetero, el temporal y el haz superior del músculo pterigoideo lateral (en mayor magnitud).

El haz superior tiene la función de dirigir el vector fuerza masticatoria ejercida por los elevadores mandibulares, *en sentido anterosuperior*, de manera de posicionar el cóndilo contra la vertiente posterior de la eminencia articular, con el disco interpuesto entre ambas superficies articulares. El haz superior actúa entonces, como un elemento estabilizador del complejo disco-condilar, previniendo un desplazamiento posterior del cóndilo con compresión de los tejidos retrodiscales.<sup>37, 38, 39, 43</sup> El problema no está en la hiperactividad del haz superior, sino en su hipoactividad, que es la real causante del desplazamiento discal. Se reduce su función estabilizadora, produciendo inestabilidad del complejo disco-condilar.

Con la reducción de la actividad del haz superior, el vector dado por la potente contracción de los músculos temporal, masetero y pterigoideo medial, eleva el cóndilo, ya no contra la eminencia articular sino que *posterosuperiormente* en dirección a la zona retrodiscal. Esto sobrecarga la banda posterior discal y la zona bilaminar, provocando una distensión-elongación crónica de las láminas retrodiscales y el disco experimenta consecuentemente y en forma relativa un desplazamiento anterior.



## DEFINICIÓN Y CLASIFICACIÓN DEL DESPLAZAMIENTO DISCAL

El disco articular se encuentra en su posición superior normal, cuando la banda posterior del mismo está en posición de 12 horas en el techo del cóndilo, encontrándose la boca cerrada. Las variaciones en la posición superior ocurren principalmente cuando la banda posterior discal se encuentra localizada anterior a la posición de las 12. En normalidad, *la banda posterior del disco está en la posición de las 12 horas sobre el cóndilo durante el cierre mandibular y la prominencia o vertiente anterior de él, permanece en contacto con la concavidad de la zona central y más delgada del disco articular.* Sin embargo, también se consideran como posiciones normales del disco, aquellas situaciones en que *la banda posterior del disco se encuentra anterior a la posición de 12 horas, pero donde la prominencia anterior del cóndilo y la concavidad inferior del disco todavía permanecen en contacto.*

*Si estás dos superficies están separadas por al menos 2 mm se considera que el disco está desplazado.* <sup>93</sup> Consecuentemente, cuando la prominencia anterior del cóndilo se articula contra la banda posterior del disco, existe un desplazamiento del disco.

El desplazamiento del disco puede ocurrir en cualquier posición y puede ser parcial y total. El *desplazamiento completo* del disco significa que todo el disco se desplaza de su posición normal. Un disco *parcialmente desplazado* puede ser porque permanezca en una posición superior normal sobre el cóndilo en sentido ánteroposterior, pero con un algún grado de desplazamiento de tipo lateromedial, o bien porque una parte del disco se desplace completamente y otra parte quede sobre el cóndilo, pero fuera de su posición original.

Por lo tanto, el desplazamiento del disco se presenta como un espectro de desplazamientos en todas direcciones, siendo el más común el desplazamiento ánterolateral y anterior. <sup>94, 95</sup>

El desplazamiento del disco se reduce durante los estadios temprano y temprano/intermedio, lo que consiste en que el disco salga del cóndilo durante el cierre de la boca para regresar a su posición superior normal sobre el cóndilo durante la apertura de

la boca; esto comúnmente se asocia a clicking o ruido articular. La progresión del desplazamiento discal sin reducción corresponde a una fase intermedia, caracterizada por la limitación del movimiento condilar, debido a que el disco articular se mantiene en una posición anómala durante los movimientos de la mandíbula. La progresión a la subsiguiente osteoartrosis corresponde al último estadio.

## **DIAGNÓSTICO POR IMÁGENES**

Existen diferentes técnicas imagenológicas que pueden entregar una información adicional acerca del estado de salud morfológico y funcional de las articulaciones temporomandibulares. Siempre que se hayan pesquisado síntomas dolorosos en las articulaciones y se ha llegado a un diagnóstico de disfunción de tipo artrogénico o se sospecha de un trastorno patológico articular, es conveniente solicitar imágenes de las articulaciones temporomandibulares.

El diagnóstico por imágenes tiene como principales objetivos recabar información de: (1) determinadas relaciones espaciales y funcionales entre el cóndilo y la fosa articular, así como también a través de algunas de las técnicas adecuadas, del cóndilo y el disco articular; (2) las características morfológicas de los tejidos duros y blandos de la articulación. Lo más importante de la imagen que entrega una determinada técnica, es su interpretación correcta.

Las radiografías de la articulación temporomandibular obtenidas a través de técnicas convencionales presentan algunas limitaciones con relación a su visualización anatómica, siendo ésta, una región muy importante, la cual tiene estrecha relación con casi todas las especialidades que tienen su campo de acción en el territorio buco-máxilo-facial.

La indicación de las radiografías de la articulación temporomandibular para complementar el examen clínico puede ser considerada habitual. Sin embargo, la solicitud requiere muchos factores y condiciones que deben ser considerados, para que el paciente no sea expuesto a la radiación por el único motivo de hacer radiografías que no ayudarán a la organización del plan de tratamiento.

Cuando se soliciten radiografías para verificar las condiciones de la articulación temporomandibular, dos incidencias pueden ser consideradas como fundamentales: la proyección *transcraneal lateral* y la *proyección anteroposterior*, ya que el resultado obtenido por estas radiografías puede ser considerado como satisfactorio si superamos los problemas que surgen debido a la superposición de imágenes y a la proyección en un plano. Esto es debido a las varias estructuras anatómicas que son afectadas por la radiación antes de la articulación y también debido a la diferencia existente entre la distancia del objeto a la película y de la distancia del área focal a la película.

Las radiografías de la ATM se ven dificultadas por diversas circunstancias anatómicas y técnicas que impiden una visualización clara y sin obstrucciones de las articulaciones. Para obtener una proyección satisfactoria de las articulaciones, los rayos-X deben dirigirse a través de la cabeza, o bien desde debajo de la parte media de la cara en dirección ascendente (proyección infracraneal o transfaríngea), o bien a través del cráneo en dirección descendente por encima de la parte media de la cara hacia el cóndilo (proyección transcraneal). Sólo mediante una proyección tomográfica especializada puede obtenerse una imagen de perfil pura del cóndilo.

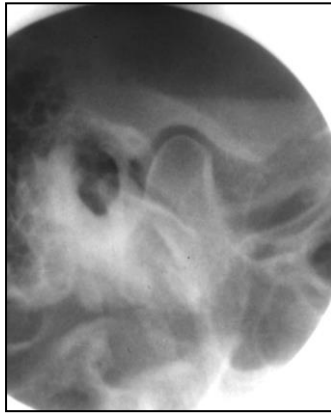
Cuatro técnicas radiográficas básicas que pueden utilizarse en la valoración de las articulaciones temporomandibulares son la *panorámica*, la *transcraneal lateral*, la *transfaríngea* y la *transmaxilar anteroposterior*. También existen otras técnicas más sofisticadas que pueden aplicarse cuando se necesita información adicional: la *resonancia magnética* y la *artrografía*.

La *radiografía panorámica* ha pasado a ser de amplia utilización en las consultas odontológicas. Con ligeras variaciones, la técnica habitual puede proporcionar un método de visualización de los cóndilos. Es un buen instrumento para la detección sistemática de alteraciones, puesto que su uso produce una superposición mínima de estructuras sobre los cóndilos. Tiene la ventaja de entregar una visualización simultánea de ambas articulaciones, senos maxilares, senos frontales, dientes y huesos maxilares. Su relativa simplicidad y bajo costo la transforman en un examen de rutina. Sin embargo, el clínico debe comprender que la imagen está sujeta a magnificaciones entre un 7% a 20%

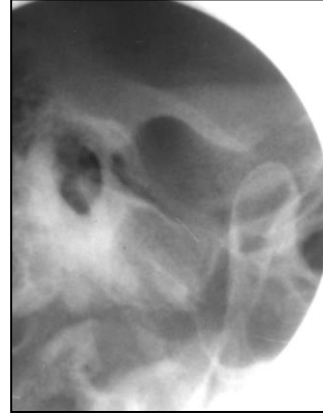
(dependiendo del equipo utilizado), superposición de estructuras de un lado con el otro, distorsión y problemas de nitidez. Se debe considerar en la radiografía panorámica, que al ser una proyección infracraneal, el polo lateral del cóndilo queda superpuesto en la parte inferior sobre el cuerpo del cóndilo. En consecuencia, el área que parece corresponder a la superficie subarticular superior del cóndilo es en realidad tan sólo la superficie subarticular del polo medial. La fosa articular en pacientes con limitación de la apertura bucal puede también aparecer superpuesta, lo que complica el diagnóstico radiográfico. Esto debe tenerse en cuenta antes de iniciar la interpretación.

La *radiografía transcraneal lateral*, proporciona una buena visualización tanto del cóndilo como de la fosa articular. Se coloca al paciente en un *posicionador de la cabeza* y se dirigen los rayos-X hacia abajo a través del cráneo. Tales dispositivos son necesarios para conseguir el carácter reproducible de la orientación, que hará posible la comparación de imágenes. El cassette con la película radiográfica se coloca contra la piel de la cara en el lado bajo estudio, paralela al plano sagital. El tubo de rayos X se sitúa al otro lado del cráneo, de forma que el rayo central se proyecte 25 grados hacia abajo y 20 grados hacia delante, centrándolo en la ATM (2 cm por detrás y 6 cm por encima, en relación al meato auditivo externo). El rayo central se proyecta a través del cráneo, por encima de la cresta petrosa del hueso temporal en el lado de la placa y sale a través del eje longitudinal del cóndilo. Para valorar la función, se obtiene una proyección con los dientes en máxima intercuspidadación y otra en apertura máxima. La interpretación de las imágenes transcraneales empieza con el conocimiento del ángulo en que se ha obtenido la proyección. Dado que los rayos-X van hacia abajo a través del cráneo, esta angulación superpone el polo lateral a la superficie subarticular superior del cóndilo; por el contrario, el polo medial está superpuesto a la parte inferior sobre el cuerpo del cóndilo. En esta proyección, la fosa articular no se superpone al cóndilo, lo que permite obtener en general una imagen más clara del cóndilo. Sin embargo, esta proyección no es fiable para determinar la posición del cóndilo dentro de la fosa, puesto que en muchas articulaciones esa posición cambia desde el polo lateral al medial.<sup>41</sup> Además, la posición aparente del

cóndilo en la fosa mandibular cambia al variar la angulación horizontal del haz de rayos X.<sup>42</sup>



Radiografía transcraneal en cierre



Radiografía transcraneal en apertura  
(hipermovilidad condilar)

La proyección *transmaxilar anteroposterior*,<sup>44</sup> es también una proyección útil. Se obtiene de delante a atrás con la boca en máxima apertura y con los cóndilos en traslación fuera de las fosas articulares. Si no puede realizarse una traslación del cóndilo hacia la cresta de la eminencia articular, se produce una superposición del hueso subarticular y se pierde gran parte de la utilidad de esta radiografía. Una proyección satisfactoria, ofrece una buena visualización del hueso subarticular superior del cóndilo, así como de sus polos medial y lateral. Asimismo proporciona una excelente imagen para valorar el cuello del cóndilo.<sup>24, 37</sup>

## TOMOGRAFÍA CONVENCIONAL

Las técnicas de diagnóstico por imágenes citadas anteriormente, pueden ser de uso habitual y son de gran utilidad para valorar las estructuras articulares. Sin embargo, a veces estas imágenes no facilitan una información suficiente y son necesarias técnicas más sofisticadas. La tomografía lateral proporciona una visualización más exacta de las ATM.<sup>45</sup>

Se utiliza un movimiento controlado del cabezal del tubo de rayos X y de la película para obtener una radiografía de las estructuras deseadas, en que quedan deliberadamente borrosas las demás estructuras. Pueden conseguirse *proyecciones tomográficas anteroposteriores*, en las que se observan los polos condíleos lateral y medial sin ninguna superposición; también puede ser útil para valorar la superficie articular del cóndilo.

Existe acuerdo casi universal en que la tomografía proporciona la información radiológica más definitiva sobre los componentes óseos de la ATM. Eso se debe a que permite visualizar un corte radiográfico a través de la articulación. La tomografía con movimiento complejo (hipocicloidal o en espiral) es preferible a la lineal, gracias a la falta de rayas en la imagen que podrían causar confusión. Los cortes tomográficos de la ATM se suelen hacer en dos orientaciones con respecto a la articulación. En una, la cabeza se coloca de forma que la sección transversal esté en ángulo recto con el eje largo del cóndilo (proyección lateral). En la otra, la sección transversal es paralela al eje longitudinal del cóndilo (proyección frontal). Un tomograma proporciona información sobre una región específica de la articulación, por tanto, se realizan varios cortes seriados. El examen tomográfico completo incluye típicamente tres a seis proyecciones laterales con la boca cerrada. Se hacen a intervalos de 2-3 mm desde el polo interno al externo. También se acostumbra a hacer una proyección lateral con la boca abierta y una proyección frontal con el maxilar inferior cerrado o protruído. La tomografía es superior a la radiografía transcraneal para demostrar cambios en la superficie articular y la posición del cóndilo dentro de la fosa mandibular.<sup>46, 47</sup>

*La proyección tomográfica lateral* ofrece la mejor vista lateral de los márgenes corticales del cóndilo mandibular, la fosa mandibular y la posición del cóndilo dentro de la fosa, junto con su rango de traslación. Las mejores proyecciones laterales se obtienen cuando la cabeza está posicionada para alinear el rayo central a lo largo del eje longitudinal del cóndilo. El grado exacto de rotación de la cabeza se establece individualmente para cada ATM, a fin de asegurar la alineación más exacta del eje largo del cóndilo. Esta técnica requiere obtener una *proyección submentovértex* como placa preliminar, con representación

de los ángulos condilares individuales en función del eje intermeatal. Los ángulos condilares determinados se usan después como ángulos de rotación exacta de la cabeza cuando se hacen los tomogramas laterales para las ATM derecha e izquierda. Con frecuencia es adecuada una rotación estandarizada de 25 grados hacia el lado bajo estudio, para obtener una proyección de perfil aproximada del eje longitudinal de la articulación.

La tomografía se solicita en posición erecta por creer que las delicadas relaciones óseas de la articulación se deben evaluar de ese modo, en lugar del paciente tendido, ya que las estructuras articulares podrían ser desplazadas por gravedad.

Durante el examen se pide al paciente que apoye firmemente los dientes posteriores, en la posición de mordida normal. Cuando se precisan proyecciones con la boca abierta, el paciente debe abrirla sin distender los músculos masticatorios y mantener esa postura mientras se hace la exposición. Debido al intervalo bastante largo de muchas exposiciones tomográficas (hasta 6 segundos), se puede insertar un bloque de mordida entre los dientes anteriores para evitar el desplazamiento de los maxilares.

La *tomografía frontal* es muy útil para detectar erosiones corticales sutiles en la superficie superior del cóndilo mandibular. Estas proyecciones se hacen preferiblemente con el sujeto en postura erecta. La rotación de la cabeza se establece de tal forma que el eje largo del cóndilo y la fosa queden perpendiculares al curso del rayo central. El haz de rayos X debe ser muy colimado, para exponer sólo las estructuras de interés en un lado, sin intentar la visualización de ambas articulaciones en la misma exposición radiográfica. Es preferible pedir al paciente que protruya la mandíbula, pero manteniendo los dientes superiores e inferiores en contacto. Esto tiene el efecto de desplazar el cóndilo hacia delante, debajo de la eminencia articular, de forma que se pueda visualizar bien. Se verá la cara superior del cóndilo, desde el polo lateral al medial.

En resumen, la tomografía puede obtenerse a unos intervalos sagitales muy precisos, con lo que es posible observar verdaderos cortes de la articulación y evaluar los segmentos lateral, medio y medial de ella. Del mismo modo, pueden visualizarse las alteraciones óseas y relaciones funcionales de la articulación. La ventaja de la tomografía radica en que suele

ser más exacta en la identificación de anomalías o alteraciones óseas que las radiografías panorámicas o transcraneales.<sup>59</sup> Al tratarse de una verdadera proyección sagital, puede estimarse con confianza la posición de los cóndilos en las respectivas fosas glenoideas. Dentro de sus inconvenientes podemos señalar, su costo elevado y el alto nivel de radiación al que es expuesto el paciente durante el examen. No obstante, estos inconvenientes son mínimos cuando es necesaria una información adicional para facilitar el diagnóstico.

### **TOMOGRAFÍA COMPUTARIZADA**

La tomografía computarizada (TC) se viene usando desde hace años para evaluar la ATM. Su mayor ventaja radica en la capacidad para producir imágenes de alta calidad de la cabeza del cóndilo y la fosa mandibular.

Los aparatos de Tomografía Computarizada producen datos digitales que miden el grado de transmisión de los rayos X a través de diversos tejidos. Tales datos pueden ser transformados en una escala de densidad (ventana de tejidos duros o blandos) y utilizados para generar o reconstruir una imagen visible. Su principal ventaja es que proporciona imágenes tanto de tejidos duros como blandos, lo que permite observar y valorar la relación anatómica disco-condilar.<sup>48, 49</sup> Además, la TC no induce ningún traumatismo físico en los tejidos y aunque es posible visualizar los tejidos blandos, proporciona una mejor definición de las estructuras óseas articulares.

Las imágenes de TC de alta calidad son ligeramente superiores a la tomografía para revelar anomalías sutiles de la ATM.<sup>50</sup> Las mejores proyecciones laterales de la ATM con TC se obtienen mediante una técnica sagital directa.<sup>51, 52</sup> Para este método, el paciente es orientado de forma que el plano sagital quede paralelo al plano de sección, en vez de emplear los barridos axiales habituales.

La TC es ventajosa para evaluar las fracturas y otras lesiones de la ATM. Puesto que en los casos típicos se obtienen múltiples cortes, es posible reconstruir imágenes tridimensionales a partir de los datos obtenidos de la TC. Esas reconstrucciones mejoran el valor diagnóstico de la TC, sobre todo para visualizar superficies ocultas.<sup>53, 54, 55</sup> También



pueden ser útiles para planear el tratamiento quirúrgico o evaluar los efectos de traumatismos.

Por otro lado, presenta varios inconvenientes. El equipo necesario es muy caro y, por tanto, no siempre accesible. Es un examen que requiere tiempo, no permite observar el movimiento dinámico de la articulación y expone al paciente a una cantidad elevada de radiación. Aunque se han hecho intentos de evaluar los tejidos blandos de la ATM mediante TC, esta aplicación ha sido sustituida en gran parte por los avances rápidos en la aplicación de la RMN.

## RESONANCIA MAGNÉTICA

Desde el descubrimiento de la Resonancia Nuclear, en el año 1946 por *Edward Purcell, Torrey y Pourd* en la Universidad de Harvard, la Resonancia Magnética Nuclear (RMN) se transformó en uno de los métodos analíticos más importantes para los estudios biológicos, así como para las investigaciones sobre las propiedades físicas y químicas a nivel molecular y sobre física nuclear.

Durante el año 1960, el ingeniero médico *Raymond Damandian* inició la aplicación de la Resonancia Magnética en el área médica y con sus colegas *Lary Minkoff* y *Mike Goldsmith*, comprobó que los tumores malignos emitían un espectro de energía distinto del correspondiente al tejido sano.

La Resonancia Magnética Nuclear (RMN), es una nueva modalidad diagnóstica introducida recientemente en el ámbito médico. Las imágenes se construyen a partir de las señales provenientes de ciertos núcleos atómicos, -en particular los núcleos de hidrógeno-, que sometidos bajo un campo magnético han sido previamente excitados mediante ondas de radiofrecuencia. Los elementos físicos utilizados en este procedimiento diagnóstico no conllevan el empleo de radiaciones ionizantes, y hasta el momento la RMN se considera carente de iatrogenia en las condiciones de aplicación clínica.

La RM es la transición entre los estados de rotación nuclear de ciertos núcleos (de los átomos) en un campo magnético externo; o sea, cambios de estado de la energía de los núcleos causada por la absorción de energía de una frecuencia de radio específica (RF).

La RMN proporciona datos histoquímicos de los tejidos, ya que no sólo obtiene información de la densidad de los núcleos de hidrógeno en cada elemento de volumen, sino que las imágenes obtenidas reflejan la forma en que los núcleos de hidrógeno devuelven la energía que han absorbido de las ondas de radio.

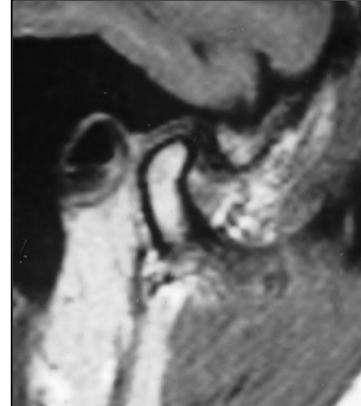
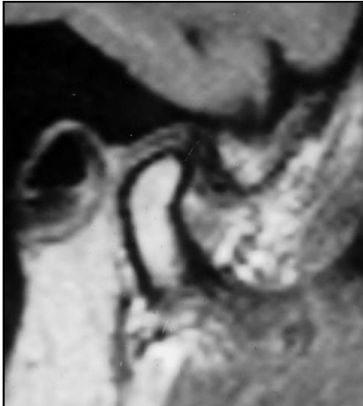La forma de devolver esta energía depende básicamente del entorno bioquímico en que se encuentran los núcleos de hidrógeno; si este entorno cambia, se modifica la forma en que la energía es devuelta, y por tanto varía la señal obtenida. A partir de esta señal es posible estudiar la densidad de los núcleos y ciertos parámetros que reflejan dicho entorno bioquímico. Estos parámetros se conocen como *parámetros de relajación longitudinal* o T1 (mayor o menor facilidad de los núcleos para liberar su energía) y *parámetros de relajación transversal* o T2 (forma más o menos sincrónica en que los núcleos de hidrógeno liberan la energía). Así pues, es posible detectar los cambios histoquímicos mediante las variaciones de los parámetros de relajación T1 y T2 aunque no exista ninguna variación morfológica, brindando un gran contraste tisular que se obtiene sólo por las propiedades intrínsecas del tejido.

La RMN proporciona tomografías en cualquier plano del espacio, ya que el direccionamiento se lleva a cabo por el *software* del ordenador, y no mediante posiciones determinadas del paciente. Ello permite obtener tomografías sagitales-oblicuas, en el caso del estudio de la articulación temporomandibular, sin que el paciente tenga que adoptar posturas incómodas; permite que los diferentes planos, como el sagital, axial y coronal, se reconstruyan mediante los programas de tridimensionalidad del computador sin que se necesite cambiar la posición del paciente que permanece en decúbito dorsal durante la realización del examen.

Algunos inconvenientes de la RMN se centran en el espesor mínimo del corte (7.5 mm) y en la resolución espacial menor con respecto a la tomografía axial computarizada

(TAC). Las exploraciones son largas, y durante el tiempo de las mismas el enfermo debe colaborar manteniéndose inmóvil. El uso de bobinas receptoras de señal más sensibles permitirá aumentar el cociente de señal/ruido y obtener secciones más finas que incrementarán la resolución espacial.

La señal de RM tiene su origen en los núcleos de los átomos de una determinada región del paciente por la acción de un campo magnético externo y el agua presente en el organismo, es la mejor fuente de protones que contribuyen en la producción de la señal por los tejidos del cuerpo en resonancia. El núcleo de hidrógeno, componente fundamental del agua de los líquidos orgánicos, es el más abundante en los tejidos biológicos y su único protón ofrece un momento magnético potente en comparación con el de otros elementos, y es por este motivo que se recomienda para obtener la señal en los exámenes realizados por medio de la imagen en RM.



Resonancia magnética de ATM. Cortes sagitales correspondientes a articulaciones de pacientes portadores de un desplazamiento discal con reducción.

## **VENTAJAS Y DESVENTAJAS DE LA RESONANCIA MAGNÉTICA**

La formación de imágenes en la RM es esencialmente distinta a las técnicas utilizadas en radiaciones X. La imagen radiográfica convencional proviene de las diferentes formas de absorción de la radiación ionizante por parte de los tejidos.

En la imagen radiográfica obtenida por la técnica convencional y por la TAC, el grado de densidad observado depende de los diferentes coeficientes de atenuación de la materia. Esta atenuación es el resultado de interacciones de los fotones de rayos-X con los átomos componentes de los tejidos.

La graduación de las diferentes densidades de las imágenes en diferentes áreas de una radiografía, resultado de los diferentes coeficientes de atenuación puede observarse en áreas totalmente blancas, que son las que se ven como estructuras radiopacas, totalmente negras que se manifiestan con aspecto radiolúcido y las áreas de densidades intermedias, que presentan diferentes graduaciones de gris.

Por el contrario, las imágenes en la resonancia magnética se construyen a partir de señales de radiofrecuencia recibidas de un volumen determinado de tejido orgánico. Una de sus grandes ventajas es la distinción clara de los tejidos blandos entre diferentes estructuras; la posibilidad de obtener múltiples planos de imágenes y el hecho de no ser invasiva, excepto en las circunstancias de inyección del agente paramagnético (medio de contraste) y en la angiografía por resonancia magnética. También la imagen es mejor que la TAC cuando se examina la médula ósea.

La escasa sensibilidad para detectar calcificaciones y para evidenciar cortical ósea, así como el probable deterioro de la imagen proveniente de los artefactos de movimiento o por la presencia de elementos metálicos pueden considerarse factores negativos en RM. Sin embargo, se han desarrollado programas sofisticados de adquisición de imagen en tiempo real, con una significativa reducción del tiempo de realización del examen, además de mejorar la comprensión de los fenómenos dinámicos de los órganos móviles y la obtención y manipulación de las imágenes registradas.

La dificultad para comprender las imágenes de RM está en que, una misma estructura, puede manifestarse con densidad negra, gris o blanca, según los parámetros de adquisición (T1 o T2).

## **RESONANCIA MAGNETICA Y ATM**

El aumento de las disfunciones temporomandibulares intensificó el uso de métodos avanzados de diagnóstico por imagen en el sentido de definir y comprender mejor las relaciones anatómico / patológicas de los componentes articulares, para establecer una planificación correcta y una terapia adecuada.

El advenimiento de la TAC para el estudio de la ATM permitió potencializar los aspectos radiográficos de las estructuras, tanto en los cortes axiales, sagitales y coronales, como en las imágenes de alta resolución obtenidas por cortes finos y la reconstrucción tridimensional de las imágenes (3D).

La RM se transformó en el método preferido para el estudio de los problemas articulares, en razón de la capacidad de diferenciar los tejidos blandos que componen la ATM, como el disco articular, la médula ósea, los músculos, el fluido sinovial y el tejido conjuntivo fibroso como también por el hecho de ser un método no invasivo y que no utiliza radiación ionizante.

Las principales recomendaciones de la RM para el examen de la ATM son:

1. En pacientes con diagnóstico difícil y/o dudoso.
2. Para estudio comparativo de la ocurrencia de la enfermedad en la articulación contralateral.
3. Para la diferenciación de problemas miofasciales de patología articular.
4. Cuando el tratamiento conservador no surtió efecto y hay indicación de propuesta terapéutica quirúrgica.

##### 5. Para el seguimiento durante y después del tratamiento.

La RM es capaz de identificar la cavidad y la eminencia articular, el cóndilo de la mandíbula, el disco articular, los tejidos retrodiscales, los músculos y por consiguiente, establecer y caracterizar alteraciones morfológicas y evaluar la gravedad de enfermedades tales como: dislocación del disco, traumatismo, artritis, artrosis y degeneraciones neoplásicas.

La adquisición de las imágenes RM de la ATM se realiza con el paciente en posición de boca cerrada y boca abierta, con la finalidad de observar principalmente la posición y el desempeño del disco articular y verificar la presencia de derrame.

En el plano sagital puede determinarse la posición y configuración del disco articular y, por lo tanto, verificar la existencia de dislocación anterior del disco con o sin reducción (desordenes internos de la articulación).

Los cortes coronales proporcionan informaciones sobre la posición del disco articular en el plano frontal, o sea, diagnostican probables desplazamientos del menisco hacia medial o lateral, y por otro lado, imágenes no evidenciadas en cortes sagitales, simultáneamente, permiten establecer los límites laterales y mediales de la cápsula articular.

Las imágenes en RM de la ATM pueden verse en forma dinámica; tienen gran utilidad para evaluar los parámetros funcionales de esa articulación. Utilizando un dispositivo de mordida, graduado en milímetros para la apertura progresiva de la boca, imágenes en el plano sagital y coronal se realizan en el secuencia boca cerrada y boca abierta. De esa forma, puede obtenerse un estudio dinámico del movimiento mandibular en la secuencia de boca cerrada hasta la apertura máxima, determinando la relación cóndilo-fosa, la relación eminencia-cóndilo, la posición y el movimiento de deslizamiento del disco articular en relación a la fosa mandibular, a la eminencia y al cóndilo, facilitando el estudio del comportamiento del menisco articular durante la dinámica mandibular. Por último, la

reconstrucción 3D de la ATM es otra modalidad muy útil para la determinación volumétrica del disco articular, morfología y posición anatómica del cóndilo de la mandíbula y fosa articular, cuya noción espacial es de gran ayuda en el diagnóstico de los desórdenes internos de esta articulación.

En una RM normal de la ATM, el disco articular normal se identifica con la señal hipo-intensa (oscuro), de configuración cóncava, delimitado entre la fosa articular del hueso temporal y la cabeza de la mandíbula.

La cortical ósea de la fosa articular no presenta señal en la RM, pero puede identificarse por la señal hiper-intensa (clara) de su porción medular; lo mismo sucede con el cóndilo mandibular, cuya cortical ósea a pesar de no producir señal, presenta un alto contraste entre la hiper-señal (clara) de la porción medular del cóndilo y la señal hipo-intensa (oscuro) del espacio articular.

El límite anterior del disco articular puede demarcarse por la señal hipo-intensa de su banda anterior, que contrasta con la señal de densidad intermedia presentada por los fascículos del músculo pterigoideo externo o lateral. La banda posterior del disco presenta una señal de intensidad intermedia.

La fosa y la eminencia articular del hueso temporal son delineadas por el fibrocartílago, que presenta señal de densidad intermedia y que contrasta con la señal hipo-intensa del disco y espacio articulares y de la cortical del hueso temporal.

Las disfunciones temporomandibulares que comprenden generalmente dislocación del disco y alteraciones asociadas a ligamentos y músculos de la ATM, interpretados como desordenes o desarreglos internos de la ATM, pueden tener implicación uni o bilateral; por este motivo, los exámenes de RM se deben realizar en ambas articulaciones.

Las Articulaciones temporomandibulares comprometidas no sólo por dislocación del disco articular, sino también por otras patologías como osteoartritis, perforaciones,

anquilosis y adherencias, producen una disminución acentuada de la intensidad de la señal de las estructuras involucradas, si se comparan con las de una articulación normal.

Un área de señal hipo-intensa anterior al cóndilo mandibular y debajo de la eminencia articular demuestra la dislocación anterior del disco. Este tipo de dislocación anterior del disco, es la patología más común y frecuente, que clínicamente provoca la restricción de la apertura bucal y la desviación de la mandíbula hacia el lado afectado por el desplazamiento discal, el cual restringe el movimiento de traslación del cóndilo comprometido.

La zona intermedia del disco se curva sobre sí misma, causa el acortamiento y el engrosamiento de su banda posterior. La zona bilaminar (láminas retrodiscales) pierde elasticidad y función, sufriendo deformación y fibrosis. El espesamiento de la banda posterior se revela por la alteración en la intensidad de la señal de densidad intermedia del borde posterior disco y el derrame articular asociado mostrará una señal de densidad hipo-intensa aumentada en la zona.

## **ARTROSCOPIA Y ARTROCENESIS**

La artroscopia de la ATM, es un procedimiento ampliamente utilizado para el estudio y tratamiento de los desórdenes internos temporomandibulares y que ha mejorado de forma importante el conocimiento sobre la anatomía, funcionamiento y cambios patológicos que afectan a esta articulación. Como el resto de los procedimientos endoscópicos, de cada vez más utilización en Medicina y Odontología, es considerado un examen “mínimamente invasivo”. No obstante, si la comparamos con la técnica artrográfica descrita más adelante, es por mucho, más invasiva que esta última.<sup>96, 97</sup>

Este procedimiento ha contribuido a visualizar hallazgos que, incluso, con las pruebas imagenológicas no invasivas más modernas (RNM o TAC), han sido difíciles de detectar: sinovitis, adherencias, perforación discal, alteraciones de las superficies articulares, cuerpos libres y características relacionadas con el desplazamiento anterior del disco. De este modo, constituye un eficaz método que se ha utilizado masivamente en el



estudio de la correlación clínico-quirúrgica de la patología articular y podría contribuir a su adecuada clasificación.<sup>98, 99, 100</sup>

El principal problema de la artroscopia de diagnóstico y/o terapéutica, es el alto costo que implica su ejecución, no sólo por los equipos endoscópicos empleados, sino que además por la infraestructura hospitalaria que requiere, pues se debe realizar bajo sedación profunda o anestesia general. Esto restringe su utilización. En Chile, existen sólo dos artroscopios para ATM.

Si bien, la artrocentesis no es un procedimiento diagnóstico, sino más bien terapéutico, tiene cada vez más adeptos y es ampliamente utilizada. Creemos necesario mencionarla pues su técnica es del todo similar a la artrografía por nosotros estudiada.

La artrocentesis de la articulación temporomandibular fue descrita en el año 1991, por la *Dra. Dorrit W. Nitzan*.<sup>97</sup> La técnica consiste básicamente en la realización de una doble punción articular y el posterior lavado con suero *Ringer Lactato*, del compartimiento sinovial superior (meniscotemporal) de la cavidad articular. Dentro de sus indicaciones primarias se consideran, la existencia de un bloqueo articular agudo, síndrome del disco articular adherido y el estudio del líquido sinovial en las artropatías sépticas, inflamatorias o metabólicas. Las ventajas de esta técnica radican fundamentalmente en la mayor sencillez de realización, posibilidad de ejecutarla bajo anestesia local, la nula necesidad de medios técnicos sofisticados, su bajo costo y la escasez de efectos secundarios.<sup>97</sup>

En esta técnica, se palpan los contornos óseos de las superficies articulares temporal y condilar y luego se traza una línea en la piel del paciente, que une el trago con el canto externo del ojo o *línea de Holmlund-Hellsing*; se marca un punto de punción posterior, a 10 mm por delante del trago y 2 mm por debajo de la línea descrita. Se marca otro punto de punción anterior a 20 mm por delante del trago y aproximadamente 7 mm por debajo de la línea de Holmlund. En tales puntos se introducen las agujas para realizar el lavado del compartimiento superior de la articulación, donde el suero o solución de Ringer se

introduce por medio de una jeringa en la primera aguja (posterior) y se elimina por la segunda (anterior) o bien, se recoge dicho fluido para su análisis bioquímico correspondiente. La presión del suero al interior de la articulación permite la distensión de la articulación y la rotura de las posibles adhesiones articulares.

En ocasiones, una vez realizado el lavado articular y antes de retirar las agujas, se pueden inyectar glucocorticoides, fármacos antiinflamatorios o sustancias viscoelásticas como hialuronato sódico, con el objeto de potenciar los efectos benéficos del lavado intraarticular.

## ARTROGRAFÍA

Tanto el diagnóstico como el tratamiento de las alteraciones de la articulación temporomandibular, son para el odontólogo tareas clínicas difíciles de realizar. Actualmente estas alteraciones se tratan mediante un enfoque multidisciplinario, o sea, la interrelación de varias especialidades odontológicas y además algunas especialidades médicas tales como neurología, otorrinolaringología, reumatología y radiología.

**Artrografía** es una técnica de diagnóstico especial que consiste en la inyección de un medio de contraste dentro de una articulación para visualizar la estructura cartilaginosa articular. Para realizar esta técnica, uno o más agentes se inyectan dentro del espacio sinovial de una articulación, seguida de una evaluación radiográfica de la relación entre los tejidos blandos y duros de la referida área.<sup>30, 32, 33</sup>

El enfoque de los estudios artrográficos de la articulación temporomandibular fue la comparación entre el diagnóstico artrográfico prequirúrgico y la condición real de la articulación confirmada por la cirugía. Tales correlaciones suelen ser correctas en la identificación de articulaciones normales y en patologías tales como la presencia de meniscos perforados o el hallazgo de cápsulas articulares con ruptura. Se ha utilizado además en la evaluación sistemática de las alteraciones internas de la ATM relacionadas con la disfunción articular y de esta forma ha permitido establecer, desde el punto de vista

clínico, que los ruidos articulares, molestias y trabamiento agudo de la articulación pueden ser síntomas inequívocos de la disfunción del complejo disco-condilar.

### **INDICACIONES Y OBJETIVOS DE LA ARTROGRAFÍA<sup>34, 35</sup>**

El objetivo primario del artrograma es la evaluación del menisco, posición, forma, la extensión del movimiento y su preservación.

#### **La artrografía se recomienda en los siguientes casos:**

1. Pacientes con diagnóstico positivo de síndrome de dolor y disfunción miofascial de la ATM especialmente en los que no responden al tratamiento conservador.
2. Pacientes con una historia positiva de bloqueo o ruidos articulares.
3. Pacientes con una apertura de boca limitada y de etiología desconocida.

#### **Contraindicaciones de la artrografía.**

1. La artrografía no debe ser realizada en presencia de infección aguda.
2. En pacientes con hipersensibilidad al medio de contraste yodado.
3. Las enfermedades sanguíneas y el uso de medicación anticoagulante son contraindicaciones relativas a la artrografía.

El perfeccionamiento actual de la artrografía de ATM proviene principalmente de los progresos tecnológicos en fluoroscopia y en tomografía; normalmente este tipo de equipos sólo esta disponible en clínicas especializadas. Las variaciones en el procedimiento de la artrografía han posibilitado el desarrollo de una técnica más simplificada. En algunas situaciones se ha inyectado el líquido de contraste en el espacio sinovial de la ATM sin usar la fluoroscopia.

Aunque el agente de contraste puede introducirse en los dos espacios articulares, sólo en el superior o sólo en el espacio inferior, el diagnóstico de las alteraciones internas ha sido ampliamente aceptado, utilizándose la inyección de contraste solamente en el compartimiento inframeniscal.<sup>32, 35</sup>

### **TÉCNICA DE INYECCIÓN DE CONTRASTE PARA ARTROGRAFÍA DE LA ATM (Abramovicz, 1986).<sup>36</sup>**

**Premedicación del paciente:** durante el examen inicial y anamnesis, se toma la decisión sobre la indicación o no de la premedicación del paciente. Como la mayoría de ellos están ansiosos, la premedicación se utiliza en casi todos los casos. La mayor parte de los artrogramas se programa para el horario de la mañana. Como consecuencia 5 mg de diazepam se prescriben para la noche anterior y otros 5 mg se prescriben para tomar una hora antes del procedimiento.

**Preparación del paciente:** El paciente se sienta en el sillón odontológico con la espalda levemente reclinada hacia atrás. En esa posición la línea tragus-ala de la nariz queda paralela al plano horizontal. El movimiento voluntario de la cabeza debe ser posible y el movimiento condilar no debe afectarse. El sillón se eleva hasta la altura en que el oído externo del paciente quede en un nivel que sea cómodo para el operador, generalmente debe quedar entre la altura del codo y el hombro del operador. El paciente no debe tener ningún objeto metálico en la cabeza ni en el cuello. La palpación del canal auditivo externo y de la región de la ATM se realiza antes de crear el campo quirúrgico, lo que ayuda a definir la región que será aislada. La palpación es de gran importancia, pues permite al operador la localización de la proximidad del cóndilo a las paredes anteriores de los canales auditivos externos en el segmento facial lateral.

El cabello del paciente se cubre con un gorro quirúrgico. Después de que el operador se haya cepillado las manos y colocado los guantes, se limpian las superficies de trabajo en la piel del paciente. Compresas estériles de gasa de 5 cm introducidas en solución desinfectante, se aplican con movimientos circulares en el centro del campo

quirúrgico. Rollos de algodón estériles se usan para desinfectar las superficies laterales del oído externo y el meato auditivo externo. Un campo quirúrgico estéril se coloca sobre el paciente para cubrir las regiones del hombro y pecho.

**Anestesia local:** Para una anestesia adecuada, se realizan dos infiltraciones, una lateral y otra posterior a la región de la articulación temporomandibular. La infiltración lateral se realiza primero para producir una anestesia parcial del área posterior, ya que la anestesia posterior es bastante dolorosa.

El hidrocloreuro de xilocaína al 2% o similar, se utiliza para la infiltración con una aguja de calibre 27 G de 2.5 cm. Para la infiltración lateral, la punta de la aguja se inserta en el sector de la piel donde se palpa el cóndilo y se introduce hasta que contacte con la porción lateral de éste. Se inyectan allí 0.5 cc de anestésico local. El paciente deberá realizar movimientos de masticación para ayudar a difundir la solución anestésica. Antes de la infiltración posterior, se realiza en la aguja un ángulo de 15 grados distalmente a su base; el bisel deberá estar orientado en la misma dirección. Esto facilitará la infiltración de la solución anestésica dentro del espacio articular inferior. Cuando la aguja contacte el cóndilo, se inyectan 0.5 cc de solución. Movimientos de masticación del paciente ayudarán a difundir el anestésico.

**Colocación de la aguja para la inyección de contraste:** Antes de inyectar el medio de contraste, hay que diluirlo en anestésico local. Cuatro partes (8cc) de Hypaque® al 75% se mezclan con una parte (2cc) de hidrocloreuro de xilocaína al 2%. Para la vasoconstricción 0.3 cc de epinefrina (1:1000) se añade para una concentración de 1:45000.

Una aguja de 3 cm, calibre 25 G se coloca en una jeringa desechable de 10cc conteniendo la solución de contraste. Un tubo plástico de 75 cm (conjunto extensor para anestesia) se coloca entre la aguja y la jeringa. La aguja se dobla de forma similar a la utilizada para infiltración de la anestesia local ya descrita anteriormente. El bisel de la aguja necesita estar orientado hacia la superficie condilar para la inyección. Para corroborar la

posición de la aguja, se pide al paciente que haga pequeños movimientos protrusivos. *La sensación de contacto entre el cóndilo y la aguja al volver a la posición de reposo se percibe en las puntas de los dedos. Si no se detecta ninguna sensación de movimiento, la aguja debe reposicionarse hasta percibir la sensación táctil.* Un error bastante frecuente durante el reposicionamiento de la aguja es poner su punta en la periferia posterior o en la porción lateral de la fosa mandibular. En este caso la sensación de desplazamiento del tejido blando durante el movimiento protrusivo, se confunde con la sensación de que el cóndilo está contactando la punta de la aguja. La habilidad táctil es decisiva para saber diferenciar estas dos percepciones. Otro error común de posicionamiento sucede cuando la punta de la aguja se coloca en la porción superior de la fosa mandibular. Es posible en este caso, detectar movimiento condilar, porque el cóndilo contacta con el cuerpo de la aguja durante los movimientos protrusivos. Una sensación firme de movimiento se transmite a los dedos en razón de que el cóndilo actúa como soporte contra el cuerpo de la aguja al volver a la máxima intercuspidad. Si hay dudas relativas a la correcta sensación táctil, una radiografía transcraneal lateral ayudará a confirmar la posición.

Después de confirmar que la aguja está contactando el cóndilo, hay que remover la punta de la aguja de 1 a 2 mm y recolocarla en medial hacia la porción superior del cóndilo. Se pide al paciente que haga pequeños movimientos protrusivos hasta que la referida sensación táctil no se detecte más. Ahora la aguja se mueve en sentido superior acompañando el contorno del cóndilo hasta tocar su segmento más superior. La aguja deberá localizarse en el espacio articular inferior sobre la cabeza del cóndilo (espacio submeniscal).

**Inyección de la solución de contraste:** La aspiración debe hacerse y si se aspira sangre, significa que el bisel de la aguja está en contacto con el lecho vascular del ligamento posterior o que existe una hemorragia traumática. En cualquiera de los dos casos, la punta de la aguja debe moverse hacia el área adyacente para no aspirar sangre. En seguida se inyectan 0.5 cc de solución de contraste. Dependiendo del grado de anestesia local, el paciente puede sentir presión en la región de la articulación donde se ha infiltrado

el medio de contraste. El paciente puede relatar también una desarticulación leve en la oclusión del lado opuesto. Inmediatamente después de la inyección se obtiene una radiografía transcraneal con la boca cerrada para confirmar la presencia o ausencia de solución de contraste en el compartimiento sinovial inferior.

Cuando las inyecciones fueron correctamente realizadas, una porción radiopaca de medio de contraste se observara alrededor del cóndilo. El espacio articular inferior opacificado se extenderá hasta el límite inferior de la cavidad posterior en su segmento antero-posterior, pasando por el borde superior, alcanzando la cavidad anterior en su segmento antero-inferior. Se realizan dos radiografías transcraneales, una de ellas con la boca abierta y otra con la boca cerrada para determinar si el espacio articular inferior recibió realmente la inyección de contraste.

Posteriormente se toman tomografías o radiografías panorámicas en apertura, reposo y cierre. En algunas ocasiones las radiografías transcraneales dan una mejor información que las tomografías, especialmente cuando el disco está dislocado medial o lateralmente a la sección central del cóndilo.

## **DESCRIPCIÓN DE HALLAZGOS ARTROGRÁFICOS**

### **ARTROGRAMA DEL ESPACIO ARTICULAR INFERIOR NORMAL**

En la posición de cierre, el medio de contraste revela que la región posterior del espacio articular inferior es cóncava-convexa. La convexidad del contorno posterior corresponde a la superficie interna o inferior del ligamento posterior del disco, que lo une al cóndilo (lámina retrodiscal inferior) y la concavidad corresponde a la superficie posterior del cóndilo.

En la zona anterior, una pequeña cantidad de contraste es empujado en este espacio, por delante del cóndilo, presentando una forma más o menos triangular que mide 2 a 3 mm en su parte más amplia. Cuando el cóndilo comienza su movimiento hacia adelante, la región posterior del espacio articular inferior comienza gradualmente a cambiar de aspecto. Se aprecia una progresiva modificación de su contorno póstero-superior, el cual adopta una forma de “S” o sigmoidea, causada por el abultamiento del ligamento del disco por detrás de su gruesa banda posterior; simultáneamente la pequeña cantidad de contraste situada por delante del cóndilo comienza a ser evacuada hacia el espacio posterior. Así el cóndilo, en su movimiento hacia la posición de máxima traslación, permite que la forma sigmoidea del espacio posterior se pronuncie aún más, de modo que todo el contraste sea evacuado desde el espacio anterior hacia atrás.<sup>38, 39, 40</sup>

### **ARTROGRAMA DEL ESPACIO ARTICULAR INFERIOR CON CLICKING RECÍPROCO.**

En esta situación, el artrograma revela un cambio sustancial en la configuración del espacio articular inferior que coincide con la aparición del clicking. En la posición de cierre mandibular, la región anterior del espacio articular inferior muestra una extensa área con medio de contraste de aproximadamente unos 6 a 10 mm situada anterior al cóndilo. La porción anterior presenta una forma lobular con una silueta en “gota de lágrima”. En posición de cierre, la región posterior del espacio articular inferior es similar a la forma que



presenta en una articulación normal (cóncava-convexa). En el cierre, el disco se localiza por delante del cóndilo; cuando ocurre el clicking en apertura, el disco repentinamente “suena” al reducirse a la posición normal y permanece sobre el cóndilo por el resto del movimiento protrusivo.

Mientras el cóndilo se desplaza hacia delante, la forma del espacio posterior se mantiene cóncava-convexa hasta que se produce el clicking en apertura, donde el contraste situado en la porción anterior del espacio articular inferior es rápidamente evacuado hacia atrás de manera que la región posterior adquiere la forma sigmoidal o en “S”. En la posición de máxima traslación, sólo una pequeña cantidad de medio de contraste se observa en el receso anterior y la forma sigmoidal de la región posterior del espacio articular se hace más pronunciada.

En un clicking en apertura tardío, los artrogramas muestran que en la posición de cierre, una parte del contraste es empujado anterior al cóndilo. Cuando el cóndilo inicia el movimiento de traslación, empuja suavemente la banda posterior del disco articular que permanece por delante de él, hasta que la sobrepasa, produciéndose el clicking en apertura cerca de la eminencia articular. En el momento en que el disco “suena” y regresa hacia atrás para posicionarse correctamente sobre el cóndilo, el contraste situado delante de este último, es evacuado hacia atrás, de manera que la región posterior del espacio articular inferior comienza a adoptar la forma sigmoidal clásica.

### **ARTROGRAMA DEL ESPACIO ARTICULAR INFERIOR CON BLOQUEO MANDIBULAR.**

Durante el bloqueo mandibular, el disco permanece dislocado anteriormente, en todo el rango de la trayectoria protrusiva condilar. Los artrogramas de articulaciones bloqueadas muestran dos características distintivas que los diferencian de artrogramas de articulaciones normales. Primero, a través de todo el movimiento condilar, existe una extensión de 6 a 10 mm de medio de contraste por delante del cóndilo. Segundo, el espacio articular postero-inferior retiene la forma cóncava-convexa durante todo el rango de

protrusión y retrusión condilar. La configuración en “S” o sigmoidea nunca se presenta en estos casos.

En el artrograma de una articulación con bloqueo crónico, durante la posición de cierre mandibular, hay presencia de medio de contraste en la zona anterior del espacio articular inferior (por delante del cóndilo) con una forma más o menos lobular. Cuando el cóndilo se moviliza hacia la posición de máxima traslación, la forma lobular del receso anterior se modifica haciéndose más delgada (el cóndilo empuja la banda posterior del disco sin sobrepasarla provocando una distensión mayor de la zona bilaminar), sin embargo, la solución de contraste permanece todavía anterior al cóndilo. La región articular posterior retiene la forma cóncava-convexa y la configuración sigmoidal normal, no se presenta en la posición de máxima apertura mandibular.

En el bloqueo agudo, el disco adelantado restringe el movimiento del cóndilo, causando limitación de la traslación condilar normal. En el bloqueo crónico, el rango de traslación condilar se incrementa, producto de que el cóndilo durante su funcionamiento empuja más hacia adelante el disco articular ya desplazado en esa dirección. La elongación del ligamento posterior del disco posibilita que los pacientes que presenten esta patología puedan incrementar progresivamente su rango de apertura mandibular.

### **CORRELACIÓN DE LA ARTROGRAFÍA DEL ESPACIO ARTICULAR INFERIOR Y CARACTERÍSTICAS DE LA TRAYECTORIA CONDILAR.**

Existe una precisa correlación entre la artrografía del espacio articular inferior y las características de la trayectoria condilar en varios tipos y estados de desórdenes internos del disco y cóndilo. Por ejemplo, en un clicking recíproco, el disco está desplazado anteriormente en el cierre mandibular o posición retruida. Cuando el cóndilo se mueve hacia delante, el disco permanece desplazado anteriormente; en el clicking en apertura, el disco “suena” al colocarse en la posición correcta sobre el cóndilo y permanece normalmente interpuesto entre el cóndilo y la eminencia articular por el resto del movimiento protrusivo.

Durante la retrusión los artrogramas muestran que el espacio articular inferior permanece normal (forma sigmoidea) hasta que ocurre el clicking en cierre, cerca del término de la trayectoria retrusiva del cóndilo. Cuando aparece el clicking, parte del contraste es forzado hacia adelante para llenar la cavidad lobular por delante del cóndilo.

De igual forma, la trayectoria retrusiva condilar, en un clicking recíproco, permanece normal hasta que el cóndilo se aproxima a la posición de máxima retrusión. Durante el clicking en cierre, éste desciende muy levemente y provoca un ruido (al saltar la banda posterior del disco) para luego desplazarse hacia atrás y arriba, por detrás del disco articular, hacia el fondo de la cavidad glenoidea.

En las situaciones de bloqueo mandibular, los artrogramas exhiben una gran cantidad de solución de contraste en la porción anterior del espacio articular inferior, a través de todo el rango de apertura mandibular. En los desplazamientos severos del disco articular, el rango de movimiento es limitado, debido a que el disco adelantado impide la traslación condilar normal. Durante la protrusión, el cóndilo se desplaza inferiormente moviéndose hacia abajo y adelante, comprimiendo la gruesa banda posterior del disco.

La trayectoria condilar, en los desplazamientos recientes o dislocaciones iniciales del menisco articular, se observa corta e inclinada; cuando el bloqueo se hace más crónico, el rango de movimiento se incrementa y el desplazamiento condilar tiende a la normalidad.

## **PERFORACIONES**

En presencia de una perforación patológica, ésta se observará claramente porque la solución de contraste depositada en el compartimiento sinovial inferior y que llena este espacio, forma una especie de invaginación irregular que se puede apreciar en el contorno inferior del disco articular o en el ligamento posterior de él. De este modo, el medio de contraste inyectado puede encontrar una vía de paso o “escape” e ingresar a través del orificio de la invaginación y comenzar a repletar el espacio articular superior. *En un caso de perforación, ambas cavidades sinoviales, superior e inferior, se opacifican con la inyección del contraste en el espacio articular inferior.* Por lo general, la cavidad anterior

del espacio articular inferior presentará una configuración en “gota de lágrima” más horizontal y el medio de contraste se observará también en el espacio articular superior. En la posición de boca abierta, parte de la solución de contraste tiende a permanecer en el receso anterior del espacio articular inferior y parece que también llena el área intracapsular posterior al cóndilo.

La utilización de la artrografía de la articulación temporomandibular ha tenido gran aceptación como un examen de diagnóstico complementario en el acompañamiento de la evolución clínica y tratamiento de las disfunciones de la ATM. La artrografía puede ser considerada extremadamente precisa para detectar alteraciones internas de la ATM, así como de gran valor en el diagnóstico diferencial de pacientes portadores de sintomatología dolorosa de esta articulación.<sup>36, 38</sup>

## **HIPOTESIS**

La artrografía es un examen útil para el estudio anatómico, diagnóstico y control de tratamiento de la Articulación Temporomandibular.

## **OBJETIVO GENERAL**

1. Estudiar la artrografía simplificada y adaptada como procedimiento de diagnóstico complementario y de control de la evolución de tratamiento en pacientes con desórdenes internos de la articulación temporomandibular.

## **OBJETIVOS ESPECÍFICOS**

1. Elaborar un protocolo simplificado para la obtención de una artrografía de la articulación temporomandibular.
2. Examinar artrográficamente la posición del disco articular y la configuración del espacio articular inferior, en pacientes cuya exploración clínica indique la presencia de un trastorno interno temporomandibular.
3. Diseñar un protocolo de interpretación que sirva como referencia para el diagnóstico de normalidad y/o presencia de patología articular temporomandibular, basado en los hallazgos artrográficos encontrados.

## MATERIALES Y MÉTODOS

Este trabajo fue realizado por un equipo de profesionales, encabezado por un cirujano máxilo-facial y tres radiólogos máxilo-faciales, pertenecientes al Servicio de Estomatología del Hospital Dr. Sótero del Río.

La población en estudio correspondió a pacientes remitidos a la Unidad de Cirugía Máxilo-Facial del Servicio de Estomatología, del Hospital Dr. Sótero del Río dependiente del Servicio de Salud Metropolitano Sur Oriente (referencia para 952.000 habitantes), por presentar signo-sintomatología compatible con disfunción temporomandibular (DTM).

En este estudio se evaluaron y se sometieron a estudio, mediante artrografía simplificada de contraste simple, las articulaciones de pacientes en quienes se diagnosticó primariamente Síndrome de Disfunción Temporomandibular (DTM) con sospecha clínica de trastorno interno articular (principalmente desplazamiento disfuncional discal) y que además, cumplieron con los criterios de elección señalados a continuación:

*Criterios de selección de pacientes.* Pacientes portadores de signos o síntomas compatibles con patología articular temporomandibular, en particular con manifestaciones tales como: dolor articular, ruido articular, crepitación y limitación de la apertura bucal.

*Criterios de exclusión de pacientes.* Pacientes que, cumpliendo los requisitos previos, además se encontraron dentro de las siguientes categorías: pacientes de edad avanzada, pacientes hipertensos, mujeres embarazadas, pacientes con alteraciones de la hemostasia, función plaquetaria o tratamiento con anticoagulantes orales, pacientes con insuficiencia hepática o renal, pacientes diabéticos, pacientes con alteraciones de la función tiroidea y pacientes con antecedentes alérgicos o con sensibilidad comprobada a compuestos que contuviesen yodo. Por último, pacientes portadores de mieloma múltiple.

Los criterios anteriormente expuestos, permitieron definir una muestra final compuesta por 13 pacientes, todos los cuales presentaron indicios clínicos sugerentes de un trastorno interno articular. Cuatro pacientes seleccionados presentaron patología articular bilateral. Por el contrario, los nueve pacientes restantes padecían sólo de un trastorno articular unilateral.

A todos ellos, se les aplicó un cuestionario clínico, que incluyó datos personales y demográficos, sintomatología clínica, duración de los síntomas, historia de ruidos articulares, alteración en el patrón de apertura bucal, antecedentes de parafunciones orales, antecedentes personales de traumatismos faciales y de tratamientos ortodóncicos o prostodóncicos recientes.

Se efectuó la anamnesis y la exploración clínica de los pacientes utilizando criterios objetivos y consensuados sobre este tipo de patología. Se realizó palpación y auscultación de la ATM para constatar la presencia de ruidos articulares: *clicking*, *popping* y *crepitación*. El *clicking* consiste en un simple y único ruido articular, de corta duración y que ocurre en cualquier punto del rango activo del movimiento mandibular. El *popping* corresponde a un ruido más intenso que el anterior, indicativo de una articulación hipermóvil y que se presenta cuando el complejo disco-condilar se traslada a gran velocidad contra la eminencia articular. Por último, la *crepitación*, consiste en ruidos múltiples, en cualquier punto del ciclo de apertura-cierre, en “forma de moler” o de gravilla, que la mayoría de las veces se asocia a cambios osteoartrotróficos degenerativos de las superficies articulares o a deficiencias en la lubricación articular.

Se constató la presencia e intensidad del dolor articular mediante *escala de categoría numérica* con puntuación de 1 a 10. Adicionalmente, se midió apertura bucal máxima y amplitud de los movimientos de lateralidad y protrusión, con la ayuda de una regla milimetrada y siguiendo parámetros convencionales establecidos en la literatura. Producto de esta sistemática, se formuló un diagnóstico clínico individualizado para cada paciente, que se consignó en su historial clínico respectivo.

En este trabajo se estudió una *técnica artrográfica simplificada y adaptada* del procedimiento original, como método de diagnóstico complementario de desórdenes internos temporomandibulares (DITM).

En la técnica original, se realiza la opacificación de ambos espacios articulares, superior e inferior, empleando video-fluoroscopia, una pantalla intensificadora, un magnificador de imagen y tomografía sagital convencional. Por el contrario, en el procedimiento propuesto, sólo se opacificó el compartimiento sinovial inferior, utilizando los parámetros anatómicos y radiológicos habituales de una artrocentesis de la articulación temporomandibular. Adicionalmente, se utilizaron como exámenes radiológicos de rutina, dos proyecciones oblicuas transcraneales de cada articulación evaluada, una en posición de cierre mandibular y otra, en posición de máxima apertura mandibular.

La técnica propuesta, comienza primero, con el lavado y desinfección prolija del campo operatorio (área preauricular). Posteriormente, se procede al bloqueo anestésico troncular del área temporomandibular, utilizando una jeringa carpule y una aguja calibre 27 G de 1" (25 mm). Se inyectan 1.8 ml (un tubo) de solución anestésica, a nivel de la superficie posterior del cuello del cóndilo (bloqueo auriculotemporal). En seguida, se solicita al paciente que realice movimientos de masticación, para ayudar a la difusión del anestésico. A continuación, se realiza la palpación lateral de la ATM, para localizar el contorno de la fosa y eminencia articulares. Además, se pide al paciente que realice movimientos de apertura y cierre, con el fin de percibir la superficie lateral del cóndilo y su desplazamiento (punto de punción). Ubicada la posición aproximada del cóndilo dentro de la fosa articular, se decide a la inyección del medio de contraste.

El procedimiento de inyección del medio de contraste, comienza con la introducción de una aguja calibre 23 G de 1" (0.60 x 25 mm), a través de los sucesivos planos anatómicos de la región y estructuras que recubren la articulación, buscando contactar la punta de ella, con el polo lateral del cóndilo. Una vez contactado el reparo óseo, nuevamente se solicita al paciente que abra y cierre su boca, con el fin de verificar que el extremo de la aguja se encuentre en la posición correcta. Después de confirmar que la aguja está contactando la



superficie externa del cóndilo, se la inclina levemente, redirigiendo su punta, hacia la superficie superior de la cabeza del cóndilo (-15 a -20 grados), de manera de localizarla en el espacio articular inferior, sobre la cabeza condílea.

En seguida, se realiza la corroboración radiográfica de la posición de la aguja, en relación al polo lateral del cóndilo examinado. Tal confirmación se obtiene mediante una radiografía pósterio-anterior de cóndilo, en la cual se puede visualizar y con relativa exactitud, si la punta de la aguja contacta efectivamente con el reparo óseo buscado.

Para la obtención de las radiografías, se utilizó un equipo de rayos dental convencional, de pared, con brazo articulado y temporizador estandarizado marca *Asahi*<sup>®</sup> modelo *Urania*, de fabricación japonesa. En la radiografía pósterio-anterior de cóndilo, el plano medio sagital del paciente se ubicó perpendicular al plano horizontal, manteniendo la región frontal y la punta de la nariz apoyada sobre el porta-películas (chasis). Se empleó un chasis metálico marca *Kodak*<sup>®</sup> modelo *X-Omatic* de 18 x 24 cm con película y doble pantalla intensificadora regular (sensibilidad media). El área de incidencia del rayo central se situó 2 cm por debajo de la protuberancia occipital externa, con una angulación vertical y horizontal de 0 grados. La distancia focal fue de 80 cm con un régimen de 65 Kvp y 8 mA y un tiempo de exposición de 0.5 segundos. Todas las radiografías se revelaron manualmente.

Si la posición de la aguja fue inicialmente *incorrecta*, se procedió a su reubicación y la toma de una nueva radiografía, operación que se repitió hasta encontrar la posición deseada. Por el contrario, si la posición radiográfica de la aguja fue la *adecuada*, inmediatamente se conectó a su base, una jeringa desechable de 10 ml, conteniendo 1 ml de solución de contraste de yodo radiopaco. Se utilizó en el llenado del compartimiento sinovial inferior, un medio de contraste soluble marca *Hypaque*<sup>®</sup> (diatrizoato de meglumina al 60%), formulado por el laboratorio *Sanofi-Synthelabo*. Es un medio de contraste que también se emplea en otros procedimientos radiológicos convencionales tales como: pielografía de eliminación, angiografía cerebral, arteriografía periférica, venografía, colangiografía, discografía y TAC cerebral con realce de contraste. Se infiltró en promedio, 0.5 a 0.8 ml de esta solución en cada

articulación examinada, de acuerdo con la información recogida de la literatura revisada.<sup>2, 5, 7, 23, 29, 30, 35</sup>

Por último, una vez inyectado el medio de contraste, se tomaron rápidamente, dos proyecciones transcraneales oblicuas de cada articulación infiltrada, una a boca cerrada y otra a boca abierta (en apertura máxima) primero, para determinar si el espacio articular inferior recibió adecuadamente la solución de contraste y segundo, para realizar los diagnósticos complementarios correspondientes a la patología presentada por cada articulación.

En estas radiografías, el plano medio sagital del paciente se ubicó perpendicular al plano horizontal y paralelo al plano del porta-películas. Se utilizó un chasis marca *Kodak*<sup>®</sup> modelo *X-Omatic* de 18 x 24 cm con doble pantalla intensificadora de sensibilidad media y en cuya película radiográfica se registraron dos exposiciones, una a boca cerrada y otra a boca abierta. El área de incidencia del haz de rayos se situó justo por encima de la porción petrosa del hueso temporal en el lado a radiografiar, aproximadamente 6 cm por encima del conducto auditivo externo. A la dirección del haz de rayos se le proporcionó una angulación vertical de 25 grados y una angulación horizontal de 20 grados. La distancia foco-película fue de 20 cm, con un régimen de 65 Kvp y 8 mA y un tiempo de exposición de un segundo, tanto en el registro a boca cerrada, como en el registro en máxima apertura.

Este procedimiento se realizó tanto, unilateral como bilateralmente, de acuerdo al estudio de cada caso en particular, dependiendo de la severidad del cuadro articular, historia médica y hallazgos clínico-radiográficos presentados por cada uno de los pacientes seleccionados. En resumen, se practicaron artrografías de contraste simple, a un total de 17 articulaciones temporomandibulares.

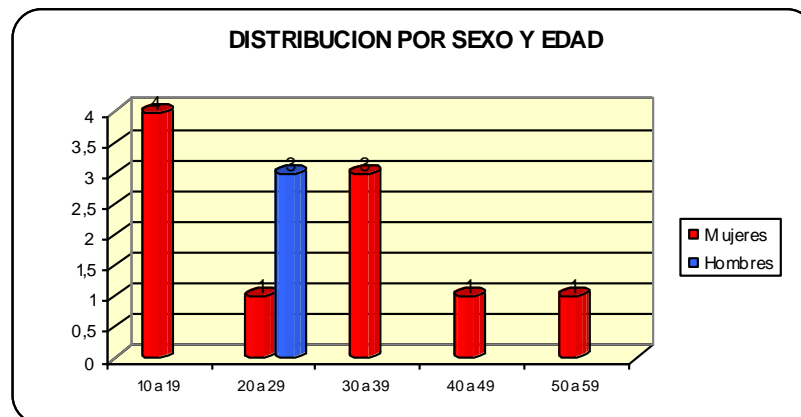
## RESULTADOS

Nuestros criterios de selección y exclusión, permitieron definir una *muestra final* compuesta por 13 pacientes para ser sometidos a estudio artrográfico: 10 corresponden a mujeres (76.9%) y 3 son hombres (23.1%). La edad promedio es de 25 años (rango entre 13 y 52 años de edad).

Tabla 1. Distribución de pacientes estudiados por sexo y edad.

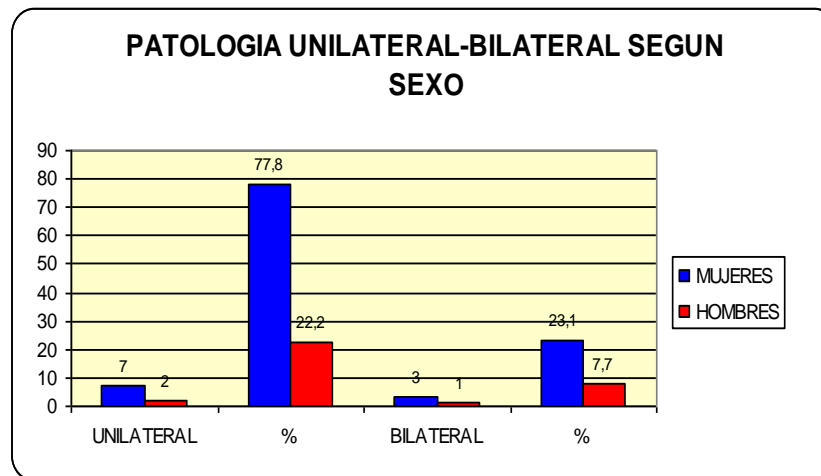
SEXO	Rangos de Edad				
	10 a 19	20 a 29	30 a 39	40 a 49	50 a 59
Mujeres	4	1	3	1	1
Hombres		3			

Gráfico 1. Distribución de pacientes estudiados por sexo y edad (n=13).



Del total de pacientes incluidos, 3 mujeres (23.1%) y 1 hombre (7.7%) presentan *patología articular bilateral*. Por el contrario, 7 mujeres (53.8%) y 2 hombres (15.4%) sólo presentan un *problema articular unilateral*, de los cuales, 2 casos afectaron a la ATM izquierda (22.2%) y 7 casos involucraron a la ATM derecha (77.8%).

Gráfico 2. Ubicación del trastorno articular según sexo.



La totalidad de los pacientes sometidos a estudio (13 sujetos), presentaba inicialmente, signos o síntomas clínicos compatibles con un desorden interno temporomandibular (Tabla 2). El síntoma más dominante fue el dolor articular, de intensidad leve a severo, y que se encontraba presente en *todos* los individuos estudiados.

De acuerdo a la evaluación con escala de categoría numérica, nueve pacientes (69.2 %) señalaron padecer dolor articular leve. Tres pacientes (23.1 %) presentaron dolor moderado y sólo un paciente (7.7 %) relató dolor articular severo e incapacitante.

Cuatro pacientes (30.8 %) presentaban limitación de la apertura bucal (distancia interincisal mayor a 25 mm pero menor a 35 mm). En cinco pacientes (38.5 %) se observó bloqueo de la apertura bucal (distancia interincisal menor a 25 mm).

Los ruidos articulares fueron palpados y auscultados en los 13 pacientes (100 %). El clicking fue detectado en 11 pacientes (85 %) y se presentó en 14 articulaciones (77.7 %). Crepitación fue encontrada en 6 pacientes (46.1 %) y correspondió a 8 articulaciones (44.4 %). Clicking y crepitación simultáneos se detectaron en 4 pacientes (31 %).

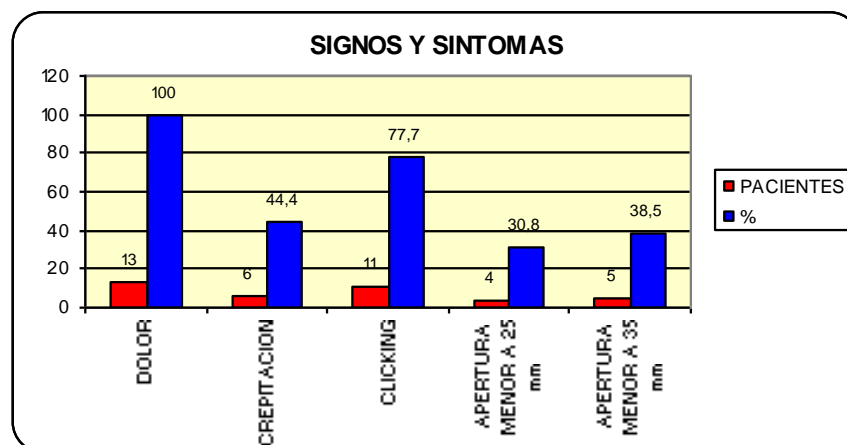
Tabla 2. Síntomas y signos articulares preoperatorios de los pacientes estudiados.

SINTOMAS	Nº DE ATM	Nº PACIENTES	%
DOLOR	18	13	100
CREPITACION	8	6	44,4
CLICKING	14	11	77,7
DISMINUCION DE LA APERTURA			
Apertura menor a 25 mm (interincisal)		4	30,8*
Apertura menor a 35 mm (interincisal)		5	38,5*

13 Pacientes estudiados\*

17 Articulaciones examinadas

Gráfico 3. Signos y síntomas articulares preoperatorios de los pacientes estudiados (n=13).



En relación a los diagnósticos clínicos formulados, se registraron: 2 casos de sinovitis (15.4%), 4 casos de desplazamiento discal con reducción (30.8%), 4 casos de desplazamiento discal sin reducción (30.8%), 2 casos de hiper movilidad condilar (15.4%) y 1 caso de luxación cóndilo-condilar (7.7%).

Gráfico 4. Diagnóstico clínico de los pacientes estudiados (n=13).

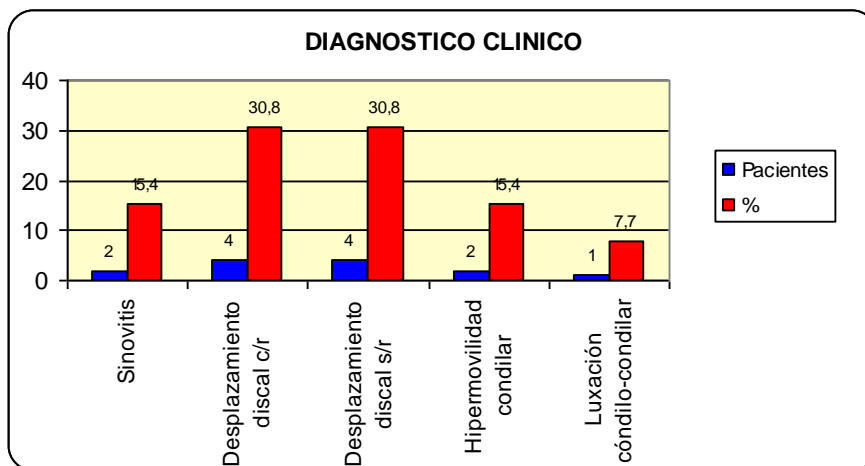
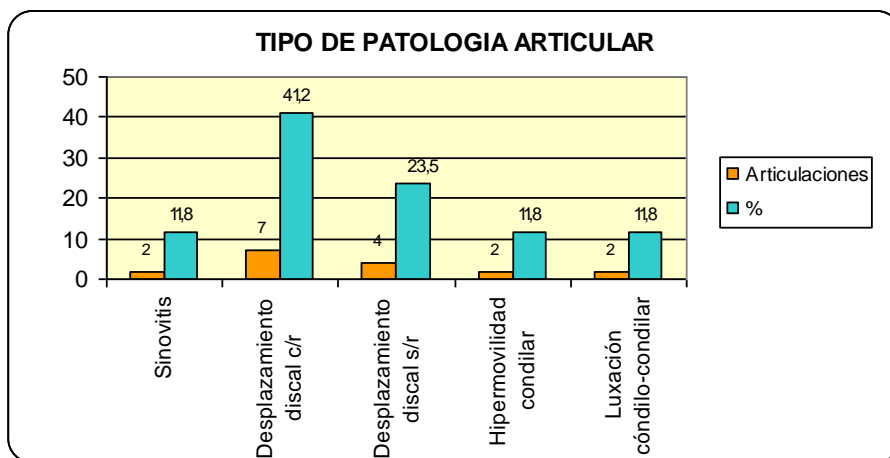


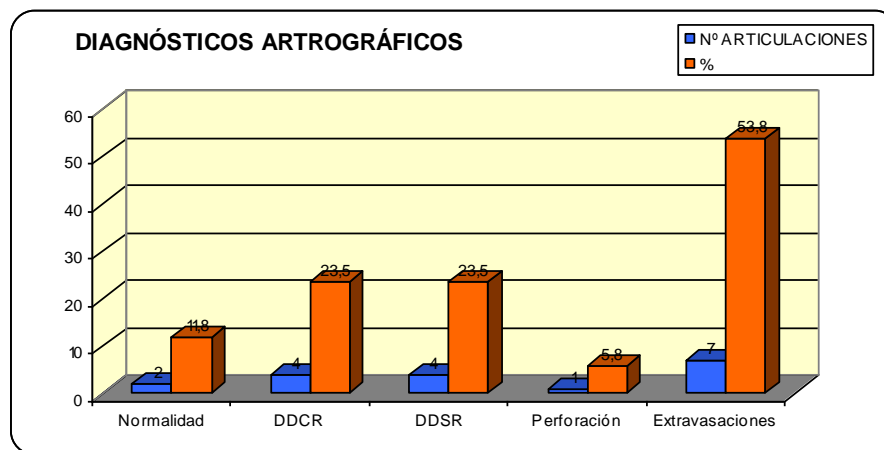
Gráfico 5. Número de articulaciones afectadas según tipo de patología presente (17 articulaciones).



Globalmente, en las 17 artrografías practicadas, la posición del disco articular se consideró *normal* en dos articulaciones (11.8%) una, cuyo diagnóstico clínico fue de hipermovilidad condilar y otra con diagnóstico de luxación cóndilo-condilar. Se confirmó la existencia de *desplazamiento discal con reducción* en cuatro articulaciones (23.5%). En otras cuatro, se ratificó el diagnóstico clínico de *desplazamiento discal sin reducción* (23.5%), y en un caso de ellos, se registró una perforación asociada. En dos articulaciones que correspondieron al mismo paciente, el medio de contraste fue inyectado accidentalmente en el compartimento

sinovial superior (11.8%), lo cual no era el objetivo de nuestro estudio. Finalmente, en cinco articulaciones (29.4%), el medio de contraste inyectado, se visualizó fuera de el área articular y desplazado hacia compartimientos anatómicos vecinos de la articulación (espacios maseterino y/o parotídeo), sin posibilidad de emitir un diagnóstico articular complementario en aquellos casos (*Ver gráfico 6*).

*Gráfico 6.* Diagnósticos artrográficos (n=17 articulaciones)



*Tabla 3.* Resultados verificados en las artrografías practicadas (n= 17 articulaciones).

<b>CALIDAD DIAGNÓSTICA DE LA ARTROGRAFÍA</b>			
<b>Artrografía</b>	<b>Enfermos</b>	<b>Sanos</b>	<b>Total</b>
Prueba Positiva	Verdaderos Positivos	Falsos Positivos	Total Positivos
8	8	0	8
Prueba Negativa	Falsos Negativos	Verdaderos Negativos	Total Negativos
9	7	2	9
	Total Enfermos	Total Sanos	<b>N</b>
Total	15	2	17

De acuerdo a los datos particulares recogidos en este estudio y considerando además las extravasaciones del medio de contraste hacia regiones anatómicas no deseadas (falsos negativos), la artrografía tuvo como procedimiento de diagnóstico complementario, una *sensibilidad* del 53%, en tanto su *especificidad* correspondió a un 100%. El *valor predictivo positivo* arrojó un valor del 100% y su *valor predictivo negativo* fue de un 22%. En nuestra serie, la concordancia entre el diagnóstico clínico y artrográfico de los desplazamientos discuales con y sin reducción fue de un 100% (*Tablas 3, 4, 5 y 7. Gráficos 7 y 8*).

Cálculo de Índices:

**1. Sensibilidad.**

$S = VP/TE = (\text{verdaderos positivos}/\text{total de enfermos}).$

$S = 8/15 = 0.53 (53\%).$

**2. Especificidad.**

$E = VN/TS = (\text{verdaderos negativos}/\text{total de sanos}).$

$E = 2/2 = 1 (100\%).$

**3. Valor Predictivo Positivo.**

$VPP = VP/TP = (\text{verdaderos positivos}/\text{total de positivos}).$

$VPP = 8/8 = 1 (100\%).$

**4. Valor predictivo Negativo.**

$VPN = VN/TN = (\text{verdaderos negativos}/\text{total de negativos}).$

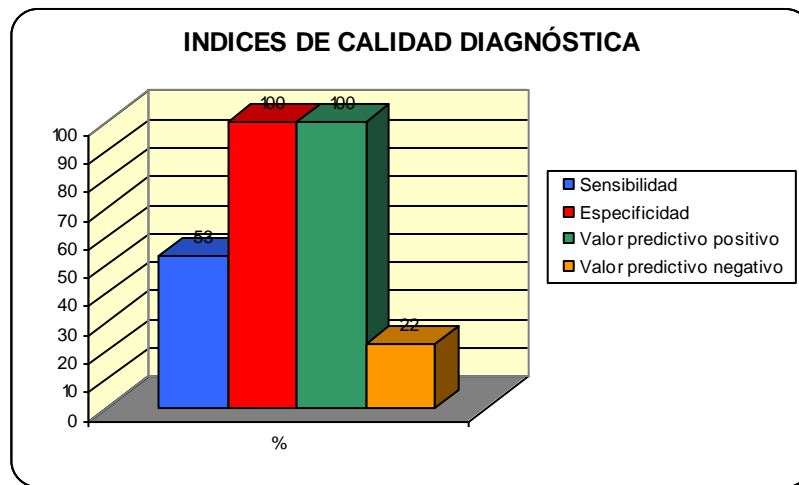
$VPN = 2/9 = 0.22 (22\%).$

*Tabla 4. Índices de calidad diagnóstica.*

<b>ÍNDICES DE CALIDAD DIAGNÓSTICA</b>	<b>%</b>
Sensibilidad	53
Especificidad	100
Valor predictivo positivo	100
Valor predictivo negativo	22



Gráfico 7. Índices de calidad diagnóstica.

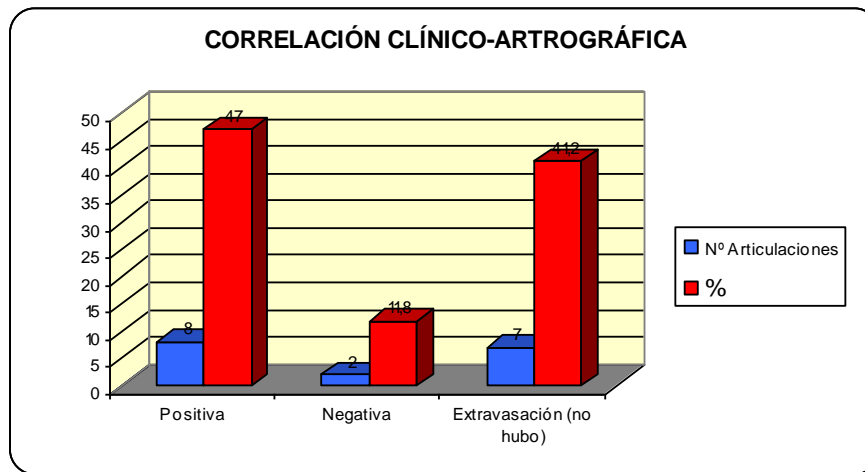


La comparación y correlación entre los diagnósticos clínicos articulares formulados en cada paciente y los hallazgos artrográficos respectivos de cada caso, se muestran en el gráfico 8 y las tablas 5 y 7 (*véase más adelante*).

Tabla 5. Correlación entre el examen clínico y el diagnóstico artrográfico.

<b>CORRELACIÓN CLÍNICO-ARTROGRÁFICA</b>		
<b>Tipo de Correlación</b>	<b>Nº Articulaciones</b>	<b>%</b>
Positiva	8	47
Negativa	2	11,8
Extravasación del contraste (no hubo)	7	41,2

Gráfico 8. Correlación entre el examen clínico y el diagnóstico artrográfico.



Una vez concluido el procedimiento, seis pacientes (46.2%) señalaron que la parte más molesta y/o dolorosa de él, fue la punción con la aguja en la región preauricular y su posicionamiento dentro de la articulación examinada. Por el contrario, siete pacientes (53.8%) indicaron como la fase más incómoda y/o dolorosa, la inyección del medio de contraste al interior de la articulación. Igual número de pacientes (7) describieron percibir una sensación de presión intensa dentro de la(s) articulación(es), luego de la inyección del medio de contraste radiopaco en ellas.

Respecto a las reacciones adversas provocadas por el procedimiento practicado, diez pacientes (76.9%) manifestaron algún grado de incomodidad o molestia en la(s) articulación(es) examinadas. Los tres pacientes restantes (23.1%) indicaron percibir un dolor articular de carácter opresivo. En dos de ellos, fue de intensidad moderada, mientras que en el tercero, se presentó en forma severa (*Tabla 6 y Gráfico 9*).

Cuatro pacientes (30.8%) indicaron tener dificultad para abrir su boca luego del examen. En todos ellos, hubo disminución del rango de apertura bucal, con un promedio de  $4 \text{ mm} \pm 1$ , en relación al registro de apertura cuantificado en el examen clínico inicial. Sin embargo, en otros cuatro pacientes (30.8%) y a diferencia de la situación anterior, se observó un aumento de la distancia interincisal en apertura, con un promedio de  $5 \text{ mm} \pm 1$ ,

una vez inyectado el medio de contraste al interior de la(s) articulación(es). Coincidentemente, estos cuatro últimos pacientes, presentaron en la evaluación clínica inicial, una hipometría bucal importante (25 mm o menos de distancia interincisal) y compartían además, signo-sintomatología compatible con un bloqueo articular en posición de cierre.

Esta mejoría evidente, en el rango de apertura bucal, pudo deberse a que la inyección del medio de contraste produjo un aumento de la presión hidráulica, dentro del espacio articular inferior, permitiendo la distensión de la articulación y la rotura de las posibles adhesiones articulares <sup>89, 90</sup>, similar a lo acontecido en un procedimiento de *artrocentesis temporomandibular*.

Cabe destacar que en algunas situaciones, la limitación repentina de la apertura bucal no sería causada por anomalías en la forma o posición del disco articular, sino que sería el resultado de la falta de deslizamiento del cóndilo mandibular como consecuencia de adherencias o alteraciones en la cantidad y calidad del fluido sinovial. En estos pacientes, el medio de contraste inyectado, pudo ayudar a diluir mediadores inflamatorios, radicales libres o sustancias nocivas que alteran en principio el sistema de lubricación de la articulación. <sup>91, 92</sup>

En los cinco pacientes restantes (38.5%), el rango de apertura bucal preoperatorio y posoperatorio fue prácticamente coincidente y se mantuvo sin diferencias significativas (*Ver Gráfico 10*).

Con respecto a otros efectos indeseables, ocho pacientes (61.5%), manifestaron percibir una sensación de mordida alterada e inestable, o bien, la presencia de contactos dentarios prematuros. En cuatro articulaciones se observó edema articular, localizado y discreto, dos de ubicación unilateral y otro bilateral.

Dentro de las complicaciones más graves registradas, en nuestra serie de pacientes al término del procedimiento, podemos mencionar la presencia de una equimosis articular unilateral de no más de 1 cm de diámetro y en relación estricta al sitio de punción elegido, que pudo originarse debido a una lesión vascular accidental de los vasos temporales

superficiales, con el extremo de la aguja. Otra complicación observada, fue una parálisis facial transitoria unilateral derecha, que cursó principalmente con una ptosis palpebral marcada más un descenso de la comisura labial ipsilateral. A nuestro entender, esta situación se produjo por la gran cantidad de anestésico local utilizado durante el bloqueo troncular sensitivo de esta articulación temporomandibular, cuyo excedente pudo difundir hacia la región parotídea, afectando las ramificaciones terminales del ramo temporal del nervio facial, a su salida entre el lóbulo superficial y profundo de esta glándula.

Tabla 6. Efectos adversos luego de la artrografía.

EFFECTOS ADVERSOS	Nº PACIENTES	%
Incomodidad o molestia	10	76,9
Dolor moderado	2	15,4
Dolor severo	1	7,7
Dificultad en apertura bucal	4	30,8
Mordida alterada	8	61,5
Equimosis articular	1	7,7
Parálisis transitoria	1	7,7

Grafico 9. Efectos adversos luego de la artrografía.

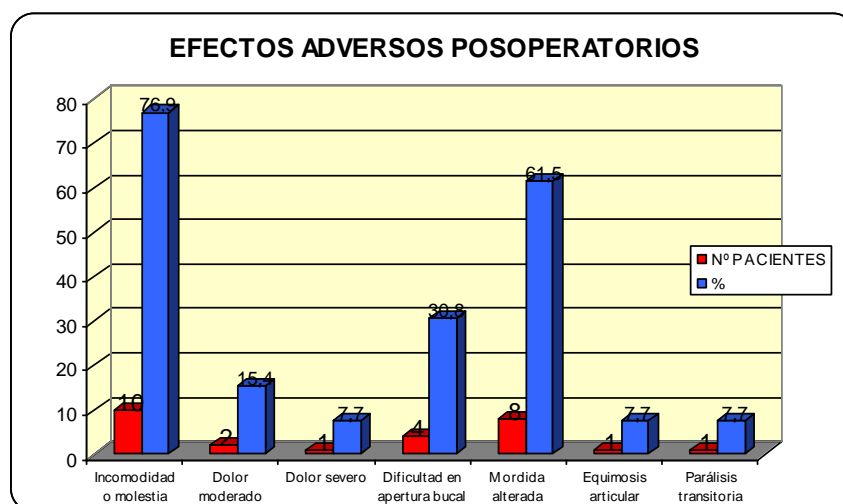


Gráfico 10. Apertura bucal post-artrografía.

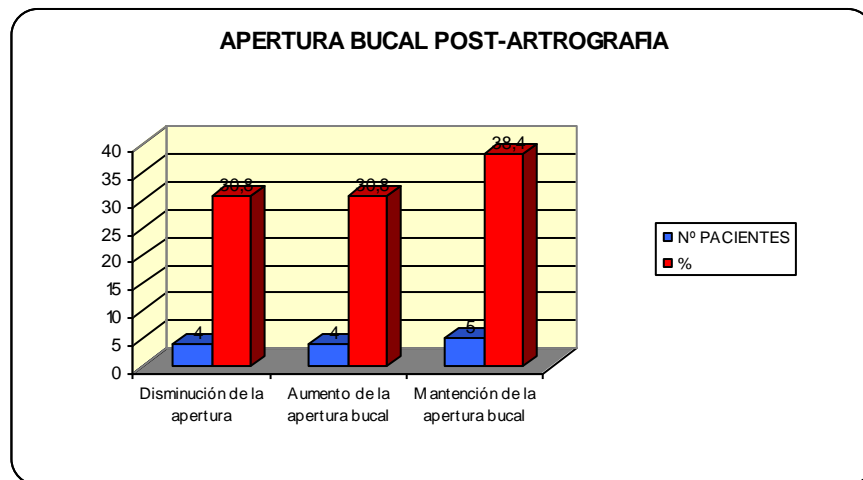
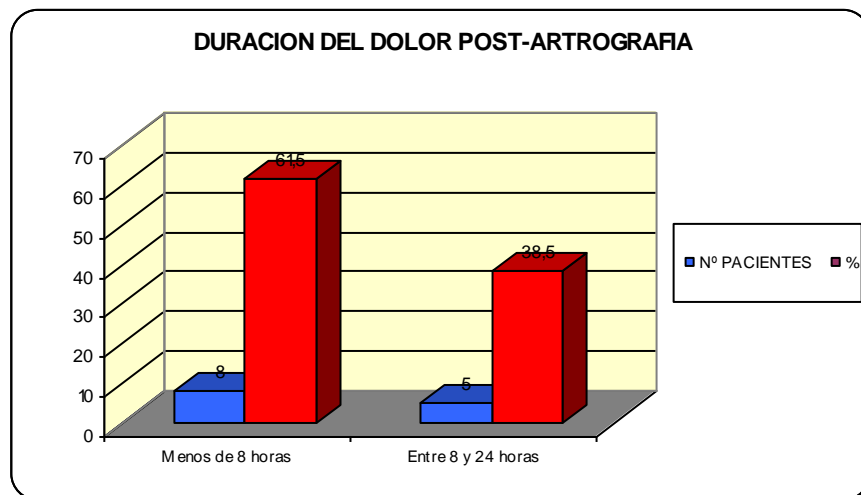


Gráfico 11. Duración del dolor post-artrografía



Finalmente, se contactó por teléfono, a cada uno de los pacientes examinados, durante el día del procedimiento y también al día siguiente, para registrar principalmente la evolución del dolor articular y la recuperación de la dinámica mandibular. Ocho pacientes (61.5%), señalaron remisión absoluta de los síntomas adversos a las pocas horas de

concluido el examen (menos de 8 horas), gracias a la aplicación de revulsivos más la administración de analgésicos-antiinflamatorios indicados por el equipo médico tratante. Por el contrario, los cinco pacientes restantes (38.5%), mantuvieron gran parte de los síntomas desfavorables por un período más prolongado de tiempo, que osciló entre las 8 y 24 horas (*Gráfico 11*).

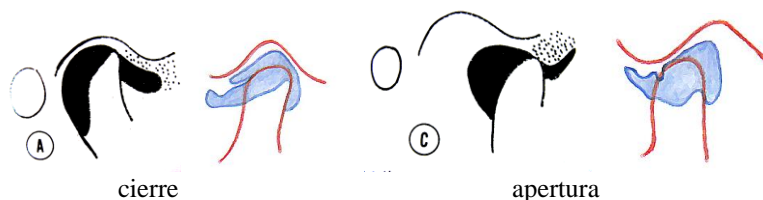
## DIAGNÓSTICOS ARTROGRÁFICOS

Los esquemas que se muestran a continuación fueron realizados a partir de los artrogramas que se obtuvieron de cada paciente con el objetivo de simplificar su presentación y facilitar su interpretación.

### Paciente 1

14 años

DISRCL derecho.

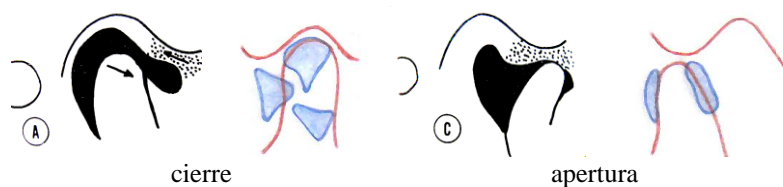


El esquema muestra un espacio articular inferior con un receso anterior alargado y horizontal en posición de cierre. En apertura, la solución de contraste se desplaza con dificultad desde el receso anterior en dirección al receso posterior.

### Paciente 2

15 años

DICR derecho.

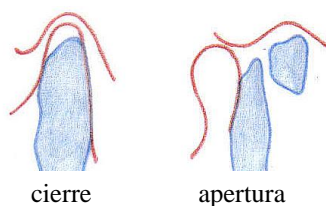


En la posición de cierre, la solución de contraste se aprecia mal colectada al interior de la capsula, debido a probables adherencias del tejido capsular a la cabeza y cuello del cóndilo. Se observa además, un extenso receso anterior verticalizado. En apertura, se produce un reordenamiento del contraste, con persistencia del receso anterior y un desplazamiento parcial de la solución hacia el receso posterior.

### Paciente 3

22 años

DICR derecho.



### Extravasación

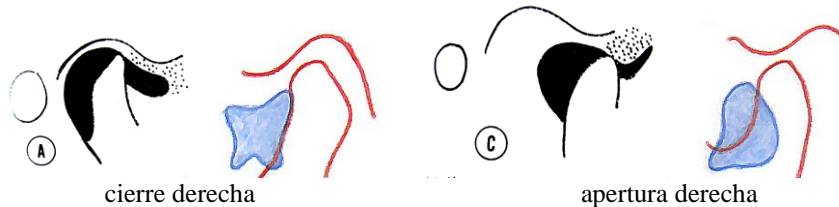
En este caso, el medio de contraste se observa completamente extravasado del manguito capsular y ocupando parte del espacio maseterino.

### Paciente 4

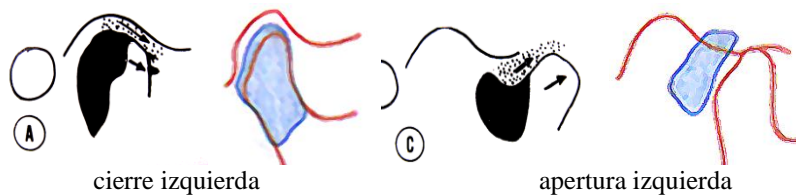
52 años

LUXACION ESPONTANEA bilateral.

El esquema de la articulación derecha, en cierre, muestra una gran dilatación del receso anterior que sugiere un importante adelantamiento del disco articular. En apertura, se observa una permanencia del receso anterior sin desplazamiento alguno del contraste hacia el receso posterior.



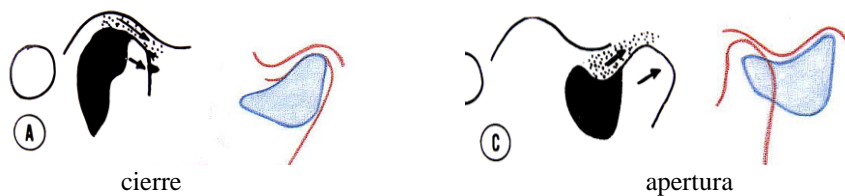
En la figura de la articulación izquierda, en cierre, el contraste se aprecia bien confinado en el territorio capsular. En apertura existe un total desplazamiento de la solución hacia el receso posterior, lo que sugiere que, a pesar del cuadro de luxación, persiste una relación disco-condilar normal en esta articulación.



### Paciente 5

20 años

HIPERMOVILIDAD CONDILAR derecha.



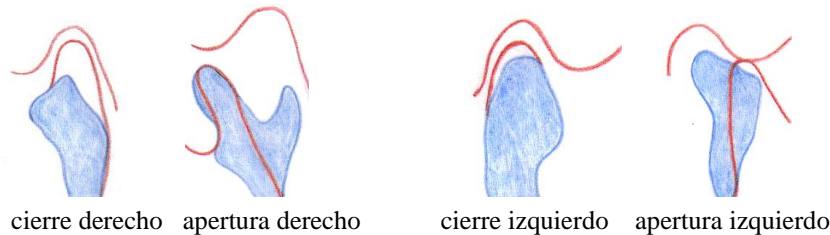
El esquema en cierre muestra la presencia de un receso anterior de gran tamaño con un borde anterosuperior cóncavo, que sugiere un desplazamiento discal. Sin embargo, en apertura, tal receso desaparece, colectándose gran parte del contraste en el receso posterior, lo que sería indicativo de una adecuada reducción disco-condilar.



**Paciente 6**

20 años

DICR bilateral.

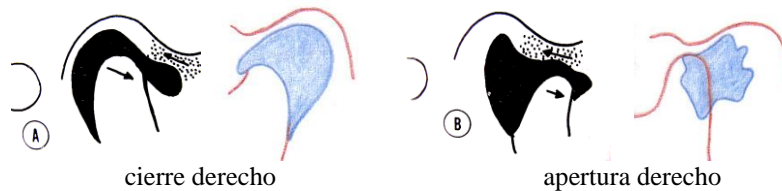
**Extravasación**

El diagrama de la articulación derecha, tanto en cierre como en apertura, muestra una evidente extravasación de la solución de contraste hacia la región maseterina. En tanto, en el esquema de la articulación izquierda, se aprecia una situación similar, aunque la disposición del contraste a lo largo de la superficie posterior del cóndilo izquierdo en apertura, podría indicar una posible perforación de la cápsula. No descartamos una simple sobreproyección de la solución radiopaca en el área.

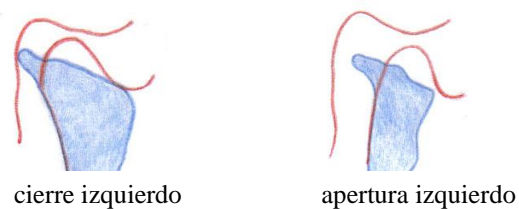
**Paciente 7**

15 años

DICR bilateral.



La figura de la articulación derecha en cierre, muestra una buena distribución del contraste en el área capsular, con un receso anterior cuyo margen anterosuperior convexo indicaría un desplazamiento funcional del disco. Durante la apertura, el contraste se desplaza por completo hacia el receso posterior, aunque mostrando una silueta de contorno irregular. Lo anterior sugiere una adecuada reducción del complejo disco-condilar.

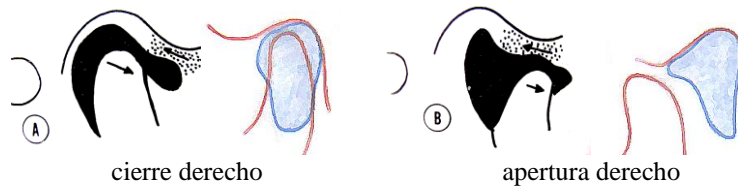
**Extravasación**

El contraste inyectado en la articulación izquierda se aprecia absolutamente extravasado a la región maseterina, tanto en la posición de cierre como en la posición de apertura.

**Paciente 8**

13 años

DICR derecho.

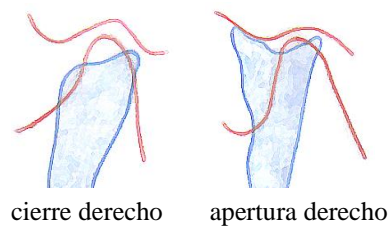


El diagrama de la articulación derecha en cierre, muestra un buen confinamiento del medio de contraste en el espacio capsular. Se observa un receso posterior medianamente amplio y un receso anterior convexo y vertical que sería compatible con un desplazamiento funcional del disco. En apertura, hay una total desaparición del receso anterior, con desplazamiento completo del contraste en dirección al receso posterior, lo que inferimos como un cambio en la posición del disco adelantado, a una situación superior y normal sobre el cóndilo.

**Paciente 9**

48 años

MIOSITIS derecha.

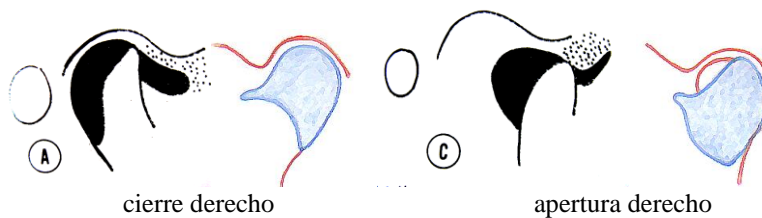
**Extravasación**

El diagrama de esta articulación denota una clara extravasación del medio de contraste por fuera de los límites capsulares, colectándose probablemente en la región maseterina.

**Paciente 10**

38 años

DISRCL derecho.

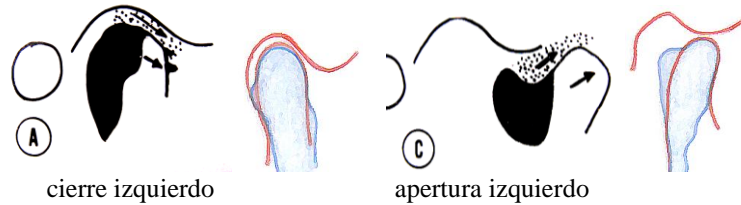


El esquema articular en cierre, muestra el contraste bien depositado en la estructura capsular, observándose un receso anterior pequeño pero horizontalizado. En apertura, hay persistencia del receso anterior en cuanto a forma y posición, además de un leve cambio en la configuración del contraste. Concentra la atención, la trayectoria condilar restringida durante la apertura y también un área del cóndilo dejada al descubierto por el medio de contraste, que interpretamos como un simple colapso del espacio articular examinado.

**Paciente 11**

18 años

HIPERMOVILIDAD CONDILAR izquierda.

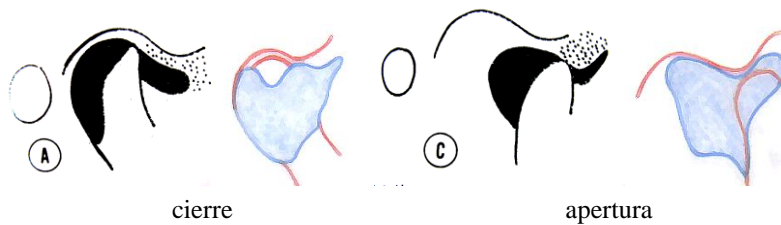


En la figura en posición de cierre, se puede ver la solución de contraste bien localizada en relación a los límites capsulares, pero probablemente fuera de ella también, como siguiendo las inserciones del ligamento de refuerzo de la articulación. No se percibe receso anterior, aunque sí se visualiza un discreto receso posterior que se repleta normalmente de contraste durante la apertura. Esto indicaría una armonía funcional disco-condilar, a pesar del cuadro de hipermovilidad instaurado.

**Paciente 12**

35 años

SINOVITIS izquierda.

**Perforación**

En la posición de cierre articular, se puede visualizar un llenado relativamente satisfactorio de la cápsula articular, con un receso anterior extenso, irregular y horizontalizado. Sin embargo, durante la apertura, la figura nos sugiere estar en presencia de una perforación debido al gran receso posterior que se forma, en donde los límites del contraste se aprecian sobreproyectados en la superficie articular temporal. Debido al desplazamiento anterior del disco, dicha perforación, podría estar confinada al ligamento posterior del disco articular.

Tabla 7. Resultados de las artrografías practicadas.

PACIENTE	DIAGNOSTICO CLINICO	ARTICULACION	DIAGNOSTICO ARTROGRAFICO						
			Normalidad	Desplazamiento discal con reducción	Desplazamiento discal sin reducción	Perforación	Adhesiones	Medio de contraste extravasado	Correlación clínica-artrografía
1	Desplazamiento discal s/r	derecha			x				SI
2	Desplazamiento discal c/r	derecha		x					SI
3	Desplazamiento discal c/r	derecha						x	/
4	Luxación condilo-condilar	derecha			x				SI
	Luxación condilo-condilar	izquierda	x						NO
5	Sinovitis	derecha						x	/
6	Desplazamiento discal s/r	derecha			x				SI
7	Hipermovilidad condilar	izquierda	x						NO
8	Sinovitis	izquierda			x	x			SI
9	Hipermovilidad condilar	derecha		x					SI
10	Desplazamiento discal c/r	derecha						x	/
	Desplazamiento discal c/r	izquierda						x	/
11	Desplazamiento discal c/r	derecha		x					SI
	Desplazamiento discal c/r	izquierda						x	/
12	Desplazamiento discal c/r	derecha		x					SI
13	Desplazamiento discal s/r	derecha						contraste en espacio superior	/
	Desplazamiento discal s/r	izquierda						contraste en espacio superior	/

## DISCUSIÓN

El término *desorden interno temporomandibular*, es usado generalmente para indicar una relación anormal entre el disco articular, el cóndilo mandibular y la eminencia articular.<sup>83</sup> Estudios epidemiológicos señalan que el principal *tipo* de desorden interno diagnosticado corresponde al *desplazamiento disfuncional del disco* en dirección anterior y medial, el que incluso ha podido ser visualizado, mediante resonancia magnética nuclear, en pacientes asintomáticos y en quienes la disfunción temporomandibular no había sido diagnosticada clínicamente.<sup>84, 85</sup>

Lo anterior, sugiere que el desplazamiento anterior del disco articular puede ser una variante anatómica en la población, más que una anomalía. Un importante número de individuos con desplazamiento disfuncional del disco, no presenta signos y/o síntomas relacionados con esta entidad.<sup>83</sup>

Durante muchos años, la artrografía de la articulación temporomandibular, introducida por *Norgaard* en el año 1947, fue el procedimiento de diagnóstico rutinario de los desórdenes internos o de cualquier otra patología que afectara a los tejidos blandos que constituyen esta articulación. Posteriormente, la combinación de artrografía y tomografía convencional, ganó popularidad a mediados de los años ochenta y fue, por entonces, el método más exacto para diagnosticar perforaciones del disco, adhesiones y desplazamientos disfuncionales del disco con y sin reducción.

La *artrografía* de la articulación temporomandibular, es un procedimiento de diagnóstico radiológico antiguo. Fue utilizada durante varios años y con relativo éxito, en algunos centros clínicos especializados en patología temporomandibular, pertenecientes a universidades internacionales, pero que fue sustituida paulatinamente por el advenimiento de técnicas imagenológicas no invasivas y de mejor rendimiento diagnóstico, tales como la tomografía axial computarizada y la resonancia magnética nuclear.

En la actualidad, la resonancia magnética nuclear, ha mejorado indiscutiblemente la obtención de información acerca de los tejidos blandos que conforman y rodean a la articulación temporomandibular, demostrando ser superior a la artrografía en el diagnóstico de la morfología y la posición discal, pero de menor utilidad en la visualización de perforaciones discales y adhesiones.

Según los antecedentes que hemos podido reunir y a pesar del amplio conocimiento que muchos clínicos nacionales poseen acerca de la técnica artrográfica y/o de los fundamentos de su aplicación, no existen reportes o ensayos clínicos documentados que señalen que haya sido utilizada alguna vez en nuestro país en forma sistemática. Problemas técnicos para la inyección del medio de contraste en espacios articulares muy pequeños, dolor o molestia articular en los pacientes al término del examen y dificultad en la interpretación de las artrografías se indican entre sus principales desventajas, y lo que en definitiva, desincentivó su utilización como procedimiento habitual de diagnóstico.

El síndrome de disfunción de la articulación temporomandibular es un diagnóstico clínico que probablemente sea la suma de distintas entidades patológicas con signos y síntomas similares <sup>79, 80</sup>. Algunos pacientes con disfunción temporomandibular y dolor crónico presentan hallazgos radiográficos normales. Sin embargo, la mayoría de estos pacientes, presenta alteraciones relacionadas con los tejidos blandos de la ATM. En tales situaciones, la artrografía ha sido muy útil en identificar anomalías de tejidos blandos que no se podrían visualizar con técnicas radiográficas o tomográficas convencionales.<sup>76</sup>

El trastorno interno articular se refiere a un grupo de pacientes en los que existe una alteración de la biomecánica normal de la articulación, siendo el desplazamiento anterior y/o medial del disco la causa principal del mismo.<sup>83</sup> En la mayoría de las ocasiones el diagnóstico de trastorno interno articular basado en los hallazgos clínicos no es difícil. Sin embargo, a veces el trastorno interno articular puede ser la consecuencia evolutiva de otras entidades patológicas, como el síndrome de dolor-contracción muscular o la osteoartrosis

primaria. Por otra parte, el trastorno interno articular ha sido descrito en voluntarios asintomáticos,<sup>81,82</sup> por lo que su existencia no siempre conduce a sintomatología clínica.

La artrografía temporomandibular consiste en la inyección de un medio de contraste en el espacio articular inferior,<sup>78, 79, 80</sup> superior<sup>81</sup> o ambos. La observación radiográfica del medio de contraste al interior de la articulación junto con el estudio de la configuración de los espacios articulares infiltrados, permite realizar una interpretación acerca de la posición y morfología del disco articular o detectar probables perforaciones discales. La inyección del medio de contraste al interior del espacio articular inferior, revela la posición del disco articular de acuerdo a la *apariencia* del receso anterior de dicho espacio.<sup>82</sup>

En nuestro estudio, ante la imposibilidad de contar con un tomógrafo convencional y tan sólo disponer de radiografía transcraneal lateral, se decidió por inyectar exclusivamente el espacio sinovial inferior de la articulación. El compartimiento sinovial superior de la articulación temporomandibular es morfológicamente más amplio que su compartimiento inferior y presenta anatómicamente dos extensos recesos, uno medial y otro lateral, que se superponen al espacio articular inferior y ocultan gran parte de él. Los contornos del espacio articular inferior en estudio, podrían aparecer ocultos por la radiopacidad de aquellos recesos laterales del espacio superior en la radiografía transcraneal, luego de opacificar simultáneamente ambos compartimientos sinoviales, dificultando la interpretación de los artrogramas.<sup>84</sup>

De las diez artrografías exitosamente practicadas en nuestra serie de pacientes (58.8%), en ocho (80%) observamos algún grado de alteración en la posición discal. Esto coincide con los resultados de otros estudios. *Paesani y cols.*<sup>85</sup>, estudiaron 115 pacientes con disfunción articular mediante 51 artrografías y hallaron que en el 74% de los casos existía evidencia de una alteración en la posición del disco articular. *Katzberg y cols.*<sup>86</sup> estudiaron 102 pacientes con sospecha clínica de trastorno interno temporomandibular y observaron en su estudio con artrografía y RMN que el 77% de los casos analizados presentaba alteración en la posición del disco articular.

En otro estudio de *Gjessing y cols.*<sup>87</sup>, se estudiaron 67 pacientes con sospecha clínica de trastorno interno articular, donde el 88% de las artrografías practicadas revelaron algún grado de desplazamiento anterior del disco. Similares resultados fueron encontrados por *Westesson y Bronstein*<sup>88</sup>, en un grupo de pacientes con trastorno articular, a quienes estudiaron mediante artrografía de contraste simple y doble.

Una anormalidad frecuente, encontrada en el grupo seleccionado, fue el *desplazamiento discal con reducción*, diagnosticado artrográficamente, en cuatro de nuestros pacientes. En tres de ellos, se procedió a la confirmación de dicho cuadro clínico. En el cuarto paciente, este tipo de desplazamiento, se presentó asociado a un estado de hipermovilidad condilar.

La mayoría de estos pacientes presenta episodios de dolor reiterados o sensibilidad articular, cefalea temporal e inicio de problemas en la mecánica articular. Aparecen o se intensifican los ruidos articulares, o bien, se presentan tardíamente durante el rango de la apertura bucal. Son frecuentes además, signos de atrapamiento discal y bloqueo articular intermitente.

En las artrografías de estos pacientes, observamos en la posición de máxima intercuspidadación, un receso anterior dilatado, con mayor cantidad de material de contraste, en función del desplazamiento anterior del disco. El contorno de este receso, se aprecia lobulado con una orientación vertical a lo largo de la vertiente anterior del cóndilo, o bien, en posición oblicua-horizontal, con respecto a éste. Al final la apertura, y luego del clicking, el contraste se ha desplazado en gran parte hacia el receso posterior, repletándolo en mayor o menor medida, dando el aspecto típico de un espacio articular inferior normal. El receso posterior, en la proyección radiográfica de apertura máxima, sugiere un disco articular que se ha reducido adecuadamente.



Otra anomalía, observada artrográficamente en nuestro grupo de estudio, correspondió al *desplazamiento discal sin reducción*, que fue diagnosticado también en cuatro pacientes. En dos de ellos, coincidió con el diagnóstico clínico presentado. En otro paciente, apareció como un hallazgo asociado a un cuadro clínico de sinovitis, donde además se observó una perforación. Y en el último de ellos, se encontró en combinación con un cuadro de luxación cóndilo-condilar.

Los pacientes en esta condición, presentaron dolor en el área de la articulación, sensibilidad muscular, bloqueo de la apertura bucal y desviación de la mandíbula hacia el lado más afectado. La cefalea temporal fue un síntoma común y el bloqueo de la apertura bucal estuvo precedido por un período de ruidos articulares.

En la artrografía de la posición de cierre de estos pacientes, se aprecia el receso anterior del espacio articular, muy alargado y dirigido más horizontalmente que lo observado durante el cierre normal. En apertura, se pudo constatar una gran masa radiopaca que distorsionaba aún más el receso anterior de este espacio, aparentemente como resultado de un desplazamiento anterior del disco, el que actúa como una barrera física, impidiendo la apertura mandibular. El receso anterior se presentó cóncavo, convexo o angulado y además, el medio de contraste no se desplazó adecuadamente hacia el receso posterior, como en el caso de una articulación normal.

Es probable que en estos casos, el ligamento posterior del disco se presente distendido o lacerado y el cóndilo mandibular se encuentre comprimiendo los tejidos retrodiscuales ricamente inervados. Esto explicaría el dolor articular, presente en estos pacientes. Ocasionalmente, algunos de estos individuos pueden superar la barrera física impuesta por el disco desplazado, producto de una elongación crónica del ligamento posterior del disco, lo que les permitiría incrementar gradualmente el rango de apertura mandibular.

Las perforaciones del disco articular o de su ligamento posterior, se reconocen fácilmente, debido al llenado y opacificación simultánea del espacio articular superior, durante la inyección del medio de contraste, en el espacio inferior. En nuestro grupo de estudio, sólo un paciente presentó perforación del disco articular, en asociación con un desplazamiento discal sin reducción. Las perforaciones, como consecuencia de procesos de desgarramiento y compresión articulares, se observan preferentemente en la unión de la banda posterior del disco y su ligamento posterior, pero pueden presentarse además, en cualquier área del disco sometida a sobrecarga articular. También debemos señalar que muchas de las perforaciones detectadas por la artrografía, se deben a punciones accidentales de la estructura del disco articular en el momento en que se introduce la aguja al interior de los espacios articulares<sup>82, 86</sup>

Desafortunadamente, en siete articulaciones de nuestra serie, hubo extravasación del medio de contraste inyectado hacia tejidos periarticulares y espacios anatómicos vecinos, sin posibilidad de diagnóstico articular. Según nuestro análisis, tales extravasaciones pudieron presentarse por tres motivos principales:

- Dificultad y/o error en la obtención de los parámetros anatómicos correctos para la ubicación del espacio articular inferior, como podrían ser los casos de articulaciones temporomandibulares pequeñas o con algún grado de variación morfológica importante.
- Perforación accidental y repetitiva de la cápsula articular durante la localización del espacio sinovial inferior, que pudo originar fenestraciones o desgarraduras del manguito capsular, a través de las cuales pudo escapar el medio de contraste hacia regiones anatómicas circundantes durante su inyección.
- Por último, ruptura de membranas sinoviales delgadas o cápsulas articulares pequeñas como resultado de un llenado excesivo con el medio de contraste, o bien, donde el tejido conjuntivo fibrilar denso constitutivo de tales estructuras, se haya presentado más celularizado o debilitado a consecuencia de un trastorno inflamatorio crónico.

## RESUMEN

La artrografía de la articulación temporomandibular puede entregar, en casos de dolor articular y disfunción, valiosa información diagnóstica de los tejidos blandos articulares, no disponible por otros procedimientos, a excepción de la resonancia magnética nuclear y la inspección quirúrgica.

El objetivo básico de la artrografía temporomandibular, es la opacificación con un medio de contraste de los espacios articulares sinoviales de modo que, por medio de radiografías simples de la articulación, se puedan obtener imágenes del disco articular y sus ligamentos de unión.

El procedimiento consiste en insertar una aguja en el espacio articular inferior de la ATM e inyectar un medio de contraste yodado hidrosoluble. Con una aguja *25-gauge* se punciona la piel de la región preauricular del paciente, en el polo lateral palpable del cóndilo, para luego dirigir su extremo hacia su superficie articular *pósterio-superior*. El objetivo es llevar la punta de la aguja hacia el *receso posterior* del espacio articular inferior, depositando allí el medio de contraste en pequeña cantidad.

En las radiografías transcraneales, *el disco articular y sus ligamentos*, se aprecian como *áreas radiolúcidas entre los recesos articulares repletados del medio de contraste*. La identificación precisa de la posición y morfología de tales tejidos blandos es el principal objetivo del procedimiento artrográfico.

En la artrografía de una articulación normal, se aprecia que en la posición de cierre mandibular, la superficie articular del cóndilo contacta con el área central y más delgada del disco articular, mientras que su gruesa banda posterior permanece aplicada directamente sobre la superficie condilar superior. *El receso posterior* del espacio articular inferior se presenta como una delgada línea radiopaca que contornea la superficie posterior del cóndilo y su cuello y que puede tener una dilatación en su extremo más superior. *El receso anterior* tiene forma lobulada o de gota, presenta una dirección más bien vertical y se observa

contactando con la vertiente anterior del cóndilo. Desde la posición de cierre y hacia la máxima apertura mandibular, el receso anterior se comienza a obliterar, producto de que su medio de contraste se desplaza progresivamente hacia el receso posterior, el cual aumenta de tamaño.

En los pacientes con dolor temporomandibular, ruido articular y limitación de la apertura bucal, las artrografías revelan el desplazamiento anterior del disco en diversos estadios. La banda posterior del disco se aprecia claramente anterior al cóndilo. En estos casos, se aprecia un receso anterior aumentado de tamaño, representado por una gran masa irregular de medio de contraste situada anterior al cóndilo y bajo la superficie inferior del disco articular adelantado. Presenta una orientación oblicua u horizontal y sólo se oblitera durante la apertura, en aquellas situaciones de desplazamiento discal con reducción. En los desplazamientos sin reducción, el receso anterior permanece inalterado, sin que el medio de contraste se desplace hacia el receso posterior del espacio articular inferior.

La artrografía es un procedimiento radiológico de contraste, relativamente simple, seguro, ambulatorio y de bajo costo, que desarrollado bajo condiciones apropiadas, no ha demostrado tener complicaciones importantes. En cuanto a ellas, son muy poco frecuentes y comunes a la artroscopia y la artrocentesis: infección, perforación del conducto auditivo externo, extravasación del suero o medio de contraste a los tejidos blandos periarticulares, lesión del cartílago hialino articular, hematoma, alteraciones neurológicas del nervio facial y aurículotemporal, lesión de los vasos temporales superficiales y rotura de la aguja.

En los pacientes de nuestra serie, sólo se registraron extravasaciones del medio de contraste sin efectos adversos, como también molestias transitorias de intensidad leve a moderada.

Desde nuestro punto de vista, las consideraciones más importantes para garantizar la seguridad del procedimiento son la realización de una técnica aséptica estricta, estar en posesión de un conocimiento acabado de la anatomía de la articulación temporomandibular, utilizar un medio de contraste hidrosoluble de calidad reconocida y *evitar siempre*, el llenado excesivo de los espacios articulares.

## CONCLUSIONES

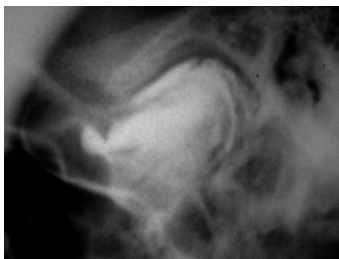1. La artrografía puede constituir un procedimiento alternativo de diagnóstico complementario, en aquellos casos en que se sospeche que las alteraciones en los tejidos blandos intraarticulares son los responsables de la instauración de episodios de dolor y disfunción temporomandibulares.
2. Posee un interesante valor como herramienta diagnóstica de desórdenes internos temporomandibulares que puede confirmar la presencia de desplazamiento disfuncional del disco articular en sus distintos estadios y además, demostrar la ocurrencia de perforación o deformación discal.
3. Permite el estudio anatómico de la articulación temporomandibular demostrando que sus alteraciones estructurales provocan importantes disturbios funcionales en pacientes portadores de dolor y disfunción temporomandibulares.
4. Adicionalmente, resultó ser un método muy efectivo como medida terapéutica para resolver el bloqueo agudo de la apertura que presentaron algunos de nuestros pacientes, debido probablemente a la presencia de un desplazamiento discal sin reducción o un fenómeno de disco adherido.
5. Puede ser utilizada para la evaluación de lesión o alteración del disco articular y sus ligamentos, en todos aquellos pacientes disfuncionales que, recibiendo atención en los servicios hospitalarios públicos de nuestro país, no disponen de los recursos económicos suficientes para solventar exámenes imagenológicos de gran rendimiento diagnóstico, pero de altísimo costo, como son la resonancia magnética nuclear y el TAC temporomandibulares.

6. Realizada bajo condiciones adecuadas es un examen seguro, conveniente y de bajo costo económico, que debería ser considerado como una alternativa dentro de la exploración clínica básica de pacientes portadores de disfunción temporomandibular.

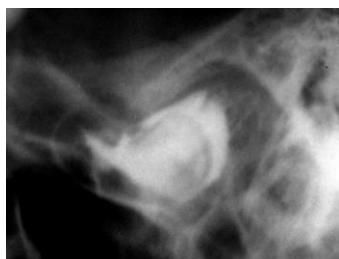
## ARTROGRAMAS

### Paciente 1

14 años



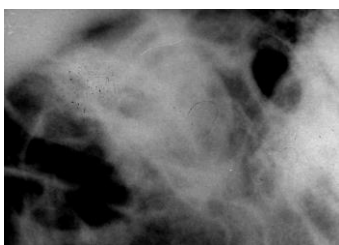
ATM derecha (cierre)



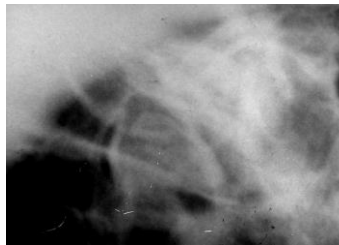
ATM derecha (apertura)

### Paciente 2

15 años



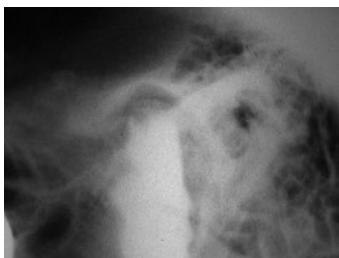
ATM derecha (cierre)



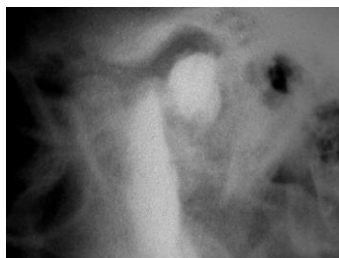ATM derecha (apertura)

### Paciente 3

20 años



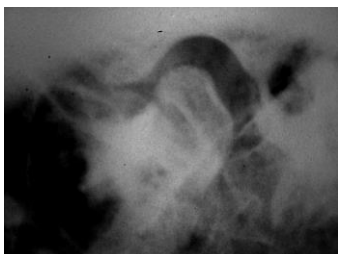ATM derecha (cierre)



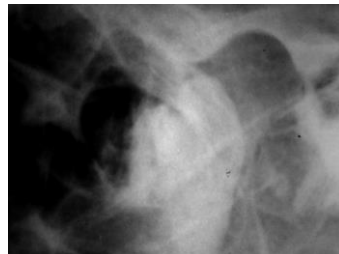ATM derecha (apertura)

**Paciente 4**

52 años



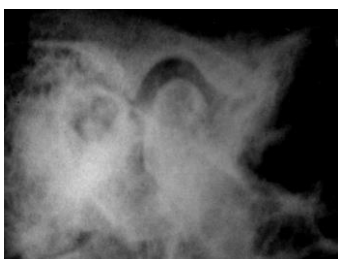ATM derecha (cierre)



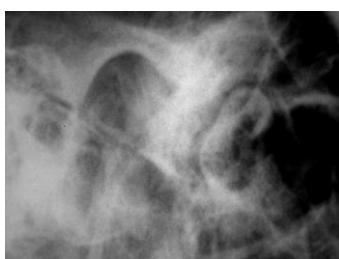
ATM derecha (apertura)

**Paciente 4**

52 años



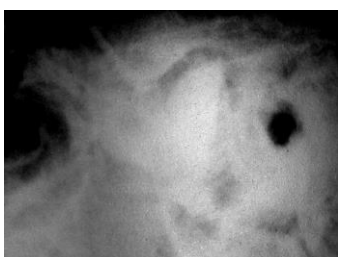
ATM izquierda (cierre)



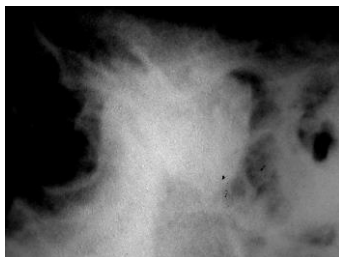
ATM izquierda (apertura)

**Paciente 5**

20 años



ATM derecha (cierre)

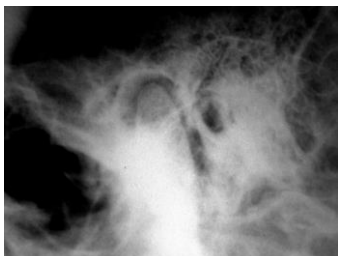

ATM derecha (apertura)

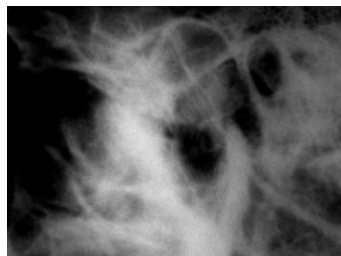


**Paciente 6**

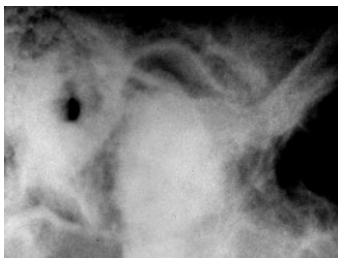
20 años



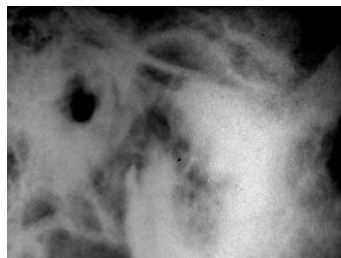ATM derecha (cierre)



ATM derecha (apertura)



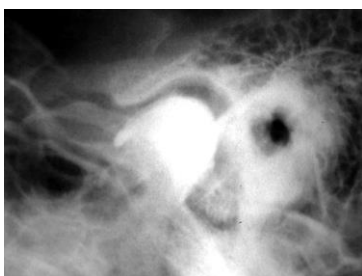
ATM izquierda (cierre)



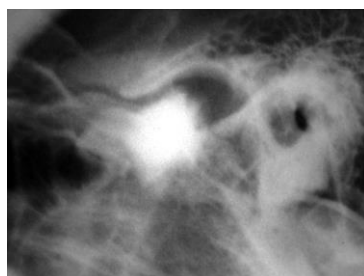
ATM izquierda (apertura)

**Paciente 7**

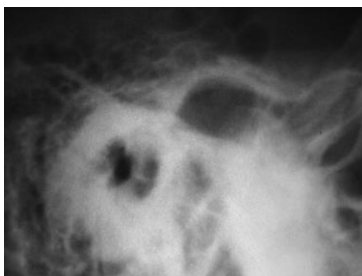
15 años



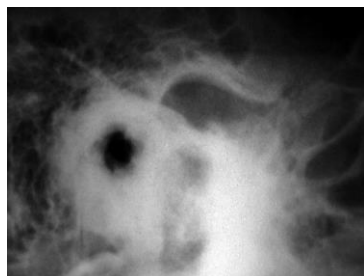ATM derecha (cierre)



ATM derecha (apertura)



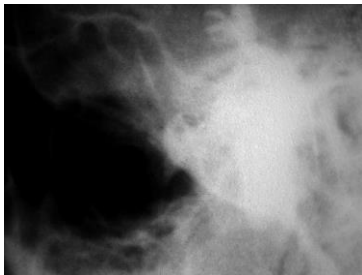
ATM izquierda (cierre)



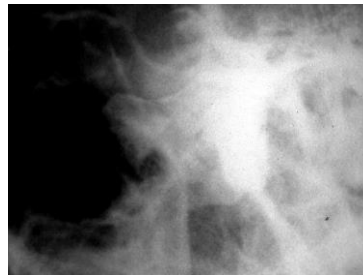ATM izquierda (apertura)

**Paciente 8**

13 años



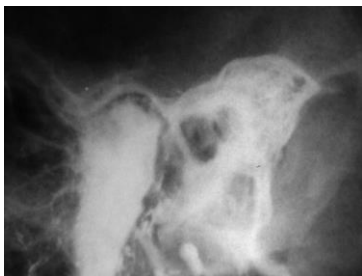ATM derecha (cierre)



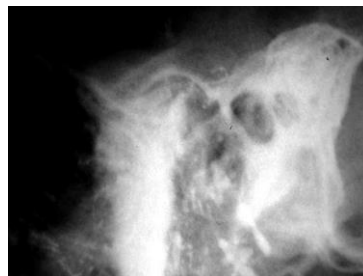ATM derecha (apertura)

**Paciente 9**

48 años



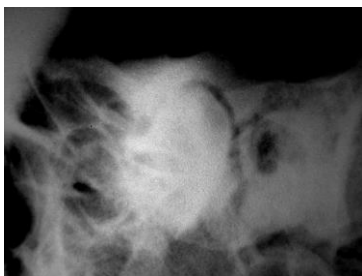
ATM derecha (cierre)



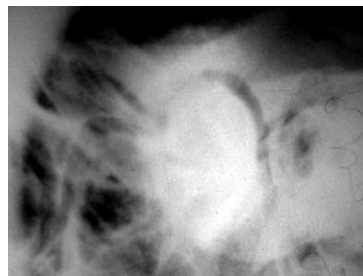
ATM derecha (apertura)

**Paciente 10**

38 años



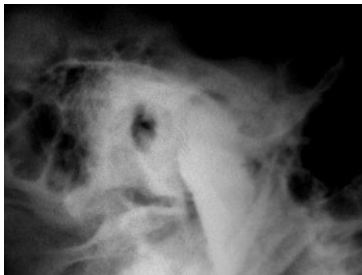
ATM derecha (cierre)



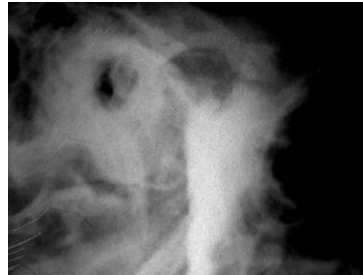ATM derecha (apertura)

**Paciente 11**

18 años



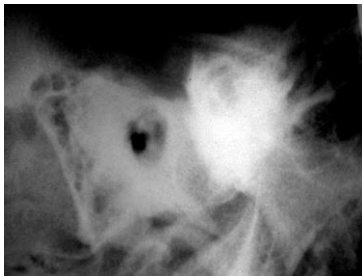
ATM izquierda (cierre)



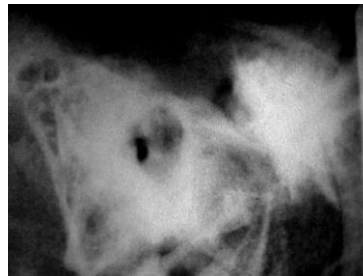
ATM izquierda (apertura)

**Paciente 12**

35 años



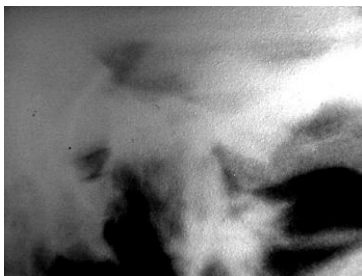
ATM izquierda (cierre)



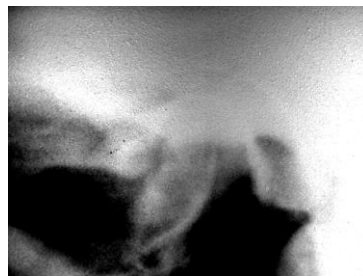
ATM izquierda (apertura)

**Paciente 13**

33 años



ATM derecha  
(Ortopantomografía)



ATM izquierda  
(Ortopantomografía)

## CUESTIONARIO CLÍNICO PARA EXAMEN ARTROGRÁFICO TEMPOROMANDIBULAR

**Fecha:** .....

**Nombre Paciente:** .....

**Domicilio:** .....  
.....

**Teléfono:** ..... **Sexo:** .....

**Edad:** ..... **Estado Civil:** .....

**Ocupación:** .....

### MOTIVO DE CONSULTA

.....  
.....  
.....  
.....

### ANTECEDENTES

1. Inicio de signos o síntomas: .....  
.....  
.....  
.....

2. Signos o síntomas preoperatorios:

Dolor articular \_\_\_\_\_

Indique el número que represente la intensidad de su dolor actual:

<i>← Sin Dolor</i>		<i>Máxima intensidad de dolor →</i>								
0	1	2	3	4	5	6	7	8	9	10

Estimación de la intensidad de dolor en escala de categoría numérica:

Dolor Leve: 1-2-3.

Dolor Moderado: 4-5-6-7.

Dolor Severo: 8-9-10.

Crepitación \_\_\_\_\_  
 Clicking o chasquido \_\_\_\_\_  
 Disminución de la apertura \_\_\_\_\_  
 Bloqueo articular \_\_\_\_\_  
 Dolor muscular \_\_\_\_\_  
 Alteraciones oclusales \_\_\_\_\_

**DINAMICA MANDIBULAR PREOPERATORIO**

Rango de apertura bucal \_\_\_\_\_ mm.  
 Rango de lateralidad derecha \_\_\_\_\_ mm.  
 Rango de lateralidad izquierda \_\_\_\_\_ mm.

3. Diagnóstico Clínico: .....  
 .....

4. Diagnóstico Radiográfico: .....  
 .....

5. Exámenes Complementarios: .....  
 .....  
 .....

6. ¿En Tratamiento? SI\_\_\_\_\_ NO\_\_\_\_\_

7. Tipo de Tratamiento:

Analgésicos-antiinflamatorios \_\_\_\_\_  
 Relajantes musculares \_\_\_\_\_  
 Corticoterapia \_\_\_\_\_  
 Fisioterapia \_\_\_\_\_  
 Plano de relajación \_\_\_\_\_  
 Rehabilitación oclusal \_\_\_\_\_

8. Período en Tratamiento: .....

9. ¿Ha recibido o está actualmente en tratamiento ortodóncico?

.....  
 .....

10. ¿Es actualmente portador de prótesis dentaria?

.....  
 .....

11. ¿Tiene antecedentes de traumatismo(s) facial(es)?

.....  
 .....  
 .....

**OBSERVACIONES**

.....  
 .....  
 .....

**EXAMEN ARTROGRÁFICO**

**1. Articulación examinada:**

ATM izquierda \_\_\_\_      ATM derecha \_\_\_\_      Ambas \_\_\_\_

**2. Cantidad de medio de contraste**

ATM izquierda \_\_\_\_ ml.      ATM derecha \_\_\_\_ ml.

**3. Llenado o visualización satisfactoria del espacio articular inferior:**

SI \_\_\_\_      NO \_\_\_\_

**4. Extravasación extraarticular del medio de contraste:**

SI \_\_\_\_      NO \_\_\_\_

**5. Dificultad en la inyección del medio de contraste:**

ATM izquierda      SI \_\_\_\_      NO \_\_\_\_  
 ATM derecha      SI \_\_\_\_      NO \_\_\_\_

**6. ¿Fue necesario inyectar medio de contraste adicional?**

SI\_\_\_\_\_ NO\_\_\_\_\_

ATM izquierda\_\_\_\_\_ml.

ATM derecha \_\_\_\_\_ml.

**7. ¿El espacio articular inferior se presenta contiguo a la superficie condilar?**

SI\_\_\_\_\_ NO\_\_\_\_\_

**8. La superficie condilar se observa:**

Curvilínea y lisa \_\_\_\_\_

Aplanada \_\_\_\_\_

Irregular \_\_\_\_\_

Erosionada \_\_\_\_\_

Presencia de adherencias \_\_\_\_\_

**9. ¿Existe extravasación del contraste hacia el espacio articular superior?**

SI \_\_\_\_\_ (Indica PERFORACIÓN del disco articular o de su ligamento posterior)

NO \_\_\_\_\_

**10. ¿Hubo extravasación del medio de contraste hacia regiones anatómicas contiguas?**

SI \_\_\_\_\_ NO\_\_\_\_\_

Indicar: .....  
.....

**11. ¿Es coincidente el diagnóstico clínico del paciente con el diagnóstico artrográfico?**

SI\_\_\_\_\_ NO\_\_\_\_\_

**OBSERVACIONES**

.....  
.....  
.....  
.....

## HALLAZGOS ARTROGRÁFICOS

### NORMALIDAD

1. En cierre, la superficie articular del cóndilo se encuentra aplicada contra la porción central y más delgada del disco articular:

SI\_\_\_\_ NO\_\_\_\_

2. En cierre, el receso posterior se observa delgado y curvilíneo (cóncavo-convexo):

SI\_\_\_\_ NO\_\_\_\_

3. En cierre, el receso anterior es lobulado y dirigido verticalmente:

SI\_\_\_\_ NO\_\_\_\_

4. En apertura, casi la totalidad del contraste se desplaza desde el receso anterior hacia el receso posterior:

SI\_\_\_\_ NO\_\_\_\_

5. En apertura, el receso posterior aumenta de volumen adquiriendo una forma sigmoidal:

SI\_\_\_\_ NO\_\_\_\_

6. En apertura, el receso anterior se presenta obliterado o en forma de un fino borde aplicado a la superficie anterosuperior del cóndilo:

SI\_\_\_\_ NO\_\_\_\_





## DESPLAZAMIENTO DISCAL CON REDUCCIÓN

1. En cierre, el disco articular está parcialmente desplazado hacia delante:

SI\_\_\_ NO\_\_\_

2. En cierre, su banda posterior se encuentra por encima de la superficie articular del cóndilo:

SI\_\_\_ NO\_\_\_

3. En cierre, el espacio articular inferior presenta un receso anterior alargado y con orientación oblicuo-horizontal:

SI\_\_\_ NO\_\_\_

4. En apertura, se restablece la relación disco-condilar normal, con la banda posterior del disco aplicada a la superficie pósterosuperior del cóndilo:

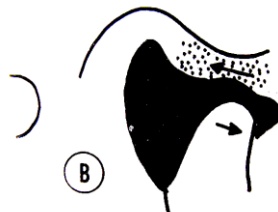
SI\_\_\_ NO\_\_\_

5. En apertura, el receso anterior se presenta estrecho o con poco volumen de contraste, en tanto el receso posterior se aprecia distendido y de morfología normal:

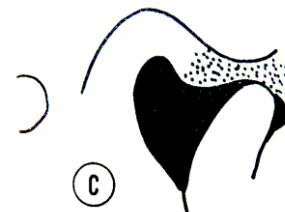
SI\_\_\_ NO\_\_\_



**CIERRE**



**APERTURA**



**APERTURA MAXIMA**

## DESPLAZAMIENTO DISCAL SIN REDUCCIÓN

1. En cierre, el disco articular está totalmente desplazado hacia adelante:

SI\_\_\_ NO\_\_\_

2. En cierre, su banda posterior se encuentra por delante de la superficie articular del cóndilo:

SI\_\_\_ NO\_\_\_

3. En cierre, el espacio articular inferior presenta un receso anterior alargado y orientado horizontalmente:

SI\_\_\_ NO\_\_\_

4. En apertura, el disco permanece desplazado con su banda posterior por delante del cóndilo y bajo la eminencia articular:

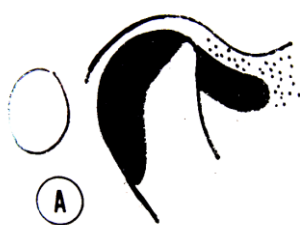
SI\_\_\_ NO\_\_\_

5. En apertura, el receso anterior se mantiene horizontal y alargado, en tanto, el receso posterior se presenta delgado y aplicado al cuello del cóndilo:

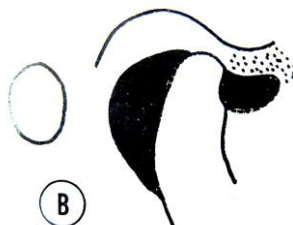
SI\_\_\_ NO\_\_\_

6. En apertura, existe una considerable elongación del ligamento posterior del disco:

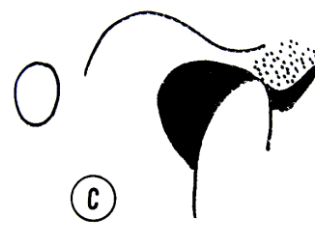
SI\_\_\_ NO\_\_\_



**CIERRE**



**APERTURA**



**APERTURA MÁXIMA**

## POSOPERATORIO DEL PACIENTE

(Al término del procedimiento)

### DINAMICA MANDIBULAR POSOPERATORIO

Rango de apertura bucal \_\_\_\_\_mm.

Rango de lateralidad derecha \_\_\_\_\_mm.

Rango de lateralidad izquierda \_\_\_\_\_mm.

La dinámica mandibular en el paciente, al término del examen:

aumenta \_\_\_\_\_ disminuye \_\_\_\_\_ se mantiene \_\_\_\_\_

Una vez finalizado el examen, el paciente describe o relata:

1. Incomodidad o molestia: SI \_\_\_\_\_ NO \_\_\_\_\_
2. Sensación de dolor: SI \_\_\_\_\_ NO \_\_\_\_\_
3. Intensidad del dolor: Leve \_\_\_\_\_ Moderado \_\_\_\_\_ Severo \_\_\_\_\_
4. Dificultad en la apertura bucal: SI \_\_\_\_\_ NO \_\_\_\_\_
5. Sensación de mordida alterada o maloclusión aguda: SI \_\_\_\_\_ NO \_\_\_\_\_
6. Presencia de signos de complicación articular o periarticular:

Edema \_\_\_\_\_ Equimosis \_\_\_\_\_ Hematoma \_\_\_\_\_

7. ¿Qué parte(s) del procedimiento fue lo que produjo más molestia o dolor?

- \_\_\_\_\_ Punción e inyección del anestésico.  
 \_\_\_\_\_ Colocación de la aguja en la articulación.  
 \_\_\_\_\_ Inyección del medio de contraste.  
 \_\_\_\_\_ Todas.

8. ¿Cómo describiría la sensación producida por la inyección del medio de contraste?

- Urente (quemazón).
- Punzante (pinchazo).
- Sensación de presión intensa.
- Sensación extraña o difícil de describir.
- Ninguna.

9. ¿Cuánto tiempo persistieron el dolor o las molestias provocadas por el examen?

- pocas horas (menos de 8).
- más de 8 pero menos de 24.
- entre 24 y 72 horas.
- más de 72 horas.

SERVICIO DE CIRUGIA MÁXILO-FACIAL  
 CENTRO DE DIAGNOSTICO TERAPEUTICO  
 HOSPITAL DR. SÓTERO DEL RÍO  
 S.S.M.S.O.

## CONSENTIMIENTO

En mi condición de paciente del Servicio de Cirugía Máxilo-Facial del Hospital Dr. Sótero del Río, declaro estar en conocimiento de que seré sometido a un procedimiento ambulatorio de ARTROGRAFÍA TEMPOROMANDIBULAR, indicado por el profesional tratante y que forma parte del proceso de evaluación diagnóstica y plan de tratamiento de mi enfermedad.

En relación a lo anterior, señalo haber sido informado adecuadamente por el equipo médico, acerca del motivo, características y objetivo del examen que se me practicará, así como también, de los efectos adversos y probables complicaciones post-operatorias que de él puedan derivar.

TOMO CONOCIMIENTO,

Paciente:

\_\_\_\_\_.

(NOMBRE COMPLETO)

Cédula de Identidad: \_\_\_\_\_.

Firma: \_\_\_\_\_.

Apoderado del Paciente:

\_\_\_\_\_.

(NOMBRE COMPLETO)

Cédula de Identidad: \_\_\_\_\_.

Firma: \_\_\_\_\_.

SANTIAGO, \_\_\_\_\_ de \_\_\_\_\_ del 2005.

## REFERENCIAS BIBLIOGRÁFICAS

1. Morgan Douglas H., Hall William P.: *Enfermedades del Aparato Temporomandibular*. 1ª Ed. Buenos Aires 1979: Editorial Mundi pág. 43-55.
2. Okesson Jeffrey P.: *Bell's Orofacial Pains*. 5ª Ed. Chicago 1995, Quintessence Publishing Co, Inc. pág. 295-343.
3. Bell WE: *Orofacial Pains*, 4ª Ed. Chicago, 1989: Year Book Medical Publisher Inc.
4. Gay Escoda, Cosme: Patología disfuncional de la articulación temporomandibular. *Revista Internacional de Otorrinolaringología* 1987 3: 117-153.
5. Yemm R: A neurophysiological approach to the pathology and a aetiology of temporomandibular dysfunction. *J. Oral Rehabil.* 1985 12: 343.
6. Farrar WB: Craniomandibular practice: The state of the art; definition and diagnosis. *J. Craniomandib. Pract.* 1983 1: 4-12.
7. Bell WE: *Temporomandibular Disorders: Classification, Diagnosis, Management*, 2ª Ed. Chicago, 1986: Year book Medical Publishers Inc.
8. Blackwood HJJ: Pathology of the temporomandibular joint. *J. Am. Dent. Assoc.* 1969 79: 118-124.
9. Costen J. B.: Síndrome of ear and sinus symptoms dependent upon disturbed functions of the temporomandibular joint. *Ann. Otol. Rhinol. Laryngol.* 43:1, 1934.
10. Shore N. A.: *Occlusal equilibration and temporomandibular joint dysfunction*. Philadelphia, 1959, J.B. Lippincott Co.
11. Ramfjord S.P., Ash M.M.: *Occlusion*, 3ª ed. Philadelphia, 1971, W.B. Saunders Co.
12. Gerber A: Kiefergelenk und Zahnokklusion. *Dtsch Zahnaerztl Z* 26: 119, 1971.
13. Graber G.: Neurologische und psychosomatische Aspekte der Myoarthropathien des Kauorgans. *ZWR* 80:997, 1971.
14. Voss R.: Die Behandlung von Beschwerden des Kiefergelenkes mit Aufbissplatten. *Dtsch Zahnaerztl Z.* 19: 545, 1964.
15. Laskin DM: Etiology of the pain-dysfunction syndrome. *J. Am. Dent. Assoc.* 1969 79: 147.

16. Schwartz L: *Disorders of the temporomandibular joint*. Philadelphia, 1959, W. B. Saunders Co.
17. McNeill C, Danzig WM, Farrar WB, et al: Craniomandibular (TMJ) disorders: The state of the art. *J. Prosthet. Dent.* 1980 44: 434-437.
18. Laskin D, et al: The president's conference on the examination, diagnosis and management of temporomandibular disorders. *J. Am. Dent. Assoc.* 106:75, 1983.
19. Farrar W. B. and Mc Carty W.L.: The TMJ dilemma. *J. Am. Dent. Assoc.* 63:19, 1979.
20. McNeill C.: *Current Controversies in Temporomandibular Disorders*. Chicago 1991: Quintessence Publishing Co, Inc.
21. Sarnat Bernard G., Laskin Daniel M.: *The Temporomandibular Joint: A biological basis for clinical practice*, 4<sup>a</sup> Ed. 1992: W.B. Saunders Company pág. 323-326.
22. Stegenga B., de Bont L.: A proposed classification of temporomandibular disorders based on synovial joint pathology. *J. Craniomandibular Pract.* 1989 7:107-117.
23. Schwartz Laszlo: *Afecciones de la Articulación Temporomandibular*. 1<sup>a</sup> Ed. Buenos Aires 1963: Editorial Mundi pág. 265-297.
24. Bell W.E.: Management of temporomandibular joint problems, in Goldman H.M. et. al.: *Current therapy in dentistry*, vol. 4. St. Louis, 1970. The C.V. Mosby Co., pág. 398-415.
25. Eriksson L. et. al: Temporomandibular joint sounds in patients with disc displacements. *Int. J. Oral Surg.* 14: 428, 1985.
26. Burch J.C.: History and clinical examination, in *The president's conference on examination, diagnosis and management of temporomandibular disorders*. Chicago, 1983. American Dental Association, pág. 51.
27. Westessen P.L. et. al.: Internal derangement of the temporomandibular joint: morphologic description with correlation to joint function. *Oral Surg.* 59: 323, 1985.
28. Farrar W.B., McCarty W.L.: The TMJ dilemma. *Alabama Dent. Assoc.* 63:19, 1979.
29. Wilkinson T.: The relationship between the disk and the lateral pterigoid muscle in the human temporomandibular joint. *J. Prosthet. Dent.* 60: 715, 1988.

30. Tanaka T.T.: *TMJ microanatomy an approach to current controversies*. Clinical Research Foundation, San Diego-California, 1989.
31. Tanaka T.T.: *Head, neck and TMJ management*, 4<sup>a</sup> edición. Clinical Research Foundation, San Diego-California, 1989.
32. Roberts C.A. et. al.: Mandibular range of motion versus arthrografic diagnosis of the temporomandibular joint. *Oral Surg.* 60: 244, 1985.
33. Isberg A. et. al.: Hyperplastic soft-tissue formation in the temporomandibular joint associated with internal derangement. *Oral Surg.* 61: 32, 1986.
34. Nitzan D.W., Dolwick F.M.: Severely limited mouth opening, a distinct TMJ disorders (abstract 103). *J. Dent. Res.* 70 (special issue): 278, 1991.
35. Mc Neill C.: Temporomandibular disorders. *Guiderlines for classification, assessment and management*, 2<sup>a</sup> edición. Illinois USA. Quintessence Books, 1983.
36. Tegelberg A. et. al.: Temporomandibular disorders in children and adolescents, a survey of dentist's, attitudes, routines and experience. *Swed. Dent. J.* 25 (3): 119-127, 2001.
37. Carpentier P., Yung J., Marguelles-Bonnet R., Meunissier M.: Insertion of the lateral pterygoid muscle: an anatomic study of the human TMJ. *J. Oral Maxillofac. Surg.* 1988; 46: 477-82.
38. Mahan P.E., Wilkinson T.M., Gibbs C.H. et. al.: Superior and inferior bellies of the lateral pterygoid EMG activity at basic jaw positions. *J. Prosthet. Dent.* 1983; 50: 710-8.
39. Mc Namara J.A. Jr.: An EMG study of mastication in the rhesus monkeys. *Arch Oral Biol.* 1974; 19:821-3.
40. Goaz Paul, White Stuart: *Radiología Oral: Principios e Interpretación*. 3<sup>a</sup> Ed. Madrid 1995: Editorial Mosby pág. 563-601.
41. Eckerdal O., Lundberg M.: Temporomandibular joint relations as revealed by conventional radiographic technique: a comparison with the morphology and tomographic images. *Dentomaxillofac. Radiol.* 8:65-70, 1979.
42. Smith S.R., Matteson S.R., Phillips C., Tyndall D.A.: Quantitative and Subjective analysis of temporomandibular joint radiographics. *J. Prosthet. Dent.* 62: 456-463, 1989.



43. Wongwatana S., Kronman J., Clark E., et. al.: Anatomic basis for disk displacement in temporomandibular joint (TMJ) dysfunction. *Am. J. Orthod. Dentofac. Orthop.* 1994; 105:257-64.
44. Bean L, et. al.: The transmaxillary projection in temporomandibular joint radiography. *Dentomaxillofac. Radiol.*; 1975, 4:13.
45. Bean L.R., et. al.: Comparison between radiologic observations and macroscopic tissue changes in temporomandibular joints. *Dentomaxillofac. Radiol.*; 1970, 6:90.
46. Mongini F: The importance of radiographic in the diagnosis of TMJ dysfunctions: a comparative evaluation of transcranial radiographs and serial tomography. *J. Prosthet. Dent.* 45:186-198, 1981.
47. Pullinger A., Hollender L.: Assessment of mandibular condyle position: a comparison of transcranial radiographs and linear tomograms. *Oral Surg.* 60:329-334, 1985.
48. Christiansen E.L., et. al.: CT number highlighting for depicting displaced TMJ menisci (abstract 94). *J. Dent. Res.* 65 (special issue): 180, 1986.
49. Paz M.E., et al: CT density of the TMJ disk: Correlation with histologic observations of hyalinisation, metaplastic cartilage, and calcification in autopsy specimens. *Am. J. Orthod. Dent. Facial Orthop.* 98:354, 1990.
50. Larheim T.A. Kolbenstvedt A: Osseous temporomandibular joint abnormalities in rheumatic disease: computed tomography versus hypocycloidal tomography. *Act. Radiol.* 31:383-387, 1990.
51. Hoffman D.C., Berliner L., Manzione J. et. al.: Use of direct sagittal computed tomography in diagnosis and treatment of internal derangements of the temporomandibular joint. *J. Am. Dent. Assoc.* 113:407-411, 1986.
52. Van der Kuijl B., Vencken L.M., de Bont L.G., Boering G.: Temporomandibular joint computed tomography: development of a direct sagittal technique. *J. Prosthet. Dent.* 64:709-715, 1990.
53. Pettigrew J., Roberts D., Riddle R. et. al.: Identification of an anteriorly displaced meniscus in vitro by means of three-dimensional image reconstructions. *Oral Surg.* 59:535-542, 1985.
54. Roberts D., Pettigrew J., Ram C., Joseph P.M.: Radiologic techniques used to evaluate the temporomandibular joint: computed tomography, three-dimensional imaging and nuclear magnetic resonance. *Anesth. Prog.* 31:241-256, 1984.

55. Roberts D., Pettigrew J., Udupa J., Ram C.: Three-dimensional imaging and display of the temporomandibular joint. *Oral Surg.* 58:461-474, 1984.
56. Brady A. P.; Mc Devitt L.; Stack J. P.; Downey D. A.: Tecnique for magnetic resonance imaging of the temporomandibular joint. *Clinic. Radiol.* 47: 127-133, 1993.
57. Brooks S.; Westesson P.: Temporomandibular joint: Value of coronal MR imaging. *Radiol.* 188: 317-321, 1993.
58. Chu S. A.; Skultety K. J.; Suvien T.I.; Clement J. G.; Price C.: Computerized three dimensional magnetic resonance imaging reconstruction of temporomandibular joint for both a model and patients with temporomandibular pain dysfunction. *Oral Surg. Oral med. Oral Pathol.* 80: 604-611, 1995.
59. Tasaki M. M.; Westesson P.; Raubertas R. F.: Observer-variation in interpretation of magnetic resonance images of the temporomandibular joint. *Oral Surg. Oral med. Oral Pathol.* 76: 231-234, 1993.
60. Carlsson G. E.; Oberg T.; Bergman F.; Fajers C. M.: Morfological changes in the mandibular joint disk in the temporomandibular joint pain dysfunction syndrome. *Act. Odont. Scan.* 25: 163-81, 1967.
61. Norgaard F.: Arthrography of the mandibular joint. *Act. Radiol.* 25: 679-85, 1944
62. Farrar W.B.; McCarty W.L. Jr.: Inferior joint space arthrography and characteristics of condilar paths in internal derangement of the TMJ. *J. Prosthet. Dent.* 41: 548, 1979.
63. Blaschke D. D., Solberg W.K., Sanders B.: Arthrography of the temporomandibular joint: Review of current status. *J. Am. Dent. Assoc.* 100:388, 1980.
64. Murphy W. A.: Arthrography of the temporomandibular joint. *Radiol. Clin. North. Am.* 2: 365, 1981.
65. Campbell W.: Clinical radiological investigations of the mandibular joints. *Br. J. Radiol.* 38: 401, 1965.
66. Goldman A. B., Ghelman B: The double-contrast shoulder arthrogram: A review of 158 studies. *Radiology* 127:655, 1978.
67. Abramovicz K.: *A simplified practical technique for temporomandibular joint Arthrography.* Master's Thesis. University of Texas Health Science Center, San Antonio, Texas, USA, 1986.

68. Bean L. R., Petersson A., Svensson A.: The transmaxillary projection in temporomandibular joint radiography. *Dentomaxillofac. Radiol.* 4:13, 1975.
69. Bronstein S. L.; Tomasetti B.J.; Ryan D.E.: Internal derangements of the temporomandibular joint: Correlation of arthrography with surgical findings. *J. Oral Surg.* 1981; 39: 572-584.
70. Dolwick M.F.; Kartzberg R. W.; Helms C.S.; Bales D.J.: Arthrographic evaluation of the temporomandibular joint. *J. Oral Surg.* 1979; 37: 793-99.
71. Farrar W.B.; McCarty W.L.: Inferior joint space arthrography and characteristics of condylar paths in internal derangements of TMJ. *J. Prosthet. Dent.* 1979. 41: 548-555.
72. Lynch T. P.; Chase D. C. Arthrography in the evaluation of the temporomandibular joint. *Radiology* 1978; 126: 667-72.
73. Toller P.A. Opaque Arthrography of the temporomandibular joint. *Int. J. Oral Surg.* 1974; 3: 17.
74. Helms C. A.; Katzberg R. W.; Dolwick M. F.; Bales D. J.: Diagnosis of meniscus perforations in the temporomandibular joint. *Br. J. Radiol.* 53: 283-85, 1981.
75. Blaschke Donald D.; Solberg William K.; Sanders Bruce. Arthrography of the temporomandibular joint: review of current status. *J. Am. Dent. Assoc.* 100: 388-395, 1980.
76. Dolwick M.; Katzberg R.; Helms Clyde. Arthrotomographic evaluation of the temporomandibular joint. *J. Oral Surgery* 37: 793-799, 1979.
77. Westesson Per-Lennart. Double-contrast Arthrotomography of the Temporomandibular Joint. *J. Oral Maxillofac. Surg.* 41: 163-172, 1983.
78. Farrar W.B.; McCarty W.L. Inferior joint space arthrography and characteristics of condylar paths in internal derangements of the TMJ. *J. Prosthet. Dent.* 41: 548-555, 1979.
79. McNeill C. *Craniomandibular disorders. Guidelines for evaluation, diagnosis and management.* Chicago: Quintessence Books, 1990; pág. 7-8.
80. Heffez L.B. Diferencial diagnosis of internal derangements of the temporomandibular joint. *Oral Maxillofac. Surg. Clin. North. Am.* 1995; 7: 23-28.

81. De Leeuw R., Boering G., Stegenga B. y cols. TMJ articular disc position and configuration 30 years after initial diagnosis of internal derangement. *J. Oral Maxillofac. Surg.* 1995; 53: 234-241.
82. Westesson P-L., Eriksson L. Kurita K. Reliability of a negative clinical temporomandibular joint examination: Prevalence of disc displacement in asymptomatic temporomandibular joint. *Oral Surg. Oral Med. Oral Pathol.* 1989; 68: 551-556.
83. Dolwick M.F. Clinical diagnosis of the Temporomandibular joint internal derangement and myofascial pain and dysfunction. *J. Oral Maxillofac. Surg. Clin. North. Am.* 1989; 1: 1-12.
84. Per-Lennart W. Arthrography of the Temporomandibular joint. *The Journal of Prosthetic Dentistry.* 1984; 51: 535-543.
85. Paesani D., Westesson P-L, Hatala M.P. y cols. Accuracy of clinical diagnosis for TMJ internal derangement and arthrosis. *Oral Surg. Oral Med. Oral Pathol.* 1992; 73: 360-368.
86. Katzberg R.W., Westesson P-L, Tallents R.H. y cols. Anatomic disorders of the temporomandibular joint disc in asymptomatic subjects. *J. Oral Maxillofac. Surg.* 1996; 54: 147-153.
87. Gjessing I., Eriksson J., Lyberg T. Internal derangement of the temporomandibular joint: correlation of the arthrographic imaging with surgical findings. *International Journal of Oral and Maxillofac. Surg.* 1997; 26: 327-330.
88. Westesson P-L., Bronstein S. L. Temporomandibular joint comparison of single and double-contrast arthrography. *Radiology.* 1987; 164: 65-70.
89. Nitzan D.W., Dolwick M.F., Martínez G.A. Temporomandibular joint arthrocentesis: a simplified treatment for severe limited mouth opening. *J. Oral Maxillofac. Surg.* 1991; 49: 1163-1167.
90. Dimitroulis G., Dolwick M.F., Martínez A. Temporomandibular joint arthrocentesis and lavage for the treatment of the close-lock: a follow study. *Br. J. Oral Maxillofac. Surg.* 1995; 33: 23-26.
91. Llorente S., García L., Villalaín L., González M. Artrocentesis de la articulación temporomandibular. *Rev. Esp. Cirug. Oral y Maxilofac.* 2003; 25: 145-151.
92. Al-Ani M.Z., Davies S.J., Sloan P. y cols. Does the procedure of arthrography affect the range of movement in patients with locking of the temporomandibular joint?. *Br. J. Oral and Maxillofac. Surg.* 2004; 42: 335-336.

93. Tasaki M.M., Westesson P-L, Isberg A.M. Classification and prevalence of temporomandibular joint disk displacement in patients and symptom-free volunteers. *Am. J. Orthod. Dentofac. Orthop.* 1996; 109: 249-262.
94. Foucart J.M., Carpentier P., Pajoni P. MR of 732 TMJ's: anterior, rotational, partial and sideways disc displacements. *Eur. J. Radiol.* 1998; 28: 86-94.
95. Katzberg R.W., Westesson P-L, Tallents R.H. Anatomic disorders of the temporomandibular joint disc in asymptomatic subjects. *J. Oral Maxillofac. Surg.* 1996; 54: 147-153.
96. Holmund A., Gynther G., Reinholt F. Rheumatoid arthritis and disk derangements of the Temporomandibular Joint. *Oral Surg. Oral Med. Oral Pathol.* 1992; 73:273-278.
97. Llorente S., García L., Villalain L. Artrocentesis de la Articulación Temporomandibular. *Rev. Esp. Cirug. Oral y Maxilofac.* 2003; 25:145-151.
98. Nitzan D.W., Dolwick M.F., Martínez G.A. Temporomandibular joint arthrocentesis: a simplified treatment for severe, limited mouth opening. *J. Oral Maxillofac. Surg.* 1991; 49:1163-7.
99. Murakami K., Matsuki M., Iizuka T. Recapturing the persistent anteriorly displaced disk by mandibular manipulation after pumping and hydraulic pressure to the upper joint cavity of the temporomandibular joint. *Cranio* 1987;5:17-24.
10. Nitzan D.W., Dolwick F. An alternative explanation for the genesis of closed-lock symptoms in the internal derangement process. *J. Oral Maxillofac. Surg.* 1991; 810-15.