

TÉCNICA QUIRÚRGICA

Linfadenectomía retroperitoneal laparoscópica primaria para el tumor testicular de células germinales no seminomatoso en estadio clínico I[☆]

O.A. Castillo^{a,b,*}, R. Sánchez-Salas^{a,c}, F.P. Secin^d, J.M. Campero^c,
A. Foneron^a e I. Vidal-Mora^a

^a Departamento de Urología, Clínica Indisa, Santiago, Chile

^b Departamento de Urología, Facultad de Medicina, Universidad de Chile, Santiago, Chile

^c Departamento de Urología, Clínica Las Condes, Santiago, Chile

^d CEMIC, Buenos Aires, Argentina

Recibido el 4 de julio de 2010; aceptado el 19 de agosto de 2010

Accesible en línea el 6 de enero de 2011

PALABRAS CLAVE

Cáncer de testículo;
Neoplasia no seminomatosa de células germinales;
Laparoscopia;
Dissección retroperitoneal de ganglios linfáticos

Resumen

Introducción: el propósito de este informe es evaluar retrospectivamente el seguimiento de cáncer y la mortalidad en linfadenectomía retroperitoneal laparoscópica (LRL) primaria en pacientes con tumor de células germinales no seminomatoso (TCGNS) en estadio clínico I.

Materiales y métodos: ciento sesenta y cuatro pacientes con TCGNS en estadio clínico I se sometieron a LRL diagnóstica primaria entre 1993 y 2006. Los pacientes fueron operados unilateralmente limitando la disección a áreas. Se generaron curvas Kaplan Meier estimando el período de recurrencia.

Resultados: de los 164 pacientes 82 (48%) tenían componentes embrionarios y 35 (20%) invasión linfovascular en la muestra de orquiectomía. La edad media (RI), tiempo operatorio, estancia en el hospital, pérdida de sangre y número de ganglios linfáticos recuperados fueron 28 años (24-33), 135 minutos (120-180), 48 horas (24-48), 50 cc (20-100) y 14 (10-18) ganglios linfáticos, respectivamente. Todos los pacientes tenían marcador sérico negativo antes de la intervención. La presencia de metástasis en ganglios linfáticos se identificó en 32 (19,5%) pacientes. Se hizo un seguimiento en 15 de ellos. Catorce recibieron quimioterapia adyuvante y dos de ellos sufrieron recurrencia a los 3 y 64 meses. La ausencia de metástasis en ganglios linfáticos se diagnosticó en 132 (80,5%) pacientes. Se hizo un seguimiento en 80 de ellos. Entre ellos 7 sufrieron recurrencia (5 retroperitoneo, 2 pulmonar), uno de ellos a los 33 meses de la LRL. El seguimiento medio de los pacientes sin recurrencia fue de 14 meses (RI: 4-35). La tasa acumulada de supervivencia libre de enfermedad a los tres años fue del 82% (IC 95%: 64-91). Diecisiete de 164 (10%) padecieron complicaciones intra o perioperatorias.

[☆] Este trabajo ha sido presentado parcialmente en la Reunión Anual de la Asociación Americana de Urología en Atlanta 2007.

* Autor para correspondencia.

Correo electrónico: octaviocastillo@vtr.net (O.A. Castillo).

KEYWORDS

Testis cancer,
Non-seminomatous
germ cell neoplasia,
Laparoscopy,
Retroperitoneal
Lymph node
dissection

Conclusiones: ésta es la serie más larga de LRL llevada a cabo en una única institución. Tanto la mortalidad como la seguridad oncológica de esta técnica deben ser evaluadas prospectivamente en ensayos aleatorios.

© 2010 AEU. Publicado por Elsevier España, S.L. Todos los derechos reservados.

Primary laparoscopic retroperitoneal lymph node dissection for clinical stage I nonseminomatous germ-cell testis tumor

Abstract

Introduction: this report is intended to retrospectively assess cancer control and morbidity of primary laparoscopic retroperitoneal lymphadenectomy (L-RPLND) in patients with clinical Stage I non seminomatous germ cell tumour (NSGCT).

Materials and methods: one hundred and sixty-four patients with clinical Stage I NSGCT underwent primary diagnostic LRPLND between 1993 and 2006. Patients were operated unilaterally limiting the dissection to templates. Kaplan Meier curves were generated estimating time to recurrence.

Results: of the 164 patients, 82 (48%) had embryonal components and 35 (20%) lymphovascular invasion in the orchiectomy specimen. The median (IQR) age, operative time, length of hospital stay, blood loss and number of lymph nodes retrieved was 28 years (24-33), 135 minutes. (120-180), 48 hours (24-48), 50 cc (20-100) and 14 (10-18) nodes, respectively. All patients had negative serum markers preoperatively.

Presence of lymph node metastasis was identified in 32 (19.5%) patients. Follow-up was available in 15 of these. Fourteen received adjuvant chemotherapy and 2 of them had recurrence at 3 and 64 months. Absence of lymph node metastasis was diagnosed in 132 (80.5%) patients. Follow-up was available in 80 of these. Among them 7 recurred (5 retroperitoneum, 2 lung), one of them 33 months after L-RPLND. Median follow-up for patients without recurrence was 14 months (IQR:4-35). The cumulative 3-year recurrence free rate was 82% (95%CI: 64-91). Seventeen (10%) of 164 patients had intra or perioperative complications.

Conclusions: this is the largest series of L-RPLND performed in a single institution. Both morbidity and oncologic safety of this technique needs to be prospectively evaluated in randomized trials.

© 2010 AEU. Published by Elsevier España, S.L. All rights reserved.

Introducción

Las mejoradas tasas de curación observadas en pacientes con cáncer de testículo se han basado en los esfuerzos conjuntos de terapias médicas y quirúrgicas¹. Aunque los regímenes de seguimiento y quimioterapia son algunas de las opciones para tumores testiculares de células germinales no seminomatosos (TCGNS), la disección abierta retroperitoneal de los ganglios linfáticos (LR) continúa siendo el método más fiable para detectar metástasis en este estudio. No obstante, la mortalidad perioperatoria y el carácter invasivo de esta cirugía son temas preocupantes que han sido tratados por varios autores^{2,3}.

La LR laparoscópica (LRL) se ha comprobado factible con tasas de complicación bajas en manos altamente experimentadas⁴⁻⁶. Sin embargo, existe controversia sobre la eficacia terapéutica como alternativa al abordaje abierto en el manejo de TCGNS^{2,3}. Los resultados oncológicos a medio y largo plazo faltan en la literatura. Nuestro propósito se centra en evaluar retrospectivamente el seguimiento de cáncer y la mortalidad de L-RPLND primaria realizada en pacientes con TCGNS en estadio clínico I durante un período de 13 años.

Materiales y métodos**Pacientes**

Los datos clínicos y patológicos fueron obtenidos prospectivamente en un total de 164 pacientes con TCGNS en estadio clínico I que se sometieron a LRL primaria entre 1993 y 2006. TCGNS en estadio clínico I se definió como tumor limitado a los testículos en pacientes con tomografía axial computarizada normal del tórax, abdomen y pelvis y marcador tumoral sérico normalizado tras la orquiectomía inguinal.

En todos los casos se realizó LRL con intención diagnóstica siguiendo una técnica de resección modificada. No se realizaron disección bilateral ni biopsia intraoperatoria de manera rutinaria. Los pacientes con ganglio/s linfático/s positivo/s en la evaluación patológica final fueron tratados con dos ciclos de quimioterapia adyuvante consistente en bleomicina, etopósido, cisplatino (BEP).

Técnica quirúrgica**Preparación y posicionamiento preoperatorio**

Todos los pacientes recibieron instrucciones para tomar una dieta líquida el día anterior a la intervención quirúrgica.

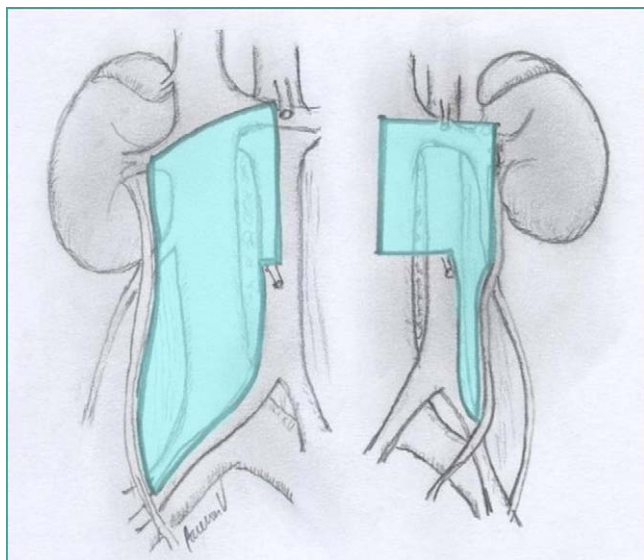


Figura 1 Resección modificada con intención diagnóstica en la linfadenectomía retroperitoneal.

También se les administró enema de Fleet antes del ingreso en el hospital. Una vez bajo anestesia general, el paciente fue colocado de manera apropiada, con drenaje gástrico y vesical. Los pacientes se colocaron en posición decúbiteo lateral derecha o izquierda, dependiendo del lado indicado para la disección linfática.

Procedimiento operatorio

Se crea neumoperitoneo con la técnica Veress y la presión intraabdominal se establece en 15 mmHg. La posición de entrada varía según el lado a operar. Como se ha demostrado la preponderancia de estadio inicial de metástasis testicular retroperitoneal es ipsilateral e infrahilar⁷. La extensión de la disección del tejido linfático en este estudio corresponde a las áreas descritas por Weissbach y Boedefeld⁸, con la única modificación de excluir el espacio interaortocava y precava en el lado izquierdo (fig. 1). En todos los casos se intentó preservar las fibras nerviosas responsables de la eyacuación. Todas las intervenciones se realizaron con intención de preservar los nervios, y durante una parte de nuestra experiencia no seccionamos los vasos lumbares para disecar por debajo de los vasos mayores, porque creímos que la propagación de la metástasis linfática primaria en el carcinoma testicular ocurre ventral a los vasos lumbares. Además, para procedimientos diagnósticos la extirpación de este tejido linfático no sería necesaria según lo han presentado Holt et al⁹. Más recientemente estamos en el proceso de modificar nuestra técnica de linfadenectomía con intención terapéutica.

La figura 2 muestra la posición del paciente sobre la mesa quirúrgica y la colocación de los trócares para llevar a cabo el procedimiento, bien sea en lado derecho o en el izquierdo. **LRL primaria del lado derecho.** El hilum renal derecho delinea el límite superior de la disección, y el área anatómica caudal para la zona es el punto de cruce de los vasos ilíacos con el uréter. Para comenzar la disección se moviliza el colon extensivamente y también se moviliza el duodeno aplicando la maniobra de Kocher. La posición de flanco y la

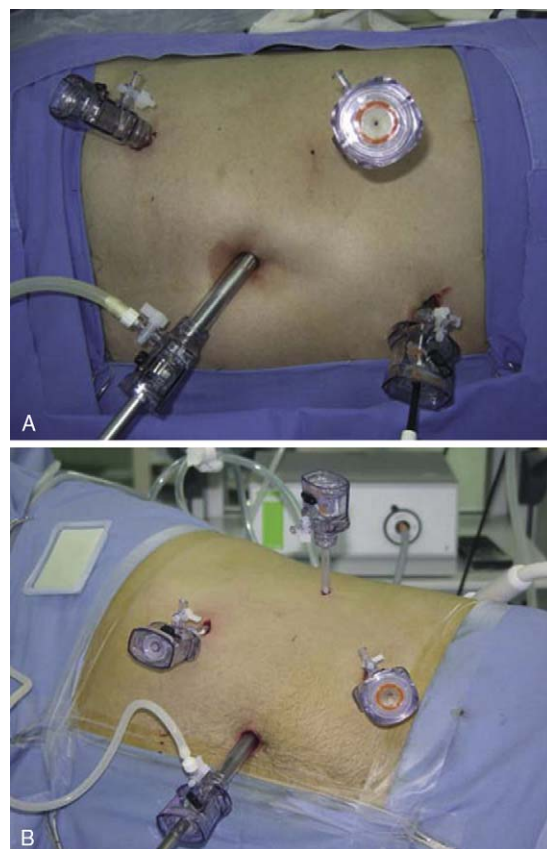


Figura 2 Colocación de los trócares para linfadenectomía retroperitoneal laparoscópica (LRL) en lado derecho (A) e izquierdo (B).

inclinación de la mesa operatoria permiten que las vísceras caigan al campo quirúrgico. Una vez expuesto el retroperitoneo se identifican la arteria iliaca derecha y el uréter, además de los vasos espermáticos, la vena cava, la aorta y el hilum renal; caudal a craneal, la disección comienza en la bifurcación iliaca y procede hacia arriba a la arteria renal derecha. Se hace una incisión y se disecciona el tejido linfático de la vena cava en su superficie anterior y bilateralmente. El espacio interaortocava se disecciona con cuidado, con preservación de las venas lumbares. La muestra quirúrgica incluye los ganglios linfáticos paracava, precava e interaortocava.

LRL primaria del lado derecho. El colon izquierdo se refleja medialmente. La disección se extiende caudo-cranalmente, de la arteria iliaca común izquierda hacia arriba a los vasos renales izquierdos. La muestra quirúrgica se limita a tejido preaórtico, paraaórtico y linfático interaortocava superior, incluyendo ganglios ubicados por debajo de la vena renal izquierda. Se requiere una movilización extensiva de colon en ambos lados como primer paso del procedimiento. Siempre realizamos disección y resección del cordón espermático, abajo en la zona del anillo interno, lo cual consideramos una parte esencial de la técnica, según lo describieron Chang et al¹⁰. En nuestra serie se operaron tres metástasis de cordón, y por lo tanto prestamos atención especial a esta parte de la intervención. Al concluir el procedimiento se recupera la muestra quirúrgica en un Endobag (Ethicon, Endosurgery).

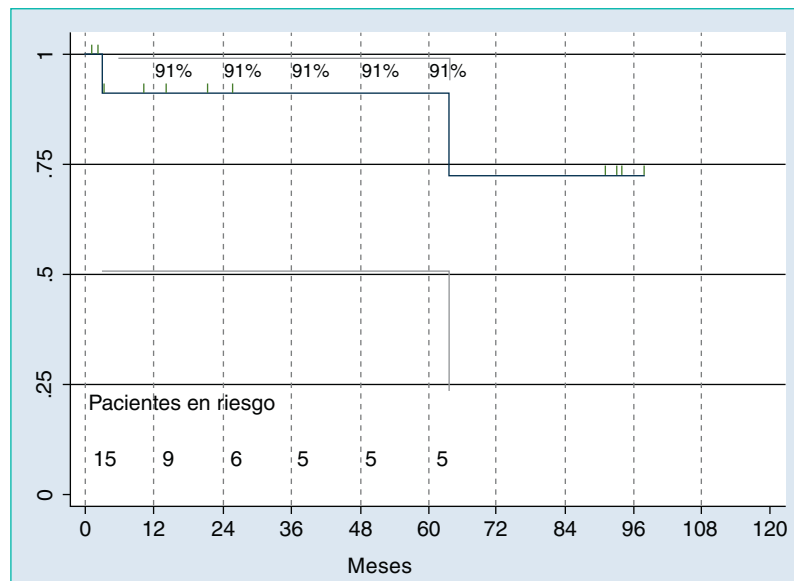


Figura 3 Supervivencia libre de enfermedad con ganglios positivos tratados con LRL y quimioterapia adyuvante.

Análisis estadístico

Los rangos medianos e intercuartiles (RI) (percentil 25-75) se estimaron para cada dominio. Se generaron curvas Kaplan-Meier estimando el período de recaída. Se realizaron análisis estadísticos con Stata 8.2 (Stat Corporation, College Station, TX). Se definió recaída como recurrencia de enfermedad manifestada por la presencia de ganglios linfáticos antes inexistentes en estudios de imagen o por el aumento en marcadores tumorales séricos. Definimos complicación perioperatoria como cualquier acontecimiento médico o quirúrgico adverso que ocurre durante o hasta 30 días después de la intervención.

Resultados

Un total de 164 pacientes con el diagnóstico de carcinoma germinal no seminomatoso y marcadores séricos negativos se operaron por linfadenectomía retroperitoneal laparoscópica. De los 164 pacientes 82 (48%) tenía algún componente embrionario en la muestra de orquiectomía y 35 (20%) invasión linfovascular. La edad media, duración de la intervención, estancia en el hospital, pérdida de sangre y número de ganglios linfáticos recuperados fueron respectivamente 28 (24-33) años, 135 (120-180) minutos, 48 (24-48) horas, 50 (20-100) cc y 14 (10-18) ganglios linfáticos extraídos. Se expresa el rango intercuartil entre paréntesis para cada variable.

Treinta y dos pacientes (19,5%) padecían metástasis en los ganglios linfáticos. Se hizo un seguimiento en 15 de estos 32 pacientes. Catorce recibieron quimioterapia adyuvante y dos de ellos sufrieron recurrencia a los 3 y 64 meses (fig. 3). Ambos tuvieron recaída en el retroperitoneo, y uno de ellos también tuvo recurrencia en los puntos de entrada a los tres meses de la intervención. Los ganglios linfáticos fueron negativos en 132 (80,5%) pacientes. Se hizo seguimiento en 80 de ellos, 7 de los cuales sufrieron recaída, uno de ellos a los 33 meses después de la LRL. El seguimiento medio de los

pacientes sin recurrencia fue 14 meses (rango 4-35). La tasa acumulada de tres años de supervivencia sin recaída para este grupo fue del 82% (IC 95%: 64-91) (fig. 4). El retroperitoneo fue la ubicación de 5 recaídas, una de ellas también asociada a enfermedad mediastínica, y dos en los pulmones.

De los 164 pacientes 17 (10%) sufrieron complicaciones perioperatorias, incluyendo daño de la vena cava (3), arteria iliaca (1), duodeno (1), vena lumbar (3), vena espermática (1), arteria lumbar (1), arteria espermática (1), linfocele (3), hematoma postoperatorio (1), edema pulmonar (1) y recurrencia en el lugar de entrada (1). Solamente 4 (2,4%) pacientes necesitaron conversión a cirugía abierta. Dos pacientes (1,2%) requirieron transfusión sanguínea. Se registró eyaculación retrógrada en 3 (1,8%) pacientes. No hubo fallecimientos perioperatorios.

Discusión

El retroperitoneo representa el primer, y a veces el único grado en la propagación del cáncer testicular. La LR primaria tiene la ventaja de permitir una estadificación patológica minuciosamente precisa y efectiva en tumores germinales, y además, podría ser un procedimiento curativo en el 70% de los pacientes con enfermedad en estadio B1¹¹. Asimismo, la infraestadificación clínica, la importante tasa de recaída en los protocolos de seguimiento y la presencia de teratoma o carcinoma viable en tejido resecado de pacientes expuestos a protocolos de quimioterapia constituyen las razones por las que se prefiere la cirugía por encima de otras opciones terapéuticas en el cáncer testicular¹².

Desde su descripción original, la LR ha sido modificada para reducir la mortalidad y a la vez mantener los estándares oncológicos requeridos. Las lecciones aprendidas tras años de cirugía laparoscópica, y los avances en las técnicas reconstructivas laparoscópicas, nos han permitido hoy día intentar aplicar unos procedimientos incluso más exigentes. La LRL ha surgido como una opción lógica para la cirugía de cáncer testicular, ya que se puede ofrecer para el

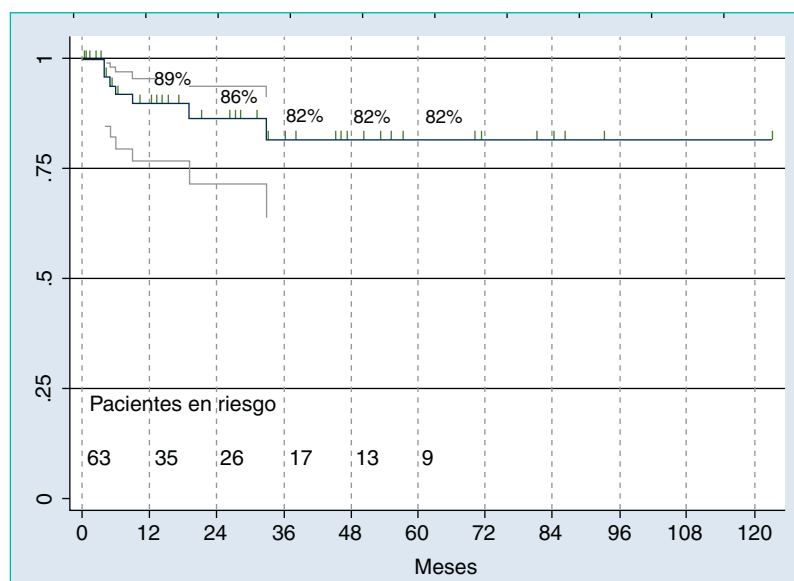


Figura 4 Supervivencia libre de enfermedad en pacientes con ganglios negativos tratados sólo con LRL.

tratamiento de cáncer germinal testicular no seminomatoso en estadio clínico I y enfermedad retroperitoneal de bajo volumen en estadio II^{7,9}.

No hay duda de que el manejo quirúrgico de la enfermedad retroperitoneal en el cáncer testicular ha cambiado desde la aplicación inicial de la laparoscopia para este tipo de neoplasia. Nelson et al publicaron una revisión retrospectiva de 29 pacientes con TCGNS en estadio clínico I sometidos a LRL transperitoneal. Esta serie fue realizada por un único cirujano utilizando una plantilla modificada tanto en el lado derecho como en el izquierdo. Se detectaron ganglios positivos en el 41% de los pacientes. Entre los que tenían ganglios negativos (59%) sólo dos pacientes recayeron, uno en tórax y el otro bioquímicamente. No se encontró evidencia de recurrencia de enfermedad en el retroperitoneo tras un seguimiento medio de 65 meses. Las complicaciones en esta serie incluyeron linfocèle en un paciente y síndrome de compartimental en el flanco en otro⁸.

Bhayani et al revisaron el resultado a largo plazo de sus series para verificar que los ganglios linfáticos eran negativos en 17 de 29 pacientes. De estos 17 pacientes 15 no sufrieron recaída y estaban libres de enfermedad tras 5,8 años de seguimiento. Dos pacientes sufrieron recaída, uno en el tórax y otro bioquímicamente, y ambos quedaron libres de enfermedad tras quimioterapia. Doce de los 29 pacientes tenían ganglios linfáticos con cáncer testicular metastático. Diez de estos pacientes recibieron quimioterapia adyuvante y se encontraban libres de enfermedad tras 6,3 años de seguimiento. Un paciente sufrió recurrencia bioquímica tras LR positiva y fue tratado con quimioterapia. Se examinó a otro paciente tras LR positiva encontrándose libre de enfermedad tras 4,9 años de seguimiento. La única complicación a largo plazo fue eyaculación retrógrada en un paciente⁹.

En una serie de 125 pacientes presentada por Janetschek et al sometidos a LRL por TCGNS, 76 pacientes en estadio I de enfermedad fueron tratados en un tiempo operatorio de 219 minutos, una vez conseguida la curva de aprendizaje.

Sólo dos pacientes se convirtieron a cirugía abierta en esta serie, y las complicaciones postoperatorias menores incluyeron linfocèle asintomático en 7 pacientes y ascitis quilosa en 6 casos. La estancia media postoperatoria en el hospital fue de 3,3 días; el seguimiento medio para el grupo en estadio I fue de 46 meses. Se observó una única recurrencia retroperitoneal falsa negativa y el resto de los pacientes continuaron libres de enfermedad¹³.

La serie actualizada del grupo de Innsbruck reportó 162 pacientes con cáncer testicular. Entre ellos, 103 pacientes correspondieron al estadio clínico I. Estos autores también compararon sus datos con la experiencia mundial en LRL. Los resultados oncológicos fueron evaluados con un seguimiento medio de 62 meses. Sólo se refirieron tres conversiones a LR abierta en estadio clínico I. El tiempo medio operatorio fue de 217 minutos, la media de sangre perdida fue de 144 ml y la estancia en el hospital fue de 3,6 días. Durante el seguimiento se observaron dos recurrencias retroperitoneales (1,2%) y cuatro recurrencias a distancia (2,5%)¹⁴.

Un estudio interesante presentado por Poulakis et al comparó 21 pacientes con TCGNS que se sometieron a una LRL transperitoneal con 29 pacientes que se sometieron a LR abierta. El tiempo medio de seguimiento de los grupos fue de 14 meses para LRL y 26 meses para LR respectivamente. No se verificó ninguna complicación perioperatoria de importancia. No obstante, complicaciones postoperatorias menores iniciales y tardías fueron significativamente altas en la LR. Los pacientes de LRL estuvieron bastante menos tiempo ingresados, tuvieron mejores escalas de calidad de vida y mayor rapidez en el retorno a la vida diaria¹⁵.

Abdel-Azi et al compararon su experiencia basada en 28 pacientes que fueron sometidos a LR (6 pacientes) o LRL (22 pacientes) para TCGNS en estadio clínico I. La resección modificada se empleó en esta serie. El seguimiento medio fue similar en ambos grupos. El tiempo medio operatorio fue comparable (313 minutos para LRL y 284 minutos para LR). El grupo laparoscópico tuvo una estancia en el hospital bastante menor (1,2 contra 8,5 días). Un número de

33 contra 17 ganglios linfáticos fueron extirpados con cirugía abierta y laparoscópica, respectivamente. Se refirió una única recurrencia fuera de la resección modificada tanto para el grupo laparoscópico como para el grupo abierto. En esta serie la LRL se asoció a menor pérdida de sangre y menor estancia en el hospital, pero la LR abierta manifestó un elevado rendimiento en el número de ganglios extraídos¹⁶.

En este trabajo hemos tratado un importante número de pacientes de alto riesgo (48% componente embrionario y 20% invasión linfovascular) con una referencia de muestra patológica final de 132 pacientes con ganglios linfáticos negativos y 32 pacientes positivos para cáncer testicular metastático en el retroperitoneo. El tiempo medio operatorio de la presente serie es 135 (120-180) minutos con pérdida de sangre de 50 cc (20-100), y esto es alentador cuando se mira la literatura referente a LRL. Debe quedar claro que estos números representan el desarrollo de habilidades en la técnica a largo plazo.

Los ganglios linfáticos fueron negativos en el 80,5% de los pacientes, y se hizo seguimiento en 80 de estos casos. Siete presentaron recurrencia, lo que representa una tasa de recurrencia del 8,7% objetivo en la serie. En la literatura se refirió una recurrencia total de menos del 5% para la linfadenectomía laparoscópica¹⁷. Los 7 pacientes con ganglios linfáticos negativos en patología final que presentaron recurrencia tenían un número medio de 16 (5-20) ganglios linfáticos en la muestra retroperitoneal, y todos manifestaron factores de alto riesgo en el espécimen de orquiectomía del tumor primario. Este factor es muy importante para objetivamente diseñar decisiones terapéuticas a medida. Tenemos una población de considerable riesgo alto en la presente serie y creemos que esto podría explicar nuestra tasa de recurrencia.

Nuestra tasa de complicación del 10% a menudo incluye lesiones intraoperatorias que en esta intervención casi siempre indicaba conversión, tal como ocurrió en 4 personas. La principal limitación de nuestro estudio reside en un alto número de pacientes perdidos en el seguimiento, y esto implica que nuestra tasa de supervivencia libre de enfermedad debe interpretarse con sumo cuidado. La amplia variedad de diferencias culturales de nuestra población podría explicar, al menos en parte, la pérdida de seguimiento en cualquiera de ellos. Ésta es otra razón por la que no es fácil recomendar el seguimiento como una opción terapéutica en nuestra población.

Un punto débil probable en nuestra serie es cómo se refieren las complicaciones. No consideramos la LRL como un procedimiento mórbido, y éste es nuestro argumento para realizarla. Sin embargo, a pesar del hecho de que podamos considerar que nuestros datos de complicaciones mejoran lo señalado en la literatura, nos hemos dado cuenta de que faltan más detalles en cuanto a las molestias de los pacientes y el registro de síntomas específicos durante el período perioperatorio.

Por supuesto existe bastante controversia en relación con la LRL. El trabajo de Eggener et al¹⁸ plantea de manera contundente varias cuestiones sobre el tratamiento quirúrgico para TCGNS en estadio clínico I. Este artículo oportuno debe alentar a los grupos laparoscópicos para que legitimen la LRL en cuanto a referencias de resultados sólidos en el control del cáncer y sus complicaciones. Nielsen et al pre-

sentaron un estudio retrospectivo multiinstitucional de 120 pacientes con TCGNS tratados con LRL. El seguimiento medio de los pacientes con patología en estadio I (74 casos, 62%) fue de 28,5 meses y 29 meses (rango 12-108) para aquéllos con patología en estadio II (46 casos, 38%). Ningún paciente presentó recurrencia en esta serie¹⁹.

Conclusiones

La linfadenectomía retroperitoneal laparoscópica debe realizarse por cirujanos altamente especializados. Su mortalidad y seguridad oncológica deberán evaluarse prospectivamente en ensayos aleatorizados, aunque ya haya habido intentos a nivel mundial, no sólo para verificar la viabilidad de la técnica, sino también para validar de manera comprensiva sus resultados oncológicos. Hoy en día la linfadenectomía retroperitoneal laparoscópica es una opción razonable en el tratamiento de neoplasia testicular de células germinales no seminomatosa.

Conflicto de intereses

Los autores declaran no tener ningún conflicto de intereses.

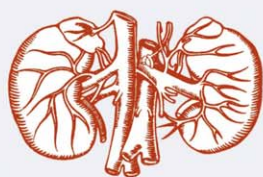Agradecimientos

Nos gustaría dar las gracias a la Sra. Margarita Barrueto Naranjo y al Sr. Mauricio Mejías por su valiosa crítica de edición y apoyo.

Bibliografía

1. Donohue JP, Thornhill JA, Foster RS, Rowland RG, Bihler R. Primary retroperitoneal lymph node dissection in clinical stage A non-seminomatous germ cell testis cancer: review of the Indiana University experience 1965-1989. *Br J Urol.* 1993;71:326-35.
2. Yoon GH, Stein JP, Skinner DG. Retroperitoneal lymph node dissection in the treatment of low-stage nonseminomatous germ cell tumors of the testicle: an update. *Urol Oncol.* 2005;23:168-77.
3. Carver BS, Sheinfeld J. The current status of laparoscopic retroperitoneal lymph node dissection for non-seminomatous germ-cell tumors. *Nat Clin Pract Urol.* 2005;2:330-5.
4. Albqami N, Janetschek G. Laparoscopic retroperitoneal lymph-node dissection in the management of clinical stage I and II testicular cancer. *J Endourol.* 2005;19:683-92.
5. Nelson JB, Chen RN, Bishoff JT, Oh WK, Kantoff PW, Donehower RC, Kavoussi LR. Laparoscopic retroperitoneal lymph node dissection for clinical stage I nonseminomatous germ cell tumors. *Urology.* 1999;54:1064-7.
6. Bhayani SB, Ong A, Oh WK, Kantoff PW, Kavoussi LR. Laparoscopic retroperitoneal lymph node dissection for clinical stage I nonseminomatous germ cell testicular cancer: a long-term update. *Urology.* 2003;62:324-7.
7. Donohue JP, Zachary JM, Maynard SM. Distribution of retroperitoneal lymph node metastases in non-seminomatous testicular cancer. *J Urol.* 1982;128:315-20.
8. Weissbach L, Boedefeld EA. Localization of solitary and multiple metastases in stage II nonseminomatous testis tumor as basis for a modified staging lymph node dissection in stage I. *J Urol.* 1987;138:77-82.

9. Hörtl L, Peschel R, Knapp R, Janetschek G, Steiner H, Hittmair A, Rogatsch H, Bartsch G, Hobisch A. Primary lymphatic metastatic spread in testicular cancer occurs ventral to the lumbar vessels. *Urology*. 2002;59:114–8.
10. Chang SS, Mohseni HF, Leon A, Sheinfeld J. Paracolic recurrence: The importance of wide excision of the spermatic cord at retroperitoneal lymph node dissection. *J Urol*. 2002;167:94–6.
11. Beck SD, Cheng L, Bihrl R, Donohue JP, Foster RS. Does the presence of extranodal extension in pathological stage B1 nonseminomatous germ cell tumor necessitate adjuvant chemotherapy? *J Urol*. 2007;177:944–6.
12. Richie JP. Clinical stage I testicular cancer: the role of modified retroperitoneal lymphadenectomy. *J Urol*. 1990;144:1160–3.
13. Janetschek G, Peschel R, Hobisch A, Bartsch G. Laparoscopic retroperitoneal lymph node dissection. *J Endourol*. 2001;15:449–53.
14. Albqami N, Janetschek G. Laparoscopic retroperitoneal lymph node dissection in the management of clinical stage I and II testicular cancer. *J Endourol*. 2005;19:683–92.
15. Poulakis V, Skriapas K, de Vries R, Dillenburger W, Ferakis N, Witzsch U, Becht E. Quality of life after laparoscopic and open retroperitoneal lymph node dissection in clinical Stage I nonseminomatous germ cell tumor: a comparison study. *Urology*. 2006;68:154–60.
16. Abdel-Aziz KF, Anderson JK, Svatek R, Margulis V, Sagalowsky AI, Cadeddu JA. Laparoscopic and open retroperitoneal lymph node dissection for clinical stage I nonseminomatous germ-cell testis tumors. *J Endourol*. 2006;20:627–31.
17. Bhayani S, Allaf M, Kavoussi L. Laparoscopic RPLND for clinical stage I nonseminomatous germ cell testicular cancer: current status. *Urol Oncol*. 2004;22:145–8.
18. Eggener SE, Carver BS, Sharp DS, Motzer RJ, Bosl GJ, Sheinfeld J. Incidence of disease outside modified retroperitoneal lymph node dissection templates in clinical stage I or IIA nonseminomatous germ cell testicular cancer. *J Urol*. 2007;177:937–42.
19. Nielsen ME, Lima G, Schaeffer EM, Porter J, Cadeddu JA, Tuerk I, Kavoussi LR. Oncologic efficacy of laparoscopic RPLND in treatment of clinical stage I nonseminomatous germ cell testicular cancer. *Urology*. 2007;70:1168–72.



PROGRAMA FORMATIVO DE ACTAS UROLÓGICAS EDICIÓN 2011



La Oficina de Formación Continuada de la Asociación Española de Urología lleva a cabo un programa educativo a través de Actas Urológicas Españolas en el que participan urólogos miembros de la AEU y la CAU. Esta actividad ha sido acreditada por la SEAFORMEC y, en virtud de los acuerdos establecidos por esta Entidad, los créditos concedidos son a su vez avalados por la EACCME (European Accreditation Council for Continuing Medical Education) y la AMA (American Medical Association) en categoría 1.

A propósito de varios artículos publicados en cada número de Actas Urológicas Españolas se establece un examen basado en 5 preguntas por número de diferentes artículos identificados como lecturas recomendadas. Sólo una de cada 5 respuestas será válida. La WEB del programa es <http://www.aeu.es/pfaue2011/>

El cuestionario se completa y envía on-line. El número de aciertos para conseguir los créditos deberá ser el 100%. De esta forma se consiguen 0.4 créditos por número; es decir, 4 al año que equivalen a 20 horas lectivas. El Programa no tiene ningún coste para los participantes.



Actividad acreditada en base a la encomienda de gestión concedida por los Ministerios de Sanidad y Política Social y Ministerio de Educación al Consejo General de Colegios Oficiales de Médicos (Resolución de 22 de marzo de 2002, BOE Num. 81 de 4 de abril de 2002) con **4 CRÉDITOS**, equivalentes a **20 horas lectivas**

