



**UNIVERSIDAD DE CHILE**  
FACULTAD DE CIENCIAS VETERINARIAS Y PECUARIAS  
ESCUELA DE CIENCIAS VETERINARIAS



**“HOMOLOGACIÓN DE LARINGE DE CERDO CON LARINGE HUMANA  
PARA USO EN PRÁCTICAS QUIRÚRGICAS”**


**MINERVA ANDREA FLÁNEGA PALMA**

Memoria para optar al Título  
Profesional de Médico Veterinario  
Departamento de Ciencias Clínicas

**PROFESOR GUÍA: Dra. Estefanía Flores Pavez**

**SANTIAGO-CHILE**

**2006**



**UNIVERSIDAD DE CHILE**  
FACULTAD DE CIENCIAS VETERINARIAS Y PECUARIAS  
ESCUELA DE CIENCIAS VETERINARIAS



**“HOMOLOGACIÓN DE LARINGE DE CERDO CON LARINGE HUMANA  
PARA USO EN PRÁCTICAS QUIRÚRGICAS”**

**MINERVA ANDREA FLÁNEGA PALMA**

Memoria para optar al Título  
Profesional de Médico Veterinario  
Departamento de Ciencias Clínicas

**PROFESOR GUÍA: Dra. Estefanía Flores Pavez**

SANTIAGO-CHILE

2006



**UNIVERSIDAD DE CHILE**  
**FACULTAD DE CIENCIAS VETERINARIAS Y PECUARIAS**  
**ESCUELA DE CIENCIAS VETERINARIAS**



**“HOMOLOGACIÓN DE LARINGE DE CERDO CON LARINGE HUMANA  
PARA USO EN PRÁCTICAS QUIRÚRGICAS”**

**MINERVA ANDREA FLÁNEGA PALMA**

NOTA FINAL: .....

		NOTA	FIRMA
Profesor guía:	Dra. Estefanía Flores Pavez.	.....	.....
Profesor consejero:	Dr. Luis Adaro Aravena.	.....	.....
Profesor consejero:	Dr. Gino Cattaneo Univaso.	.....	.....

SANTIAGO-CHILE

2006



**UNIVERSIDAD DE CHILE**  
FACULTAD DE CIENCIAS VETERINARIAS Y PECUARIAS  
ESCUELA DE CIENCIAS VETERINARIAS



**“HOMOLOGACIÓN DE LARINGE DE CERDO CON LARINGE HUMANA  
PARA USO EN PRÁCTICAS QUIRÚRGICAS”**

**MINERVA ANDREA FLÁNEGA PALMA**

Profesor guía : Dra. Estefanía Flores Pavez.

Profesor consejero : Dr. Luis Adaro Aravena.

Profesor consejero : Dr. Gino Cattaneo Univaso.

Profesor asesor de tesis: Dra. Beatriz Rico Pareja.

**SANTIAGO-CHILE**

**2006**

## RESUMEN.

La forma de comunicación más importante entre personas es la voz, siendo la laringe el órgano fundamental que la emite. La voz y sus patologías, tienen en los pliegues vocales el centro de atención, desde el punto de vista clínico y de la cirugía. Estas técnicas quirúrgicas reciben el nombre de fonocirugía. Para realizar ensayos de estas técnicas es necesario establecer un modelo animal experimental, para esto es necesario realizar disección de la estructura anatómica de la especie a establecer como modelo, en este caso la laringe de cerdo, y luego compararla con la del humano. El objetivo de este estudio es describir la morfología de la laringe del cerdo para homologarla con la humana, y constituir un modelo para aplicación quirúrgica experimental.

Se utilizaron 10 laringes de cerdo, conservadas en frío; material de disección y registro de parámetros anatómicos de laringes de humanos (Adaro *et al.*, 2004). Las laringes se conservaron a una temperatura de -20°C hasta el momento de realizar la disección para el estudio anatómico.

En el cerdo se describen:

Músculos extrínsecos: Tirohioideo, Esternotiroideo e Hioepiglótico

Músculos intrínsecos: Cricotiroideo, Cricoartenoideo dorsal y lapetral, Tiroaritenideo, ritenoideos transversos.

Cartílagos: Epiglotis, Tiroides, Aritenoideos, Corniculado y Cricoides.

La cavidad laringea se divide en tres zonas: supraglótica, glótica y subglótica

De acuerdo a los hallazgos encontrados la laringe de cerdo puede ser utilizada como modelo para prácticas fonoquirúrgicas, al observar similitudes en las principales estructuras anatómicas importantes para realizarlas.

## SUMMARY.

The most important way of communication between people is the voice. Being the larynx the fundamental organ that produces it. The voice and their pathologies have in the vocal folds the attention centre, from the clinical and surgery point of view. The surgical techniques receive the name of phonosurgery. For realizing practices of the techniques it's necessary to establish an experimental animal model, it's necessary to do the anatomical structures dissection in the type of animal that has been established as model. In this case the swine larynx, and then compare it with the human larynx. This study has the object of describing the swine larynx for accredit with the human and be used for experimental surgery.

10 swine larynx were used, that were congealed in -20°C temperature, until they were dissected for the anatomical study.

In the swine are described:

Extrinsic muscle: hyoepiglottic, thyrohyoid and esternothyroid.

Intrinsic muscles: lateral and dorsal cricoarytenoid, cricothyroid, thyroarytenoid and tranverse arytenoids.

Cartilages: epiglottis, thyroid, corniculate and cricoid.

The cavity of the larynx is divides into three compartments: supraglottic, glottic and subglottic.

The swine larynx can be used as model of phonosurgery practices, because of the similarity of the principal anatomical structures.

## INTRODUCCIÓN

La voz es la principal forma de comunicación entre los seres humanos. Hoy en día cada vez existen más personas que dependen de su voz para trabajar, como son los cantantes, políticos, oradores y aquellas que ejercen distintos puestos de liderazgo.

La laringe es el órgano fundamental emisor de la voz, debido a que se produce por el paso de la columna de aire a través de ésta, haciendo vibrar las cuerdas vocales. Es por esto que las cuerdas vocales son consideradas “divas” en el ambiente de la otorrinolaringología.

La voz y sus patologías, tienen en los pliegues vocales el centro de atención, desde el punto de vista clínico y de la cirugía. Los conceptos de fonocirugía, y las clasificaciones de las intervenciones que es posible realizar sobre el esqueleto laríngeo, están ya bien establecidas.

Para poder ensayar y desarrollar habilidades en las técnicas de fonocirugía es necesario constituir un modelo experimental basado en una especie que cumpla con características anatómicas similares. El trabajo de disección en laringe de la especie que interesa constituir como modelo experimental, esta destinado a revisar aspectos anatómicos específicos para el desarrollo de las técnicas de aplicación en el ser humano, o en otras especies. El cerdo es una especie ampliamente usada en cirugía experimental torácica y abdominal con fines de proyección al ser humano, pero con relación a la cirugía laríngea no ha sido explorada la conveniencia de su uso. Este hecho es lo que ha motivado la realización de un estudio destinado a homologar la morfología de la laringe del cerdo y la humana, con fines de aplicación quirúrgica experimental.

## **REVISIÓN BIBLIOGRÁFICA**

La laringe establece la conexión entre la faringe y el árbol traqueobronquial (Dyce *et al*, 1998). Consiste de un número de cartílagos, articulados entre ellos y conectados por tejido muscular, fibroso y elástico. Su parte superior está conectada con el hueso hioides y su parte inferior con la tráquea (Boyd *et al*, 1956). La laringe regula la entrada y salida del aire, la penetración de cuerpos extraños y es fundamental para la producción de sonidos diversos y en el ser humano la voz; este último papel debido a la presencia de dos láminas elásticas llamados pliegues vocales (cuerdas vocales), que son susceptibles de vibrar bajo la acción de la columna de aire espirado y luego transmiten las vibraciones a esta columna de aire, constituyendo la voz (Testut, 1965).

La laringe está compuesta por seis tipos de cartílagos. Tres de ellos son simples: Tiroides, Cricoides y Epiglótico; y tres dobles: Aritenoides, Corniculado y Cuneiforme (Dyce *et al*, 1998).

Las articulaciones de la laringe se pueden dividir en extrínsecas e intrínsecas. Las extrínsecas comprenden la unión del cartílago tiroides con el hueso hioides y la unión del cricoides con la tráquea. Las intrínsecas son aquellas que unen los distintos cartílagos de la laringe. Las articulaciones, tanto intrínsecas como extrínsecas comprenden ligamentos y membranas (Testut, 1965).

Los movimientos de la laringe se deben a la musculatura que presenta, la cual se divide en extrínseca e intrínseca. Los músculos extrínsecos, presentan una inserción en la laringe y la otra en las partes vecinas, dándole movimientos de conjunto a la laringe. Estos músculos son el Esternotiroideo, el Tirohioideo, el Hioepiglótico y el Constrictor Inferior de la Faringe. Los músculos intrínsecos presentan sus dos extremidades insertas



en la laringe. Estos músculos son el Cricotiroideo, el Cricoaritenideo Dorsal, el Cricoaritenideo Lateral, el Tiroaritenideo y el Aritenoepiglótico (Testut, 1965).

La cavidad de la laringe presenta una porción estrechada en su parte media que se denomina glotis y divide la cavidad de la laringe en tres zonas: supra-glótica, glótica y sub-glótica. De estas tres zonas la más importante es la glótica, porque en ella se encuentran los pliegues vocales (cuerdas vocales) (Testut, 1965).

### **ANATOMÍA DESCRIPTIVA DE LA LARINGE DE CERDO.**

Se ubica desde la base del hueso occipital hasta la cuarta o quinta vértebra cervical. Se relaciona ventralmente con el músculo esternohioideo y la parte ventral del músculo esternotiroideo; lateralmente con la parte dorsal de los músculos esternotiroideo, esternocéfálico y omohioideo, la vena linguofacial y la glándula mandibular, y dorsalmente con la faringe y primera parte del esófago (Sisson y Grossman, 1996).

#### **❖ Cartílagos.**

- **Cartílago Cricoides:** es único y tiene forma de anillo, grueso y comprimido lateralmente. Se ubica rostral al anillo proximal de la tráquea.

La placa dorsal se llama lámina, es larga y estrecha y en su superficie dorsal presenta una cresta media para inserción del músculo cricoaritenideo dorsal. A cada lado del borde rostral presenta una carilla convexa para articulación con el cartílago aritenoides del lado correspondiente. Cerca del borde caudal, a cada lado de la superficie dorsal presenta una carilla cóncava para articulación con el cartílago tiroides.

El arco es estrecho e inclinado caudoventralmente. Su borde rostral tiene forma sigmoide. El borde caudal es más recto y ventralmente presenta una proyección puntiaguda (Sisson y Grossman, 1996).

- **Cartílago Tiroides:** es impar, tiene un cuerpo ventral y dos láminas laterales.

Las láminas son anchas e irregulares, siendo más altas en su parte caudal. El ángulo caudodorsal es prolongado formando un cuerno caudal ancho y corto que articula con el cartílago cricoides. No presenta cuerno rostral. En la superficie lateral existe una cresta baja, llamada línea oblicua, que se extiende rostralmente cerca del límite dorsal del borde caudal (Sisson y Grossman, 1996).

El cuerpo es largo y engrosado ventralmente, formando la prominencia laríngea. Su borde rostral es convexo y su borde caudal presenta una proyección cónica media.

El cuerpo asienta rostral al arco del cartílago cricoides y cubre una gran parte del suelo de la laringe. Las láminas flanquean los cartílagos aritenoides y forman gran parte de la pared lateral laríngea (Sisson y Grossman, 1996).

- **Cartílago Aritenoides:** son pares, asientan rostralmente a la lámina del cartílago cricoides y están flanqueados por las partes dorsales de las láminas del cartílago tiroides. Tienen forma de pirámide de tres lados con el vértice hacia rostral y la base hacia caudal.

La superficie dorsal es cóncava y está separada de la superficie lateral por una cresta prominente, que en su parte caudal forma la apófisis muscular. La superficie medial del cartílago es plana y su borde ventral cóncavo. El ángulo formado entre el borde ventral y la base se conoce como apófisis vocal. El ángulo formado entre el borde dorsomedial y la base se extiende formando una proyección media. Cuando se encuentra *in situ*, las proyecciones medianas asientan muy cercanas una de la otra, con

un pequeño cartílago accesorio, llamado cartílago interaritenoso. Medialmente, la parte caudodorsal de la base presenta una pequeña carilla cóncava para la articulación con el cartílago cricoides. En el vértice tiene unido un cartílago de proyección corniculado (Sisson y Grossman, 1996).

- **Cartílago Corniculado:** es par. Están unidos con los ápices de los cartílagos aritenoides y se proyectan dorsomedialmente. Presentan dos partes distintas: una dorsal, de forma cónica, y otra parte lateral que es muy elevada. El vértice de la parte dorsal está unido con su homónimo contralateral (Sisson y Grossman, 1996).

- **Cartílago Epiglótico:** es impar. Se sitúa rostradorsalmente al borde rostral del cuerpo del cartílago tiroideos. Posee forma elíptica con sus bordes girados hacia arriba. La superficie lingual es cóncava en toda su longitud y convexa de un lado a otro. La superficie laríngea es convexa en su longitud y cóncava en su amplitud. La base es ancha y está arqueada rostralmente proyectándose al hueso basihioideos y presenta una proyección media que son los pecíolos o tallos (Sisson y Grossman, 1996).

#### ❖ **Articulaciones, ligamentos y membranas.**

- **Articulación Cricotiroidea:** es móvil; está formada por la carilla en el cuerno caudal del cartílago tiroideos y la superficie articular tiroidea del cartílago cricoides. Su principal movimiento es el de rotación del cartílago tiroideos alrededor del eje horizontal de la articulación (Sisson y Grossman, 1996).

- **Ligamento Cricotiroideo:** es elástico. Conecta el borde rostral del arco del cartílago cricoides con los bordes caudales de las láminas y el cuerpo del cartílago tiroideos. Ventralmente recibe el nombre de membrana cricotiroidea en el espacio existente entre los cartílagos. El ligamento se extiende rostralmente por la superficie dorsal del cuerpo del cartílago tiroideos terminando cerca del borde rostral. Existen fibras

elásticas que derivan de la parte más interna del ligamento y se extienden dentro de la mucosa laríngea (Sisson y Grossman, 1996).

- **Articulación Cricoaritenoidea:** es móvil. Formada por la superficie articular del cartílago aritenoides y la superficie articular aritenoidea del cartílago cricoides. Sus movimientos principales son dorsoventral y un deslizamiento del cartílago aritenoides sobre el cartílago cricoides, así como rotación del cartílago aritenoides alrededor del eje perpendicular de la articulación (Sisson y Grossman, 1996).

- **Ligamento Cricoaritenoideo:** es una banda fibrosa débil que cruza la superficie ventromedial de la articulación cricoaritenoidea. Está unida a la superficie media del cartílago cricoides, junto a las superficies articulares aritenoideas, y superficie medial del cartílago aritenoides, ventral a la superficie articular (Sisson y Grossman, 1996).

- **Articulación Aritenocorniculada:** es cartilaginosa. Se forma entre el vértice del cartílago aritenoides y el cartílago corniculado (Sisson y Grossman, 1996).

- **Articulación Tirohioidea:** representada por la sindesmosis tirohioidea. El hueso tirohioides se asienta sobre la parte lateral de la lámina del cartílago tiroides, siendo sujeto por tejido conectivo (Sisson y Grossman, 1996).

- **Membrana Tirohioidea:** es elástica, se extiende desde el borde rostral de la lámina y el cuerpo del cartílago tiroides hasta los huesos basihioides y tirohioides. El hueso tirohioides y las láminas del cartílago tiroides se unen por tejido conectivo, formando la sindesmosis tirohioidea (Sisson y Grossman, 1996).

- **Ligamento Cricotraqueal:** es elástico y conecta el borde caudal del cartílago cricoides con el borde craneal del primer anillo de la tráquea (Sisson y Grossman, 1996).

- **Ligamento Aritenoideo Transverso:** es una banda fibrosa que se extiende entre los ángulos dorsomediales de los cartílagos aritenoides. Dentro de este ligamento se encuentra el cartílago interaritenoideo (Sisson y Grossman, 1996).

- **Ligamento tiroepiglótico:** es una banda ancha de fibras elásticas que une el borde rostral del cuerpo y las partes ventrales de las láminas del cartílago tiroides a la base del cartílago epiglótico (Sisson y Grossman, 1996).

- **Ligamento hioepiglótico:** está formado por dos partes. La parte media es corta, gruesa, inelástica y conecta la parte dorsal de la superficie rostral del cartílago epiglótico con el hueso basihioides. Las partes laterales son elásticas y conectan las porciones ventrales del cartílago epiglótico con el hueso tirohioides (Sisson y Grossman, 1996).

- **Ligamentos vocales:** son pares y elásticos. A cada lado existe un ligamento que va desde la apófisis vocal del cartílago aritenoides hasta el borde caudal del cuerpo del cartílago tiroides, de ahí irradia hacia el ligamento cricotiroideo. Sus fibras pasan en dirección ventrocaudal y están hendidas longitudinalmente en dos bandas, rostral y caudal (Sisson y Grossman, 1996).

- **Ligamentos Vestibulares:** son bandas fibrosas, pares y cortas. A cada lado se extiende un ligamento desde la parte basal de la superficie caudal del cartílago epiglótico hasta la superficie lateral del cartílago corniculado o aritenoides (Sisson y Grossman, 1996).

En la zona existente entre los ligamentos vestibular y vocal hay una banda ancha de fibras en abanico que van desde el borde ventral del cartílago aritenoides y llegan a la parte más interna de la lámina del cartílago tiroides (Sisson y Grossman, 1996).

❖ **Músculos.**

• Músculos Extrínsecos.

- **Músculo Tirohioideo:** es par, está unido a cada lado de la superficie lateral de la lámina del cartílago tiroides y rostralmente al esternotiroideo y al hueso tirohioides. Su acción es llevar la laringe rostralmente cuando el hueso hioides está fijo, y cuando el hueso hioides no está fijo, actúa junto con el esternotiroideo, omohioideo y esternohioideo para llevar el hueso hioides y la raíz de la lengua hacia caudal (Sisson y Grossman, 1996).

- **Músculo Hioepiglótico:** unido a la superficie rostral, cerca de la base, del cartílago epiglótico y al hueso basihioides. Su acción es aproximar el hueso basihioides a la epiglotis (Sisson y Grossman, 1996).

- **Músculo Esternotiroideo:** es par. Se origina en el manubrio del esternón. Tiene dos partes: la primera está unida a la superficie lateral de la lámina del cartílago tiroides, caudal a la unión del músculo tirohioideo, y la parte ventral está unida al borde rostral de la lámina del cartílago tiroides. Su acción es dirigir la laringe caudalmente (Sisson y Grossman, 1996).

• Músculos Intrínsecos.

- **Músculo Cricotiroideo:** es par. Se origina en la eminencia lateral y borde caudal del arco del cartílago cricoides y se inserta en el borde caudal de la superficie lateral de la lámina tiroidea por dentro del cuerno caudal del cartílago tiroides. Su acción es tensar los ligamentos vocales para aproximar las partes ventrales de los cartílagos tiroides y cricoides, a la vez que aumentan el diámetro dorsoventral de la glotis, también efectúa la aducción de los pliegues vocales. Los músculos cricotiroideos

están en contracción tónica durante la respiración, manteniendo la glotis abierta. Se contraen activamente durante la fonación y se relajan durante la deglución (Sisson y Grossman, 1996).

- **Músculo Cricoaritenoso Dorsal:** es par, se origina en la superficie dorsal del borde caudal y cresta media de la lámina del cartílago cricoideo; discurre rostralmente para insertarse en el proceso muscular y área adyacente del cartílago aritenoso. Su acción es delimitar los procesos musculares de los cartílagos aritenosos, tanto dorsal como caudalmente. También rotar los cartílagos aritenosos lateralmente, aumentando la distancia entre el cuerpo del cartílago tiroideo y los procesos vocales, dando como resultado que los ligamentos vocales y sus pliegues aumentan de longitud, se tensan y abducen, de forma que se abre la hendidura glótica (rima glottidis) (Sisson y Grossman, 1996).

- **Músculo Cricoaritenoso Lateral:** es par. Su origen está en el borde rostral de la porción lateral del arco del cartílago cricoideo, continúa dorsalmente hasta su inserción a los lados del proceso muscular del cartílago aritenoso. Su acción es delimitar el proceso muscular de los cartílagos aritenosos, dando como resultado que se mueven los procesos vocales y se estrecha la hendidura glótica (rima glottidis) (Sisson y Grossman, 1996).

- **Músculo Aritenoso Transverso:** es simple. Se origina en el engrosamiento que existe entre la superficie lateral y dorsal de la laringe y se insertan en el engrosamiento del cartílago aritenoso opuesto, cruzando la región dorsal transversalmente. Actúa como constrictor de la laringe, junto con los músculos tiroaritenoso y cricoaritenosos laterales, para delimitar los cartílagos aritenosos y aducir los pliegues vocales. Bajo contracción delimitan los márgenes dorsomediales de los cartílagos aritenosos. Su acción es el deslizamiento dorsal de los cartílagos

aritenoides sobre el cartílago cricoides y la abducción de los procesos vocales con una amplitud concomitante con la de la hendidura glótica (rima glottidis) (Sisson y Grossman, 1996).

- **Músculo Tiroaritenoso:** es par. Se origina en la superficie dorsal del cuerpo y partes adyacentes de la lámina del cartílago tiroideo; las fibras van en dirección dorsal y se insertan en la superficie lateral y la apófisis (proceso) muscular del cartílago aritenoides. La parte caudal se relaciona con la porción lateral del ligamento vocal, formando la base del pliegue vocal. El ventrículo lateral se asienta entre las dos partes del ligamento vocal y el sáculo laringeo está cubierto lateralmente por el músculo tiroaritenoso. Su acción es desplazar la superficie media del cartílago aritenoides hacia la línea media (aducción) y reducen la hendidura glótica (rima glottidis) (Sisson y Grossman, 1996).

#### ❖ **Cavidad.**

La cavidad de la laringe se puede dividir en tres secciones dispuestas en serie (Dyce *et al*, 1998).

El vestíbulo se ubica entre la entrada laríngea y el nivel de los pliegues vestibulares. La parte rostral de la pared de la entrada es la epiglotis, las partes laterales son los pliegues aritenoepiglóticos y la parte caudal son los vértices de los cartílagos aritenoides (Dyce *et al*, 1998). El cerdo presenta un ventrículo medio en el suelo del vestíbulo (Sisson y Grossman, 1996).

La hendidura glótica (rima glottidis) está limitada dorsalmente por las apófisis vocales y partes adyacentes de los cartílagos aritenoides, en la parte ventral por los pliegues vocales (Dyce *et al*, 1998). La parte ventral de la rima glottidis es la



intermembranosa, por estar localizada entre los pliegues vocales. La parte dorsal es conocida como intercartilaginosa, por estar localizada entre los cartílagos aritenoides (Sisson y Grossman, 1996). En las paredes laterales se ubican los ventrículos laterales (Sisson y Grossman, 1996).

La cavidad infraglótica se ubica caudal a la hendidura glótica (rima glottidis), tiene forma similar a la forma del cartílago cricoides (Dyce *et al*, 1998).

### **ANATOMÍA DESCRIPTIVA DE LA LARINGE HUMANA.**

La laringe se sitúa en la parte media y anterior del cuello, por delante de la faringe, encima de la traquearteria y por debajo del hueso hioides y de la lengua. Se corresponde con las cuatro últimas vértebras cervicales (Testut, 1965).

#### **❖ Cartílagos.**

- **Cartílago Cricoides:** se ubica en la parte inferior de la laringe. Tiene forma de anillo cuya parte posterior es más alta (Testut, 1965). Está formado por un arco, anterior y lateral, y una lámina posterior (Latarjet, 1951). La superficie exterior presenta una pequeña eminencia media en su parte anterior; lateralmente, en la unión de su parte convexa con su parte plana, presenta una faceta pequeña para la articulación con el cartílago tiroides (Testut, 1965). La lámina cricoidea presenta una cresta roma vertical y a cada lado de ella presenta dos depresiones más o menos profundas (Latarjet, 1951).

En la parte posterior del borde superior presenta, a cada lado de la línea media, una faceta elíptica, que mira hacia fuera y arriba, para la articulación del cartílago cricoides con el cartílago aritenoides (Testut, 1965).

- **Cartílago Tiroides:** ocupa la parte anterior y superior de la laringe. Está formado por dos láminas cuadriláteras, colocadas verticalmente y unidas en la línea media, formando un ángulo cuya abertura da a la columna vertebral (Testut, 1965).

La cara anterior presenta una eminencia angular en la línea media, ángulo saliente del tiroides, que constituye la nuez de Adán (Latarjet, 1951). La superficie anterolateral presenta una línea oblicua de arriba hacia abajo y de atrás hacia delante, terminada en sus extremos por los tubérculos inferior y superior (Latarjet, 1951).

El borde superior presenta tres escotaduras: una media, escotadura tiroidea; dos escotaduras laterales, una derecha y una izquierda. Los bordes posteriores se prolongan por arriba y por abajo en las astas del tiroides, superiores e inferiores. Las astas inferiores presenta una faceta articular que se une al cartílago cricoides (Testut, 1965).

- **Cartílago Aritenoides:** es par, uno derecho y uno izquierdo. Situados en la parte posterior y superior del cartílago cricoides. Tienen forma de pirámide triangular (Testut, 1965).

La base está dirigida hacia abajo, se articula con el borde superior del cartílago cricoides, para lo cual presenta una faceta articular elíptica. Presenta dos salientes que la prolongan: una anterior o interna llamada apófisis vocal que presta inserción al músculo tiroaritenosoideo (cuerda vocal inferior); y una posterior o externa denominada apófisis muscular, donde se insertan los músculos cricoaritenosoideo dorsal y lateral (Latarjet, 1951).

El vértice está dirigido hacia arriba y se inclina ligeramente hacia adentro. Se halla coronado con el cartílago corniculado (Testut, 1965).

- **Cartílago Corniculado:** es par, también se le llama cartílago de Santorini. Están situados por encima de los cartílagos aritenoides. Tienen forma de pequeño cono, cuya base está sobre el vértice de los cartílagos aritenoides (Testut, 1965).

- **Cartílago Cuneiforme o de Wrisberg:** no es constante. Es par, situado entre los repliegues aritenoepiglóticos. Presentan la forma de un pequeño cilindro. Se distinguen dos extremidades, una superior y una inferior (Testut, 1965).

- **Cartílago Epiglótico:** es un fibro-cartílago impar, situado por delante del orificio superior de la laringe. Tiene forma de una lámina delgada y de forma oval (Testut, 1965).

Presenta dos extremidades. Una superior o base, libre, con forma de semicírculo; presenta una ligera escotadura en la línea media (Testut, 1965). Una inferior o vértice que se fija en el seno del ángulo entrante del cartílago tiroideo (Latarjet, 1951).

La cara anterior es cóncava de arriba abajo, convexa transversalmente, mira hacia la base de la lengua. Su mitad superior es libre. Por debajo de la porción libre corresponde al hueso hioides y a la membrana tirohioidea (Testut, 1965). La cara posterior es convexa de arriba abajo y cóncava transversalmente. Es libre en toda su extensión. La porción media es lisa, sus partes laterales presentan numerosas depresiones (Latarjet, 1951).

Se distinguen el borde izquierdo y el derecho. Son convexos hacia fuera y dan origen a las prolongaciones faringoepiglóticas y aritenoepiglóticas (Testut, 1965).

❖ **Articulaciones, ligamentos y membranas.**

• Articulaciones Extrínsecas.

- **Unión del cartílago tiroides con el hueso hioides:** en su parte media están unidos por un ligamento en forma de membrana, llamado ligamento tirohioideo medio; en sus partes laterales por dos ligamentos en forma de cordón, llamados ligamentos tirohioideos laterales (Testut, 1965).

Ligamento tirohioideo medio: también conocido como membrana tirohioidea. Se desprende del borde superior del cartílago tiroides, pasa por detrás del hueso hioides y se inserta en el borde posterior del hueso tirohioides (Testut, 1965).

Ligamentos tirohioideos laterales: pequeños cordones fibrosos que van desde las astas mayores del tiroides al hueso tirohioides (Latarjet, 1951).

- **Unión del cartílago cricoides con la tráquea:** están unidos por una membrana fibroelástica, denominada membrana cricotraqueal, que se extiende desde el borde inferior del anillo cricoideo al borde superior del primer anillo traqueal y se halla reforzada en su parte anterior por un pequeño cordón, impar y medio, llamado ligamento cricotraqueal (Testut, 1965).

• Articulaciones Intrínsecas.

- **Unión del cartílago cricoides con el cartílago tiroides:** están unidos por la articulación cricotiroidea y por el ligamento cricotiroideo medio (Testut, 1965).

Articulación cricotiroidea: pertenece al grupo de las articulaciones planas (artrodias). Reúne las facetas articulares de los cuernos inferiores del cartílago tiroides con las facetas articulares posterolaterales del cartílago cricoides (Latarjet, 1951). Tiene una cápsula articular reforzada por los ligamentos cricotiroideos anterior y posterior,

que descienden del asta menor del cartílago tiroides a las partes correspondientes del cartílago cricoides (Testut, 1965).

Esta articulación permite movimiento de báscula del cartílago tiroides sobre el cricoides; y, también, un segundo movimiento de desplazamiento hacia adelante del cartílago tiroides que permite elongar la cuerda vocal (García-Tapia y Cobeta, 1996).

- **Unión del cartílago cricoides con los cartílagos aritenoides: articulación cricoaritenoidea.** Es una articulación plana (artrodia). Está conformada por las carillas articulares en el borde superior del cartílago cricoides y en la base del cartílago aritenoides (Testut, 1965). Las facetas son mantenidas en contacto por un ligamento capsular, reforzado por el ligamento cricoaritenoideo posterior (García-Tapia y Cobeta, 1996).

Permite movimientos de balanceo y deslizamiento de los cartílagos aritenoides sobre el cartílago cricoides permitiendo abducción y aducción del pliegue vocal para regulación precisa de la fonación. Durante la abducción, existe un movimiento de báscula que lleva la apófisis vocal hacia arriba y afuera; mientras que, en la aducción, la apófisis vocal es llevada hacia abajo y adentro (García-Tapia y Cobeta, 1996).

- **Unión de los cartílagos aritenoides con los cartílagos corniculados: articulación aritenocorniculada.** Es una articulación plana (artrodia), formada por las carilla articulares del vértice del cartílago aritenoides y del cartílago corniculado, unidas por una cápsula fibrosa (Testut, 1965).

- **Unión del cartílago epiglótico con el cartílago tiroides:** la epiglotis se une a la laringe por una lengüeta fibrosa que es continuación de su vértice, y se fija en el ángulo entrante del cartílago tiroides. Esta lengüeta recibe el nombre de ligamento tiroepiglótico (Testut, 1965).

- **Unión de los cartílagos aritenoides con el cartílago tiroides: ligamentos tiroaritenoides.** Son cuatro, dos a cada lado; se distinguen en superiores e inferiores.

Ligamentos tiroaritenoides superiores: ocupan el espesor de los pliegues vestibulares (cuerdas vocales superiores), constituyendo el esqueleto fibroso. Por su extremidad anterior se insertan en la parte superior del ángulo entrante del cartílago tiroides y su extremidad posterior se fija en la parte media de la cara antero-externa de los cartílagos aritenoides (Testut, 1965).

Ligamentos tiroaritenoides inferiores: ocupan el espesor de los pliegues vocales (cuerdas vocales inferiores). Se insertan por delante en el ángulo entrante del tiroides, su extremidad posterior se inserta en la apófisis vocal del cartílago aritenoides y una porción en el cuerpo del mismo cartílago (Testut, 1965).

- **Unión de los cartílagos aritenoides con el cartílago epiglótico: ligamentos aritenoepiglóticos.** Láminas fibrosas, anchas y delgadas, situadas en el espesor de los repliegues aritenoepiglóticos. Nacen por delante de los bordes laterales del cartílago epiglótico y terminan en la cara antero-externa de los cartílagos aritenoides (Testut, 1965).

#### ❖ **Músculos.**

- Músculos Extrínsecos.

- **Músculo Esternotiroideo:** es ancho, en forma de cinta. Se origina en la cara posterior del primer cartílago costal y en la cara posterior del manubrio del esternón, y se inserta en los dos tubérculos de la cara externa del cartílago tiroides. Su acción es bajar la laringe (Testut, 1965).

- **Músculo Tirohioideo:** es aplanado y cuadrilátero. Se origina en los dos tubérculos tiroideos, sus fibras se dirigen hacia arriba insertándose en el borde externo

de la cara inferior del hueso tirohioides (Latarjet, 1951). Su acción es subir la laringe cuando el hueso hioides está fijo, o bien, bajar el hueso hioides cuando este no está fijo por la contracción de los músculos elevadores (Testut, 1965).

- Músculos Intrínsecos.

- **Músculo Cricotiroideo:** es par, de forma triangular. Se inserta por fuera de la línea media de la cara anterior del cartílago cricoides; se dirige hacia arriba y afuera hasta fijarse en el borde inferior del cartílago tiroides, mediante un tendón (Boyd et al, 1956), tanto en la cara anterior como posterior. Las fibras más externas se fijan en las astas menores del cartílago tiroides.

Se divide en dos haces; un haz interno, casi vertical, conocido como cricotiroideo vertical, y un haz externo, oblicuo, llamado cricotiroideo oblicuo.

Su acción es tensar las cuerdas vocales, al otorgar un movimiento de báscula al cartílago tiroides, este movimiento provoca el alargamiento de la hendidura glótica (glotis) y de los pliegues vocales (Testut, 1965).

- **Músculo Cricoaritenoso Posterior:** es par, con forma de triángulo. Nace en la cara posterior de la lámina del cartílago cricoides, sus fibras se dirigen hacia arriba y afuera insertándose en la apófisis externa del cartílago aritenoides, por detrás de la inserción del músculo cricotiroideo (Latarjet, 1951).

Su acción es dilatar la hendidura glótica (glotis). Al contraerse dirige las apófisis externas de los cartílagos aritenoides hacia abajo y adentro, en cuanto las apófisis internas lo hacen hacia fuera y arriba, dando como resultado que los pliegues vocales se aparten del plano medio y se ensanchen (Testut, 1965).

- **Músculo Cricoaritenoso Lateral:** es par, con forma de un cuadrilátero irregular. Se origina en la parte postero-lateral del borde superior del cartílago cricoideo y termina en la cara antero-lateral del proceso muscular del cartílago aritenoso (Latarjet, 1951).

Son constrictores de la hendidura glótica (glotis). Al contraerse llevan hacia adelante y afuera las apófisis externas de los aritenosos, al mismo tiempo que las apófisis interna se dirigen hacia adentro, por lo tanto los pliegues vocales se acercan, estrechando la hendidura glótica (Testut, 1965).

- **Músculo Aritenoso Transverso:** es impar. Está compuesto por dos porciones:

Porción oblicua, llamada músculo aritenoso oblicuo. Se origina en la parte posterior de la apófisis externa del cartílago aritenoso y se inserta en el vértice del cartílago aritenoso del lado opuesto.

Porción transversal, denominada músculo aritenoso transverso. Nace en el borde externo de uno de los cartílagos aritenosos y se inserta en el borde externo del otro.

Este músculo es constrictor de la hendidura glótica (glotis), ya que al contraerse aproxima ambos cartílagos aritenosos entre sí, estrechando la hendidura glótica. También contribuye a estrechar el orificio superior de la laringe (Testut, 1965).

- **Músculo Tiroaritenoso:** es par. Es el músculo del pliegue vocal (verdadera cuerda vocal) (Latarjet, 1951). Por delante se inserta en los dos tercios inferiores del ángulo entrante del tiroideo y en la parte media de la membrana cricotiroidea. Se divide en dos haces, uno profundo o interno y otro superior o externo (Testut, 1965).



El haz interno ocupa el espesor del pliegue vocal, por lo que se llama haz propio de la cuerda vocal. Por su parte posterior se fija en el vértice y en los dos bordes de la apófisis vocal.

El haz externo se ubica por fuera del anterior. Se desliza entre el ala del cartílago tiroideos y la pared externa del ventrículo laríngeo, terminando en el borde externo del cartílago aritenoides.

Es constrictor de la hendidura glótica (glotis). Actúa sobre la parte externa de los cartílagos aritenoides, llevando las apófisis externas hacia delante y afuera, mientras las apófisis internas se dirigen hacia adentro, extendiendo los pliegues vocales (cuerdas vocales) y estrechando la hendidura glótica (Testut, 1965).

- **Músculo Aritenoepiglótico:** ubicado en la parte superior de los repliegues aritenoepiglóticos. Se inserta en el vértice del cartílago aritenoides y termina en el ligamento aritenoepiglótico y en los lados del cartílago epiglótico.

Este músculo provoca el estrechamiento del orificio superior de la laringe (Testut, 1965).

#### ❖ **Cavidad.**

Vista interiormente la laringe presenta una porción estrechada en su parte media por los pliegues formados por los pliegues vestibulares (falsas cuerdas vocales) arriba y los pliegues vocales (verdaderas cuerdas vocales) abajo, denominada glotis (Latarjet, 1951). Esta estrechez permite dividir la cavidad en tres zonas: una superior o supra-glótica; una zona media o glótica; una zona inferior o sub-glótica. Siendo la más importante la zona glótica porque en ella se encuentran las cuerdas vocales (Testut, 1965).

- **Zona Supra-glótica:** También recibe el nombre de vestíbulo de la laringe, se extiende desde la entrada de la laringe hasta los pliegues vestibulares (Boyd et al, 1956). Es una cavidad oval que presenta cuatro paredes.

La pared anterior está formada por la cara posterior del cartílago epiglótico. La pared posterior es constituida por los haces más elevados del músculo aritenideo transverso en la línea media, y por la parte más superior de los cartílagos aritenoides a los lados de la línea media. Las paredes laterales están formadas por los repliegues aritenoepiglóticos (Testut, 1965).

- **Zona Glótica:** Se extiende entre los pliegues vestibulares y vocales (Boyd et al, 1956). Presenta una hendidura prolongada de delante a atrás, llamada glotis. Esta hendidura está limitada por las cuerdas vocales, superiores e inferiores. Entre la cuerda vocal superior (pliegue vestibular) y la inferior (pliegue vocal) se encuentra el ventrículo de la laringe (Testut, 1965).

Los pliegues vestibulares se insertan en la parte más elevada del ángulo entrante del cartílago tiroides y se fijan en la cara anterior del cartílago aritenoides. Tienen forma de láminas aplanadas. Las cuerdas vocales (pliegues vocales) se insertan en el ángulo entrante del cartílago tiroides y se fijan en la apófisis interna (apófisis vocal) de los cartílagos aritenoides. Cada una comprende un haz del músculo tiroaritenideo. Estas cuerdas son los órganos esenciales del aparato fonatorio (Testut, 1965).

La glotis presenta dos porciones: glotis interligamentosa, y glotis intercartilaginosa. La glotis interligamentosa corresponde a las cuerdas vocales. La glotis intercartilaginosa está situada entre los cartílagos aritenoides (Testut, 1965).

Los ventrículos de la laringe son divertículos de la cavidad laringea, se encuentran entre las cuerdas vocales superiores e inferiores (Latarjet, 1951).

- **Zona Sub-glótica:** Comprende toda la porción de la cavidad laríngea que está situada por debajo de la glotis. Está formada por el cartílago cricoides y, encima de este, por la parte inferior del cartílago tiroides (Testut, 1965).

Se divide en dos partes, una inferior que es cilíndrica y corona a la traquea, y una superior con forma de embudo invertido o de una bóveda que estuviese atravesada en su cúspide por una hendidura antero-posterior, la hendidura glótica (Testut, 1965).

## **GLOSARIO.**

Existen diferencias en la nomenclatura de las estructuras anatómicas del cerdo y del humano. Para realizar la homologación es necesario aclarar:

- Pliegue vestibular: Ligamento que se encuentra entre la parte basal de la superficie caudal del cartílago epiglótico hasta la superficie lateral del cartílago corniculado o aritenoides, recubierto con la mucosa. En el humano también se le llama cuerda vocal superior o cuerda vocal falsa.

- Pliegue vocal: Corresponde al músculo tiroaritenoso recubierto con mucosa. En el humano también es conocido como cuerda vocal inferior o cuerda vocal verdadera.

- Hendidura Glótica: Porción estrechada de la cavidad laríngea, delimitada por los pliegues vestibulares arriba y los pliegues vocales abajo. También se denomina glotis y rima glottidis.

## **FONOCIRUGÍA**

El término Fonocirugía, desarrollado a principios de los años '60 por von Leden, se refiere a un conjunto de procesos quirúrgicos para mantener, restaurar o mejorar la voz humana (Zeitler *et al*, 2002). La fonocirugía se divide en microfonocirugía, cirugía sobre el esqueleto laringeo, inyección laringea y reinervación de la laringe (Zeitler y Healy, 2003). Siendo las dos primeras las técnicas más utilizadas.

La microfonocirugía, es realizada bajo anestesia general, con técnicas endoscópicas y microscopio, estas técnicas sirven específicamente para tratamiento de nódulos, pólipos, quistes, granulomas, tumores benignos, papilomatosis, y tumores malignos en estadios iniciales, también sirve para realizar cirugía reconstructiva en patología congénita, como ser sulcus y otras (Rico *et al*, 2002).

Las laringoplastías se realizan con el paciente bajo anestesia local. Consiste en modificar la posición de la cuerda vocal trabajando sobre los cartílagos tiroideos, cricoides y aritenoides (Rico *et al*, 2002).

Las técnicas de fonocirugía moderna fueron introducidas y popularizadas por Isshiki en los años '70 (Woo, 2000). Estas técnicas se dividen en aquellas que producen medialización, lateralización, acortamiento y elongación de las cuerdas vocales.

### **TÉCNICAS DE FONOCIRUGÍA.**

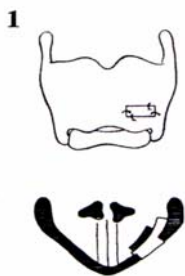
#### **❖ Laringoplastía de aproximación.**

- Tiroplastía Tipo I de Isshiki:

Es la que se realiza con mayor frecuencia (Isshiki *et al*, 1975), para medializar el pliegue vocal (Cummings *et al*, 1993).

Es un tipo de laringoplastía de medialización donde se coloca un implante entre el cartílago tiroideo y el músculo vocal para medializar la cuerda vocal (Woo, 2000).

TÉCNICA:



La cirugía se realiza bajo anestesia local (Rico *et al*, 2002).

Se marca la piel tomando como referencia el nivel de la escotadura tiroidea superior y el borde inferior del cartílago tiroideos. La incisión de la piel se realiza sobre la línea media del cartílago tiroideos, entre las dos marcas, y extendida hacia el lado de la lesión.

Los músculos prelaríngeos se rechazan hacia lateral o se seccionan sin dañar el pericondrio externo.

El pericondrio externo se abre con un colgajo de base inferior al área de marcación de la ventana, o, una incisión en “Y” que parta en el istmo y se extienda hacia los bordes superior e inferior de las alas del cartílago tiroideos.

Se abre una ventana en el cartílago, con bisturí o fresa cortante, dependiendo si el cartílago presenta o no osificación. Evitando dañar el pericondrio interno.

El pericondrio interno se separa en todo el perímetro de la ventana, creando un bolsillo para la introducción del implante.

Se medializa el pliegue vocal mediante el implante. El implante puede ser Silastic , Gore-Tex, sistema de titanio, sistema de hidroxiapatita, y otros materiales de plástico (Bielamowics, 2004). La medialización se evalúa por fibroscopía flexible mientras se realiza el procedimiento, y también se busca el tono más adecuado mientras se hace fonar al paciente.

Se sutura el pericondrio, se repone musculatura y se sutura en caso de sección de ella. Se deja drenaje entre los planos musculares, los drenajes se exteriorizan por contrabertura y se fijan a la piel. Finalmente se suturan los planos superficiales y la piel.

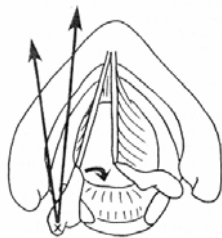
#### VENTAJAS:

- 1.- No interfiere con el mecanismo de vibración del pliegue vocal.
- 2.- Es reversible si fuera necesario.
- 3.- Permite modificar y hacer ajustes en la intervención mientras se pide al paciente que realice fonación.

- Aducción de Aritenoides.

Es una técnica complementaria a la anterior, debido a que alguna veces la tiroplastía tipo I no es exitosa en la corrección en la porción cartilaginosa (Hong *et al*, 2001). Simula la aducción fisiológica de la cuerda vocal (Isshiki, 2000). Se usa para cerrar el espacio glótico posterior.

#### TÉCNICA:



Esta técnica también se realiza bajo anestesia local.

La incisión es hacia lateral de la línea media, a la misma altura que la tiroplastía tipo I. Las separaciones se deben ampliar hacia atrás en el lado que se realizará el procedimiento, para permitir una buena exposición del borde posterior del ala tiroidea.

Se separa o secciona la musculatura prelaringea, incluyendo el músculo esternocleidomastoideo, se secciona el músculo constrictor inferior de la faringe con

electrocauterio cerca del borde posterior del cartílago tiroideos. Esto permite rotar la laringe.

El pericondrio interno se disecciona desde el borde hacia el ala tiroidea. Al mismo tiempo se rechaza el seno piriforme, cuidando de no entrar en él.

Se disloca la articulación cricotiroides. Comúnmente hay que seccionar el cuerno inferior o parte posterior del ala tiroidea. Se busca la apófisis muscular del aritenoides, disecando el tejido alrededor de la articulación sin entrar al seno piriforme. Luego de ubicada la apófisis, se pasa un punto que incluya músculo, pericondrio y cartílago. Si el cartílago está osificado, se utiliza fresa para realizar los orificios para el paso del punto. El punto se fija en la región medial del ala tiroidea, modificando la glotis y medializando el pliegue vocal, mientras se hace fonar al paciente bajo visión fibroscópica.

Se cierra por planos, evitando dejar espacios muertos y cuidando la hemostasis. Se deja drenaje.

#### VENTAJAS:

- 1.- Es eficiente.
- 2.- No agrega cuerpos extraños.
- 3.- No hay nada que presione ni que se elimine.
- 4.- Estable por largo tiempo.

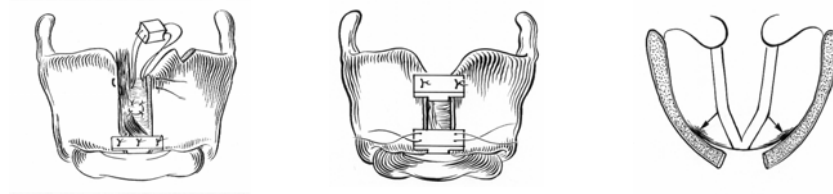
#### DESVENTAJAS:

- 1.- No es buena técnica para corregir la atrofia del pliegue vocal.
- 2.- No está indicada sola, para corregir el pliegue vocal inmóvil.
- 3.- El proceso muscular es de acceso difícil.
- 4.- Puede ser definitiva si se usan técnicas de fijación.

❖ **Laringoplastía de Expansión.**

- Tiroplastía de lateralización. Tiroplastía tipo II de Isshiki.

TÉCNICA:



Se utiliza el mismo abordaje que el descrito para las técnicas anteriores.

Se realiza incisión en “Y” en la línea media del pericondrio externo. Se incide el istmo del tiroides en forma vertical, luego se libera el pericondrio interno soltando la comisura anterior. Se inserta una o dos prótesis para mantener la separación de la línea media de unos 3-4 mm. Luego se hace fonar al paciente.

VENTAJAS:

- 1.-La lateralización se ajusta durante la cirugía.
- 2.-La recurrencia de los síntomas es poco probable.
- 3.-Un reajuste de la lateralización puede realizarse sin dificultad.
- 4.-La cirugía no destruye ninguna función motora normal del pliegue vocal.
- 5.-El procedimiento quirúrgico es simple y es poco probable tener complicaciones.

- Abducción de Aritenoides. Lateralización o Aritenoidopexia.

TÉCNICA:

Se realiza igual abordaje quirúrgico al de la aducción del aritenoides. El abordaje se realiza por transección de músculos de articulación cricoaritenoides y apertura de la cápsula articular. Se moviliza el cartílago aritenoides hacia fuera, manejándolo con



ganchos finos para evitar su fragmentación. Se identifica la apófisis vocal y se coloca un primer punto transfixiante, y un segundo punto que se coloca en el cuerpo del aritenoides. Ambos puntos se fijan en el ala del cartílago tiroides un poco abajo de la altura de la cuerda vocal, fijando el cartílago aritenoides pegado a la cara interna del cartílago tiroides.

En el procedimiento es importante mantener la mucosa del seno piriforme intacta, realizar hemostasis prolija y dejar drenaje.

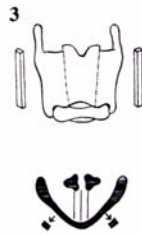#### ❖ **Laringoplastía de Relajación.**

- Tiroplastía tipo III de Isshiki.

Esta técnica propuesta por Isshiki (Isshiki *et al*, 1985), consigue realizar relajación del pliegue vocal, trabajando sobre el tercio anterior del ala del tiroides.

Otra técnica para relajar el pliegue vocal, fue propuesta por Tucker con el mismo fin, la retroposición de la comisura anterior (Tucker, 1998).

TÉCNICA:



Se realiza con anestesia local.

Se siguen los mismos pasos de abordaje al esqueleto laringeo, como los descritos en las técnicas anteriores, incluyendo las incisiones y separación del pericondrio externo.

Se realizan dos incisiones verticales, paralelas a la línea media. Se retira el fragmento sin dañar el pericondrio interno.

Para unir los fragmentos que quedan del ala tiroidea, se realizan dos o tres puntos a lo largo de la fragmentación, o se utilizan miniplacas.

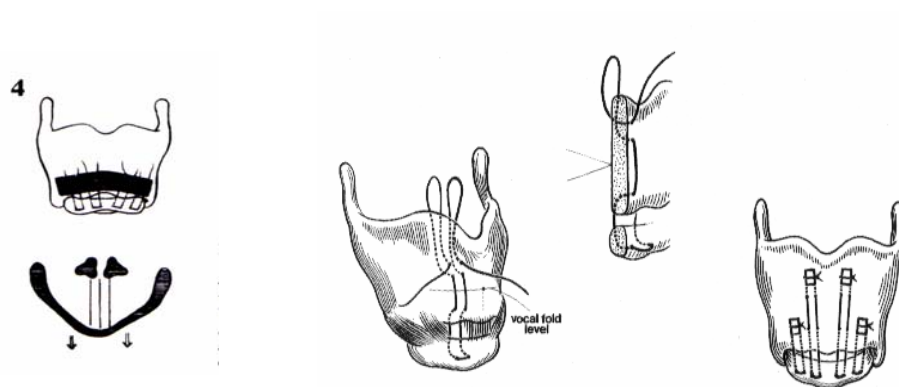
Con este procedimiento se logra acortar el ala del tiroides y, por lo tanto, la longitud de la cuerda vocal.

#### ❖ **Laringoplastía De Tensión.**

- Aproximacion Cricotiroidea. Tiroplastia Tipo IV De Isshiki

Este es un procedimiento antagónico al anterior. Su finalidad es alargar el pliegue vocal, tensándolo, produce báscula anterior del cartílago tiroides sobre el cartílago cricoides. Esta maniobra aumentaría la frecuencia fundamental y la voz se hace más aguda. En el fondo exagerar la función del músculo cricotiroideo (Rico et al, 2002).

TÉCNICA:



Se realiza la aproximación cricotiroídea anterior, con puntos en dos a cuatro sitios a lo largo del cricoides como se aprecia en los gráficos, según sea necesario para lograr el resultado deseado.

Al ajustar los puntos, se consigue elongar la cuerda vocal y producir nuevamente una voz de tono más agudo.

## **OBJETIVOS.**

### **OBJETIVO GENERAL**

Comparar la laringe humana con la laringe de cerdo como modelo para investigación de nuevas técnicas quirúrgicas y entrenamiento práctico de técnicas quirúrgicas destinadas a seres humanos.

### **OBJETIVOS ESPECÍFICOS**

1. Describir aspectos básicos y avanzados de la anatomía quirúrgica del cerdo, útiles para el fonocirujano.
2. Realizar disección en laringe de cerdo, para precisar aspectos anatómicos específicos necesarios para las técnicas quirúrgicas que con más frecuencia se realizan sobre el esqueleto laríngeo.
3. Comparación de los elementos anatómicos necesarios para los propósitos de fonocirugía en cerdo con los que corresponden en los seres humanos.

## **MATERIAL Y METODO.**

### **Material biológico:**

- Laringes de cerdo.

Se utilizaron 10 laringes de cerdos faenados a los seis meses de edad, con un peso promedio de 80 Kg.

Las laringes fueron obtenidas durante la evisceración de los órganos torácicos. Mediante corte del esternón, se retiran pulmones, corazón, tráquea, esófago, laringe, faringe y base de la lengua, realizando incisiones profundas a ambos lados de la lengua, desde la región sub-mandibular. Luego se corta el paladar blando y se desarticula el hueso hioides. Una vez extraídos los órganos, se obtiene la laringe completa seccionando en la parte proximal de la tráquea.

Las laringes fueron colocadas en bolsas individuales y se conservaron a una temperatura de – 20°C hasta su estudio posterior.

### **Material de Disección:**

- Mango y hoja de bisturí.
- Pinza Anatómica.
- Pinza Quirúrgica.
- Pinzas Hemostáticas.
- Pinzas Allis.
- Tijeras.
- Guantes de examen.

### **Material de archivo:**

- Registros de parámetros anatómicos de laringes de humanos (Adaro *et al.*, 2004).

### **Método:**

Durante todo el periodo previo a la disección, las laringes de cerdo se conservaron en frío a una temperatura de -20°C. Se descongelaron a temperatura ambiente durante 1 hora. Fueron disecadas para obtener las distintas estructuras anatómicas de interés: cartílagos, músculos, articulaciones y mucosa.

Se consignó en la ficha de registro las características correspondientes a musculatura intrínseca y extrínseca, ligamentos, cartílagos, observando y describiendo la situación de los pliegues vocales (cuerdas vocales).

Los parámetros descritos fueron:


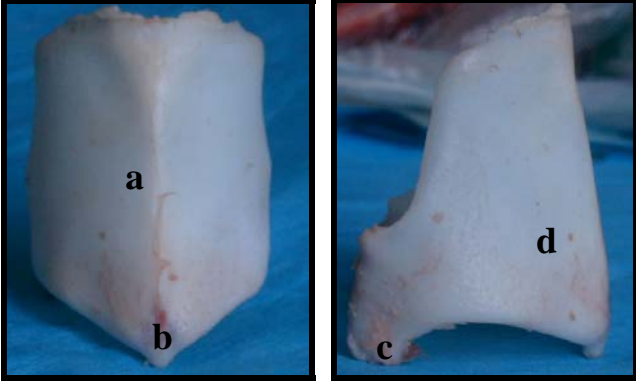
- Presencia o ausencia de músculos, su morfología e inserciones.
- Determinación de ligamentos en relación a morfología e inserciones.
- Presencia o ausencia de cartílagos y su morfología.
- Morfología y elementos que constituyen la cavidad laríngea.

Estas estructuras se compararon con los parámetros anatómicos de laringes de humano ( Adaro *et al.*, 2004) en relación a forma.

## RESULTADOS.

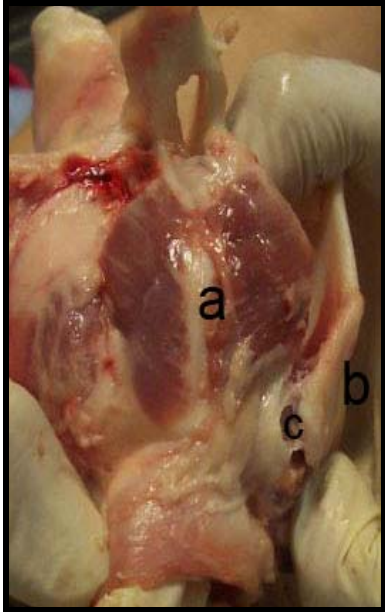
Los resultados obtenidos mediante la disección de laringes de cerdos son los siguientes:

### a.- Cartílagos.

<b>Cartílago</b>	<b>Cerdo</b>
Epiglotis	<p>Impar. Forma elíptica con sus extremos aguzados. Base ancha</p> 
Tiroides	<p>Único. Forma de escudo. En la superficie lateral se encuentra una cresta llamada línea oblicua, en su borde posterior presenta prolongaciones llamadas cuernos inferiores. El cuerpo es alargado y forma la prominencia laringea, su borde caudal presenta una proyección cónica.</p>  <ul style="list-style-type: none"><li>a. Prominencia laringea.</li><li>b. Proyección del borde caudal.</li><li>c. Cuernos caudales.</li><li>d. Línea oblicua.</li></ul>

Cricoides	<p>Es único. Forma de anillo, cuya lámina se ubica en la zona dorsal, donde presenta una cresta media. En el borde presenta una carilla para articulación con el cartílago aritenoides, y cerca del borde caudal una carilla para articulación con el cartílago tiroides.</p> <div data-bbox="778 562 1321 965" data-label="Image"> </div> <ul style="list-style-type: none"> <li>a. Cresta media.</li> <li>b. Carilla articulación cartílago aritenoides.</li> <li>c. Carilla articulación cartílago tiroides.</li> </ul>
Aritenoides	<p>Par. Forma de pirámide de tres lados, cuya base se dirige hacia abajo. Están unidos por el cartílago interaritenoides. La superficie dorsal y la lateral están separadas por una cresta que en su extremidad posterior forma la apófisis muscular. La apófisis vocal se encuentra en el ángulo formado por el borde ventral y la base.</p>
Corniculado	<p>Par. Presenta dos partes: una dorsal, con forma de cono, y una lateral. Las partes dorsales de cada uno están unidas entre sí.</p>

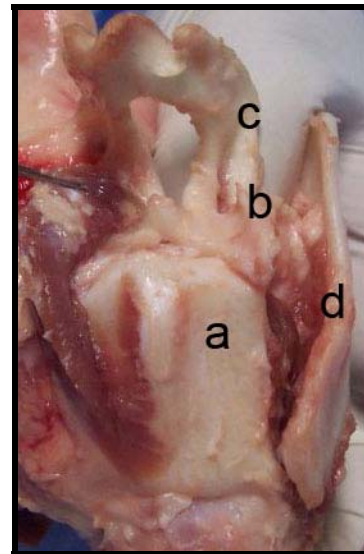
**b.- Articulaciones.**

Articulación	Cerdo
Cricotiroidea	<p data-bbox="831 344 1437 815">Formada por la carilla en el cuerno caudal del cartílago tiroides y la superficie articular tiroidea del cartílago cricoides, unidas por el ligamento cricotiroideo que es una banda elástica. Permite la rotación del cartílago tiroides alrededor del eje horizontal de la articulación.</p>  <p data-bbox="959 1505 1334 1688">a. Cartílago cricoides. b. Cartílago tiroides. c. Ligamento cricotiroideo.</p>




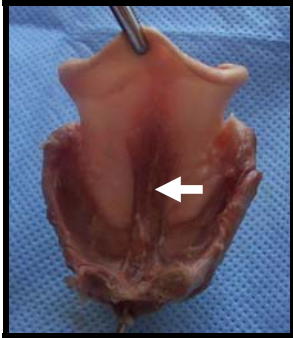
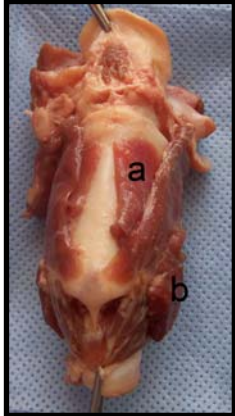
Cricoaritenoidea

Formada por la superficie articular del cartílago aritenoides y la superficie articular aritenoidea del cartílago cricoides, unidas por el ligamento cricoartitenoideo que es una banda fibrosa débil. Permite el deslizamiento del cartílago aritenoides sobre el cartílago cricoides y la rotación del cartílago aritenoides alrededor del eje perpendicular de la articulación.




- a. Cartílago cricoides.
- b. Cartílago aritenoides.
- c. Cartílago corniculado.
- d. Cartílago tiroides.

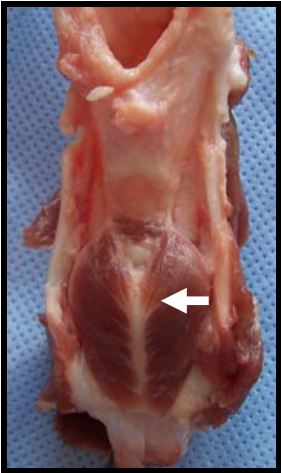
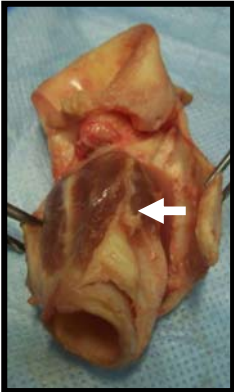
**c.- Musculatura Extrínseca.**

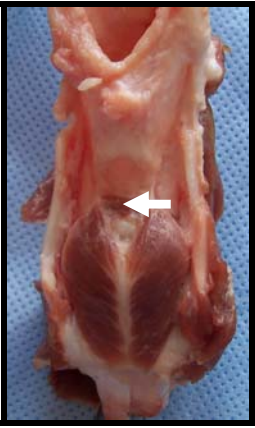
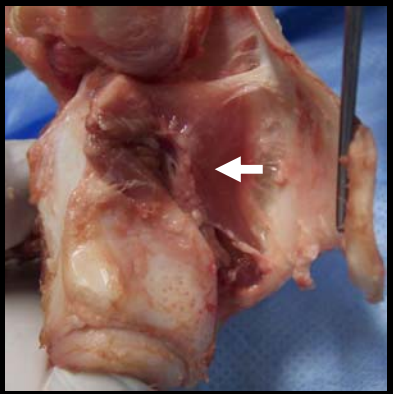
Músculo	Inserciones	Función
<p>Músculo Tirohioideo</p> 	<p>-Superficie lateral de la lámina del cartílago tiroides.</p> <p>-Hueso tirohioides</p>	<p>Llevar la laringe rostralmente</p>
<p>Músculo Hioepiglótico</p> 	<p>-Superficie rostral de epiglottis.</p> <p>-Hueso basihioides</p>	<p>Aproximar el hueso basihioides a la epiglottis.</p>
<p>Músculo Esternotiroideo</p> <p>a.- Parte ventral.</p> <p>b.- Parte dorsal</p> 	<p>-Manubrio del esternón.</p> <p>-Parte dorsal: superficie lateral de la lámina del tiroides. Parte ventral: borde rostral de la lámina del tiroides.</p>	<p>Dirigir la laringe caudalmente</p>

<p>Músculo Constrictor Inferior de la Faringe</p>	<p>-Línea oblicua del Tiroides.</p>	<p>Regula diámetro inferior de la faringe.</p>
		

**d.- Musculatura Intrínseca.**

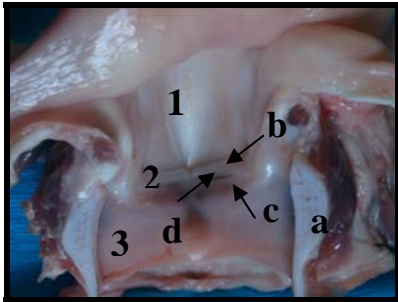
Músculo	Inserciones	Función
<p>Músculo Cricotiroideo</p> 	<ul style="list-style-type: none"> <li>- Eminencia lateral y borde caudal del arco del cricoides.</li> <li>- Borde caudal de la superficie lateral de la lámina tiroidea.</li> </ul>	<p>Aducción de los pliegues vocales.</p>

<p>Músculo Cricoaritenoideo dorsal</p> 	<ul style="list-style-type: none"> <li>- Superficie dorsal del borde caudal y cresta media de la lámina del cricoides.</li> <li>- Proceso muscular del aritenoides.</li> </ul>	<p>Tensan y abducen los ligamentos vocales y sus cuerdas aumentan de longitud.</p> <p>Abre la hendidura glótica (rima glottidis).</p>
<p>Músculo Cricoaritenoideo lateral</p> 	<ul style="list-style-type: none"> <li>- Borde rostral del arco del cricoides.</li> <li>- Proceso muscular del aritenoides.</li> </ul>	<p>Estrecha la hendidura glótica (rima glottidis)</p>

<p>Músculo Aritenoideo</p> <p>Transverso</p> 	<p>Engrosamiento existente entre la superficie lateral y dorsal de ambos aritenoides</p>	<p>Abducción de los procesos vocales.</p> <p>Amplia la hendidura glótica (rima glottidis)</p>
<p>Músculo tiroaritenoides</p> 	<ul style="list-style-type: none"> <li>- Superficie dorsal del cuerpo del tiroides</li> <li>- Proceso muscular del aritenoides</li> </ul>	<p>Aducción aritenoides, reducen la hendidura glótica (rima glottidis)</p>

**e.- Conformación interna.**


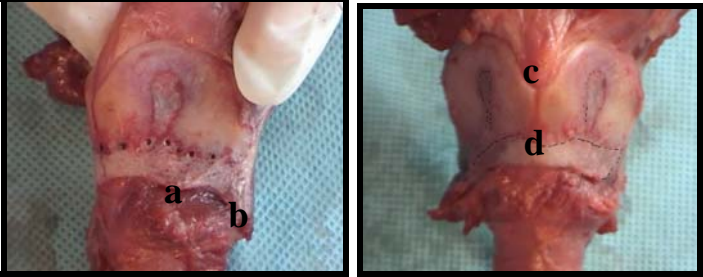
La laringe del cerdo presenta pliegues vestibulares y los pliegues vocales (cuerdas vocales), que dividen la cavidad en 3 zonas: el vestíbulo, la hendidura glótica (rima glottidis) y la cavidad infraglótica.



- a. Cartílago cricoides.
- b. Pliegue vestibular.
- c. Pliegue (Cuerda) vocal.
- d. Ventrículo laríngeo.
- 1. Vestíbulo de la laringe.
- 2. Hendidura glótica.
- 3. Cavidad infraglótica.

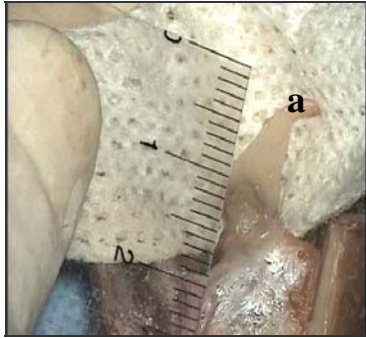
Los resultados comunicados por *Adaro et al* fueron los siguientes:

**a.- Cartílagos.**

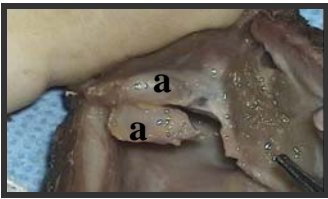
<b>Cartílago</b>	<b>Morfología</b>
Epiglotis	<p>Impar. Forma de lámina oval delgada. Presenta dos extremidades: una superior, con forma de semicírculo, y una inferior.</p> 
Tiroides	<p>Impar. Forma de escudo. En el borde rostral presenta una escotadura en la zona media. El borde caudal presenta prolongaciones tanto superiores como inferiores llamadas cuernos.</p>  <ul style="list-style-type: none"><li>a. Tubérculo inferior.</li><li>b. Cuerno inferior.</li><li>c. Escotadura tiroidea.</li><li>d. Istmo del tiroides.</li></ul>

<p>Cricoides</p>	<p>Impar. Forma de anillo cuya parte más alta se encuentra ubicado en la zona dorsal. La lámina presenta una cresta media.</p> <div data-bbox="831 416 1225 698" data-label="Image"> </div> <ul style="list-style-type: none"> <li>a. Carilla articular para el aritenoides.</li> <li>b. Fovea inserción de músculos cricoaritenoides posterior y lateral.</li> <li>c. Carilla articular para cuerno inferior del cartilago tiroides.</li> </ul>
<p>Aritenoides</p>	<p>Par. Forma de pirámide triangular, cuya base se dirige hacia abajo. Presenta dos apófisis: una anterior o interna, que recibe el nombre de apófisis vocal, y una posterior o externa, llamada apófisis muscular.</p> <div data-bbox="858 1397 1198 1700" data-label="Image"> </div> <ul style="list-style-type: none"> <li>a. Cara posterolateral.</li> <li>b. Cara inferior.</li> <li>c. Cara anteromedial.</li> <li>d. Apófisis muscular.</li> </ul>

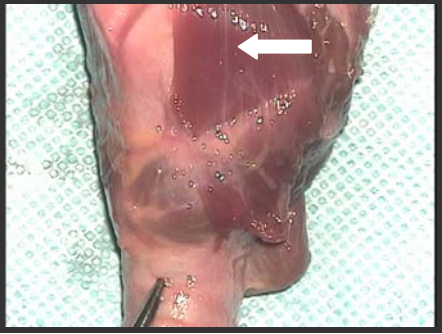
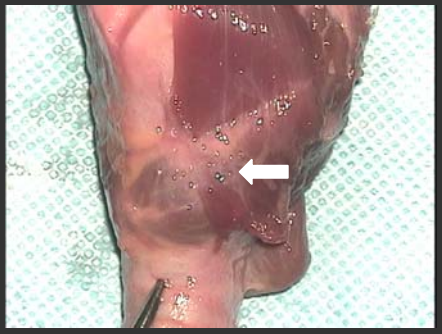
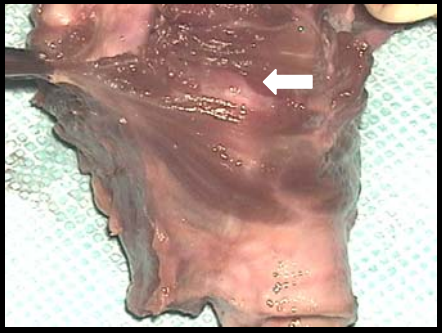


Corniculado	<p>Par. Forma cónica, su base se apoya en el cartílago aritenoides.</p>  <p>a. Cartílago corniculado.</p>
Cuneiforme	Par. Forma de cilindro. No son constantes.

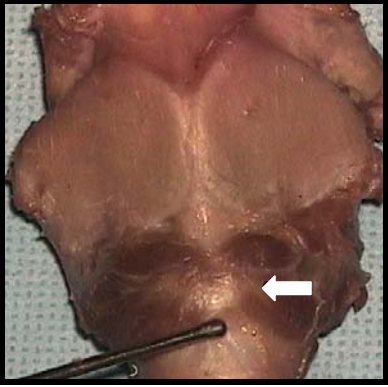
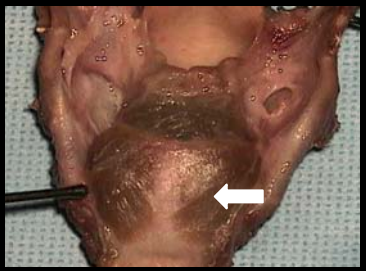

**b.- Articulaciones.**

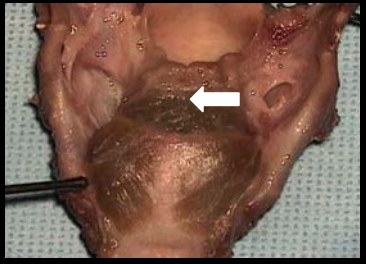
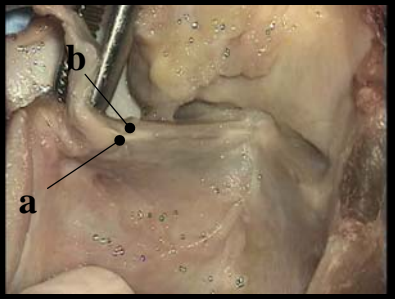
Articulación	Humano
Cricotiroidea	Formada por las facetas articulares del cartílago tiroides y del cricoides, unidas por el ligamento cricotiroideo medio. Tiene movimientos de deslizamiento y de báscula.
Cricoaritenoides	<p>Formada por las superficies articulares del cricoides y el aritenoides, unidas por un ligamento capsular. El principal movimiento que otorga esta articulación es de rotación sobre un eje vertical.</p>  <p>a. Carillas articulares articulación cricoaritenoides.</p>

**c.- Musculatura Extrínseca.**

<b>Músculo</b>	<b>Inserciones</b>	<b>Función</b>
<p>Músculo Tirohioideo</p> 	<p>-Línea oblicua del Tiroides. -Parte interior del cuerpo y del asta mayor del hioides.</p>	<p>Ascender la laringe</p>
<p>Músculo Hioepiglótico</p>	<p>No se describe</p>	<p>No se describe</p>
<p>Músculo Esternotiroideo</p> 	<p>-Línea oblicua del Tiroides. -Cara posterior del primer cartílago costal y cara posterior del manubrio del esternón</p>	<p>Descender y proyectar la laringe</p>
<p>Músculo Constrictor Inferior de la Faringe</p> 	<p>-Línea oblicua del Tiroides.</p>	<p>Regular diámetro inferior de la faringe (importante cavidad de resonancia).</p>

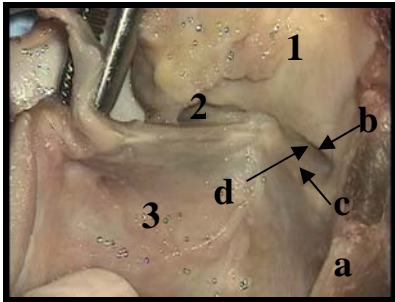
**d.- Musculatura Intrínseca.**

Músculo	Inserciones	Función
<p>Músculo Cricotiroideo</p> 	<ul style="list-style-type: none"> <li>- Línea media de la cara anterior del cricoides.</li> <li>- Borde inferior del cartílago tiroides.</li> </ul>	<p>Tensa las cuerdas vocales.</p>
<p>Músculo Cricoaritenoides dorsal</p> 	<ul style="list-style-type: none"> <li>- Cara posterior de la lámina del cricoides.</li> <li>- Apófisis externa del aritenoides.</li> </ul>	<p>Dilata la glotis al hacer que las cuerdas vocales se alejen del plano medio.</p>
<p>Músculo Cricoaritenoides lateral</p> 	<ul style="list-style-type: none"> <li>- Parte lateral del borde superior del cricoides</li> <li>- Apófisis externa del aritenoides.</li> </ul>	<p>Constrictores de la glotis</p>

<p>Músculo Aritenoideo Transverso</p> 	<p>- Parte posterior de la apófisis externa y borde externo de ambos aritenoides.</p>	<p>Constrictor de la glotis</p>
<p>Músculo tiroaritenoideo</p>  <p>a. Haz externo. b. Haz interno.</p>	<p>- Ángulo entrante del tiroides y parte media de la membrana cricotiroidea. - Haz interno: vértice y los dos bordes de la apófisis vocal. - Haz externo: borde externo del aritenoides</p>	<p>Constrictor de la glotis</p>

**e.- Conformación interna.**

La laringe del humano presenta una porción estrechada, producida por la cuerdas vocales falsas y verdaderas, esta estrechez divide la cavidad en 3 zonas: supraglótica, glótica e infraglótica.



- a. Cartílago cricoides.
- b. Pliegue vestibular.
- c. Pliegue (Cuerda) vocal.
- d. Ventrículo de la laringe.
- 1. Zona supraglótica.
- 2. Zona glótica.
- 3. Zona infraglótica.

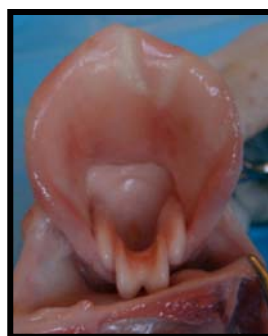## DISCUSIÓN.

En relación a los aspectos generales de la anatomía laríngea, humana y porcina, se encontró:

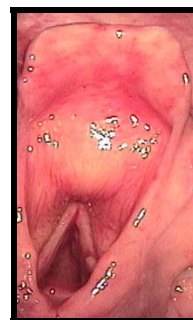- a. Casi todas las estructuras cartilagosas están presentes en ambas especies, vale decir: 1 cartílago tiroides, 1 cricoides, 1 epiglótico, 2 aritenoides y 2 corniculados. Los cartílagos cuneiformes se describen sólo en el humano.
- b. Existen de la misma forma similitud en las dos articulaciones más importantes de la laringe consideradas en fonocirugía, las articulaciones cricotiroideas y las cricoaritenoides.
- c. Toda la musculatura intrínseca, los cricotiroideos, cricoaritenoides posteriores, cricoaritenoides laterales, aritenoides transverso, tiroaritenoides y aritenoepiglóticos, existen en ambas especies, descritos con las mismas funciones.
- d. La musculatura extrínseca es la misma: el esternotiroideo, tirohioideo y constrictor inferior de la faringe, ubicados anatómicamente de la misma manera

En relación a los aspectos específicos se encontró:

- a. El cartílago epiglótis, en el cerdo es de mayor tamaño, y de forma similar a una hoja orbiculada. no presenta un alargamiento inferior como en el humano y es más grueso en el lugar de su inserción en el cartílago tiroides.

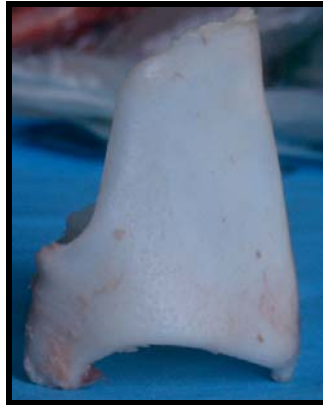

Laringe porcina

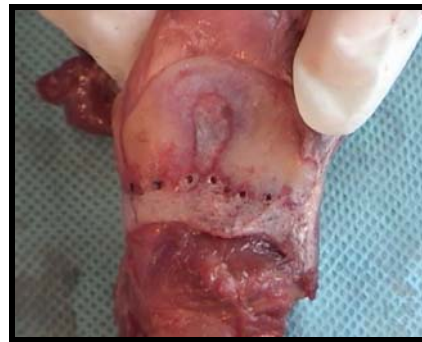

Laringe humana

- b. El cartílago tiroides presenta forma de escudo en ambas especies; sin embargo el del cerdo es de mayor longitud, no presenta la escotadura media en el borde rostral, presenta sólo cuernos inferiores y una prolongación media en el borde posterior. En cambio en el humano se encuentran la escotadura tiroidea y los cuernos superiores e inferiores.



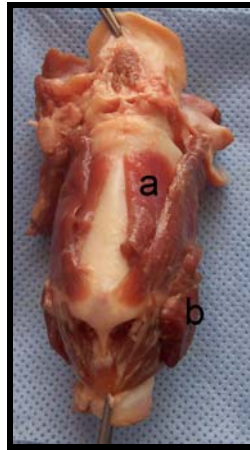
Tiroides porcino



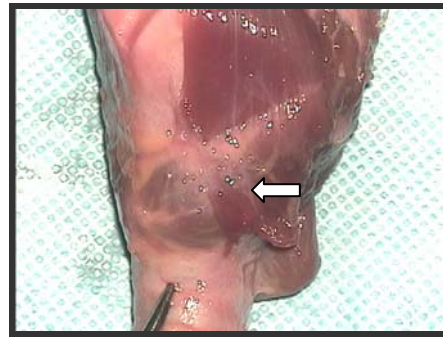
Tiroides humano

- c. El cartílago cricoides en ambas especies es de forma similar a un anillo de sello, cuya parte más ancha se encuentra hacia dorsal.
- d. Los cartílagos aritenoides de ambas especies son semejantes, con forma de pirámide de tres lados, sin embargo en el cerdo se encuentran unidos por un cartílago interaritenoides.
- e. Los cartílagos aritenoides en el cerdo están unidos a los cartílagos corniculados, mediante una sinartrosis, formando una estructura única. En cambio en el humano están unidos mediante una artrodia.
- f. Los cartílagos corniculados en el cerdo se encuentran unidos en su parte dorsal, no así en el humano.
- g. El músculo tirohioideo presenta forma semejante en ambas especies, sus inserciones se ubican en estructuras anatómicas homologas, y se le describe la misma función en ambas especies.

- h. El músculo esternotiroideo presenta dos porciones en el cerdo, una ventral y una dorsal, mientras que el músculo en el humano es simple. Sin embargo presenta función similar.



Laringe porcina

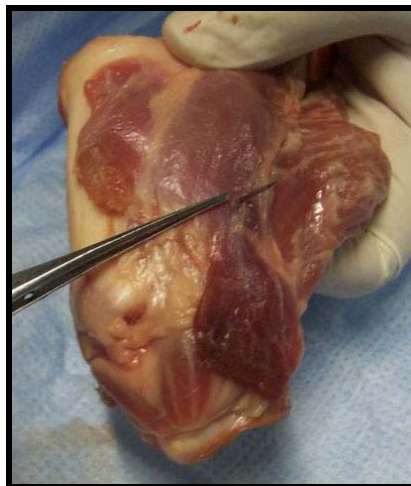


Laringe humana

- i. El músculo constrictor inferior de la faringe es similar en forma y función.
- j. En el cerdo además se describe el músculo hioepiglótico que no se presenta en el humano.
- k. La musculatura intrínseca, constituida por los músculos cricotiroideo, cricoaritenoides dorsal y lateral, aritenoides transversos y tiroaritenoides, es semejante en ambas especies, presentando inserciones en estructuras anatómicas homologas y funciones similares.
- l. Existe similitud en las dos articulaciones de mayor importancia en fonocirugía humana, como son la cricotiroidea y la cricoaritenoides.
- m. En ambas especies se describe la articulación cricotiroidea como una artrodia, que permite movimientos de rotación y de báscula.
- n. La articulación cricoaritenoides también es descrita dentro del grupo de las artrodias, permitiendo movimientos de deslizamientos del cartílago aritenoides sobre el eje perpendicular del cartílago cricoides, ocasionando la abducción y aducción del pliegue vocal.



- o. En la conformación interna, ambas especies presentan dividida la laringe en 3 zonas. Esta división esta dada por los pliegues vestibulares y vocales en las dos especies.
- p. El ventrículo laringeo es de mayor tamaño en el humano.
- q. En el cerdo, al proyectar los pliegues vocales hacia la cara ventral del cartílago tiroides estas se insertan en la prominencia inferior a 8 – 10 mm del borde inferior, a través de la comisura anterior. Siguen el borde inferior del ala del tiroides, que en el cerdo presenta forma de escotadura redondeada, hasta el cuerno posterior. En la parte mas profunda de la escotadura y 1 cm hacia craneal se encuentra la proyeccion de la cuerda vocal, insertándose en la apófisis vocal del aritenoides.



## **CONCLUSIONES.**

De acuerdo a los hallazgos encontrados la laringe de cerdo puede ser utilizada como modelo para prácticas de técnicas fonoquirúrgicas, al observar similitudes en las principales estructuras anatómicas importantes para realizar fonocirugía, como son la musculatura extrínseca e intrínseca, las articulaciones cricotiroidea y cricoaritenoides, y la disposición de las cuerdas vocales.

Del mismo modo las principales diferencias entre la laringe del cerdo y la laringe del humano se encuentran en la forma de ciertos cartílagos, como son el epiglótico, tiroideos y corniculados.

## **BIBLIOGRAFÍA.**

1. **ADARO, L.; RICO, B.; FLORES, E.; CATTANEO G.** 2004. Laringe Canina E Humana: Um Estudo Para Estabelecer Homologia. Arquivos de Ciências Veterinárias e Zoologia Da Unipar, vol 7, nº 2; pg: 135 - 140.
2. **BIELAMOWICS, S.** 2004. Perspectives on medialization laryngoplasty. Otolaryngol Clin N Am 37: 139-160
3. **BOYD, J.D.; CLARK,E.; HAMILTON,W.J.; YOFFEY, J.M.; ZUCKERMAN, S.; APPLETON, A.B.** 1956. Textbook of Human Anatomy. 1º edición. Editorial Macmillan & Company Limited. Londres, Inglaterra.
4. **CUMMINGS, C.W.; PURCELL, L.L.; FLINT, P.W.** 1993. Hydroxylapatite laryngeal implants for medialization. Preliminary report. Ann Otol Rhinol Laryngol 102: 843-851.
5. **DYCE, K.M.; SACK, W.O; WENSING, C.J.G.** 1998. Anatomía veterinaria. 1º edición. Editorial Médica Panamericana. Buenos Aires, Argentina.
6. **GARCÍA-TAPIA URRUTIA, RAFAEL; COBETA MARCO, IGNACIO.** 1996. Diagnóstico y Tratamiento de los Trastornos de la voz. Editorial Garsi.S.A. Madrid. España.
7. **HONG, K.H; KIM, J.H.; KIM, H.K.** 2001. Anterior and posterior medialization thyroplasty. Laryngoscope 111:1406-1412.
8. **ISSHIKI, N; OKAMURA, H; ISHIKAWA T.** 1975. Thyroplasty type I for dysphonia due to vocal cord paralysis or atrophy. Acta Otolaryngol (stockh) 80; 465-473.
9. **ISSHIKI N, OHKAWA M, GOTO M.** 1985. Stiffness of the vocal cord in dysphonia: its assessment and treatment. Acta Otolaryngol (Stockh) 419: 167-174.
10. **ISSHIKI, N.** 2000. Mechanical and dynamic aspects of voice production as related to voice therapy and phonosurgery. Otol. Head and Neck surg. 122(6):782-792.
11. **LATARJET, M.** 1951. Tratado de anatomía humana. 9º edición. Editorial Salvat. Barcelona. España. Tomo I y II.
12. **RICO, B.; PRUZZO, E.; CONTRERAS, J.M.** 2002. Manual De Instrucción. Disección De Laringe. Ensayo de Técnicas de Fonocirugia. Cirugía Experimental. Hospital San Juan de Dios. Curso de Postgrado.
13. **SISSON, S.; GROSSMAN, J.D.** 1996. Anatomía de los animales domésticos. 5º edición. Editorial Ciencia y Cultura Latinoamericana. Ciudad de México, México. Tomo I y II.

14. **TESTUT, L.** 1965. Tratado de anatomía humana. 2ª edición. Editorial Salvat. Barcelona, España. Tomo I y III.
15. **TUCKER, H.M.** 1998. Laryngeal framework surgery in the management of the aged larynx. *Ann Otol Rhinol Laryngol* 97: 534-536.
16. **WOO, P.** 2000. Arytenoid adduction and medialization laryngoplasty. *Otolaryngol Clin North* 33(4):817-839.
17. **ZEITEL, S.; CASIANO, R.; GARDNER, G.; HOGIKYAN, N.; KOUFMAN, J.; ROSEN, C.** 2002. Management of common voice problems: Comitte report. *Otol. Head and Neck surg.* 126(4):333-348.
18. **ZEITEL, S.; HEALY, G.** 2003. Laryngology and Phosurgery. *N Engl J Med* 349(9):882-892.

## INDICE

RESUMEN	
SUMMARY	
INTRODUCCIÓN.....	1
REVISIÓN BIBLIOGRÁFICA.....	2
ANATOMÍA DESCRIPTIVA DE LA LARINGE DE CERDO.....	3
Cartílagos.....	3
Articulaciones, ligamentos y membranas.....	5
Músculos.....	8
Cavidad.....	10
ANATOMÍA DESCRIPTIVA DE LA LARINGE HUMANA.....	11
Cartílagos.....	11
Articulaciones, ligamentos y membranas.....	14
Músculos.....	16
Cavidad.....	19
GLOSARIO.....	21
FONOCIRUGÍA.....	22
TÉCNICAS DE FONOCIRUGÍA.....	22
OBJETIVOS.....	29
OBJETIVO GENERAL.....	29
OBJETIVOS ESPECÍFICOS.....	29
MATERIAL Y METODO.....	30
Material biológico.....	30
Material de Disección.....	30

Material de archivo .....	31
Método .....	31
RESULTADOS. ....	32
DISCUSIÓN. ....	48
CONCLUSIONES. ....	52
BIBLIOGRAFÍA. ....	53