



UNIVERSIDAD DE CHILE

FACULTAD DE CIENCIAS VETERINARIAS Y PECUARIAS

ESCUELA DE CIENCIAS VETERINARIAS

**APLICACIÓN DE LA INMUNOHISTOQUÍMICA PARA DETECTAR
SCRAPIE EN TEJIDO LINFOIDE EN MUCOSA RECTAL DE
CAPRINOS.**

Brenda Poleth Cifuentes León

Proyecto de Memoria para optar al
Título Profesional de Médico
Veterinario
Departamento de Patología Animal

PROFESOR GUÍA: GUSTAVO ADOLFO FARÍAS ROLDÁN

Universidad de Chile

FINANCIAMIENTO : Proyecto FIV 121014019102002

SANTIAGO, CHILE

2014



UNIVERSIDAD DE CHILE

FACULTAD DE CIENCIAS VETERINARIAS Y PECUARIAS

ESCUELA DE CIENCIAS VETERINARIAS

**APLICACIÓN DE LA INMUNOHISTOQUÍMICA PARA DETECTAR
SCRAPIE EN TEJIDO LINFOIDE EN MUCOSA RECTAL DE
CAPRINOS.**

Brenda Poleth Cifuentes León

Proyecto de Memoria para optar al
Título Profesional de Médico
Veterinario
Departamento de Patología Animal

NOTA FINAL:

NOTA

FIRMA

PROFESOR GUÍA : GUSTAVO FARÍAS ROLDAN

PROFESOR CONSEJERO : RICARDO OLIVARES P-M

PROFESOR CONSEJERO : CLAUDIO LECOCQ PARRA

SANTIAGO, CHILE

2014

ÍNDICE

RESUMEN	4
ABSTRACT	6
INTRODUCCIÓN	8
REVISIÓN BIBLIOGRÁFICA	10
Agente causal	10
Enfermedades priónicas que afectan a los humanos	14
Enfermedad de Creutzfeldt Jakob (ECJ).....	15
Enfermedades priónicas animales	17
Encefalopatía transmisible del visón (ETV).....	17
Enfermedad del desgaste crónico (EDC).....	18
Encefalopatía Espongiforme Felina (EEF)	19
Encefalopatía Espongiforme Bovina (EEB).....	19
Scrapie.....	20
Diagnóstico	27
<i>Western Blot (WB)</i>	29
Ensayo por inmunoabsorción ligado a enzima (<i>ELISA</i>).....	30
Salud pública.....	30
Situación Nacional, prevención y control.	34
OBJETIVOS	38
Objetivo general.....	38
Objetivos específicos.....	38
MATERIALES Y MÉTODOS	39
Evaluación de las muestras por Inmunohistoquímica.	41
Estadística aplicada a los resultados	41
RESULTADOS	42
Evaluación de aptitud de las muestras.....	42
Aplicación de la técnica Inmunohistoquímica.....	46
Análisis estadístico.	49
DISCUSIÓN	50
CONCLUSIONES	55
BIBLIOGRAFÍA	56
ANEXOS	63

TABLAS Y GRÁFICOS

TABLA N° 1. Características básicas de los priones.....	11
Tabla N° 2 Comparación de propiedades de PrP^c y PrP^{sc}	12
Tabla N° 3. Comparación de la enfermedad de Creutzfeldt-Jakob esporádica con variante de la enfermedad de Creutzfeldt-Jakob.....	16
Tabla N° 4. Características diferenciales entre la ECJe (esporádica) y la vECJ...33	
Tabla N° 5. Clasificación de muestras aptas y no aptas.....	43
Gráfico N°1. Porcentaje de aptitud del total de 100 cortes histológicos, analizados a través de la tinción H&E.....	44
Gráfico N° 2. Clasificación de cortes histológicos aptos y no aptos.....	44
Tabla N °6. Distribución del número de folículos linfoides en los cortes histológicos de las muestras del estudio	45
Tabla N° 7. Distribución de cortes histológicos estudiados de mucosa rectal y obex según procedencia.....	46

ÍNDICE DE FIGURAS

Figura N° 1. Cambio conformacional	10
Figura N°2. Posibilidades de ingreso del príon a mucosa intestinal y sus mecanismos de replicación.....	24
Figura N°3. Mecanismo de ascenso y diseminación de priones	25
Figura N°4. Aspecto histopatológico de cerebros de animales afectados por Scrapie.....	26
Figura N°5. Muestra de mucosa rectal caprina.....	39
Figura N° 6. Fotografías de cortes histológicos de mucosa rectal de caprinos.....	42
Figuras N° 7. Fotografías de mucosa rectal caprina.....	46
Figura N° 8. Fotografías de mucosa rectal de caprinos.....	47
Figura N° 9. Fotografías de obex.....	47
Figura N° 10. Fotografías de mucosa rectal de caprinos.....	48

RESUMEN

Las encefalopatías espongiformes transmisibles (EETs) son un grupo de enfermedades que afectan a diferentes especies incluyendo al humano. Dentro de las EETs animales, destaca el Scrapie que afecta a ovinos y caprinos, y la Encefalopatía Espongiforme Bovina, que además de afectar al ganado bovino, es transmisible a los humanos.

El causante de estas enfermedades es una partícula proteínica infecciosa llamada prión, que se origina por un cambio conformacional de una proteína priónica celular del hospedero (PrP^c).

En los últimos años se han desarrollado programas de vigilancia que consideran a la Histopatología e Inmunohistoquímica (IHQ), como el método de diagnóstico confirmatorio para la EEB. Sin embargo, la epidemia desencadenada en el Reino Unido, obligó a implementar métodos diagnósticos más rápidos como son el *Western Blot* e Inmunoensayo enzimático (*ELISA*).

Durante la década del 2000, los investigadores comenzaron a indicar que, en el caso del Scrapie, era posible utilizar otros tejidos para realizar el diagnóstico. Estos tejidos consideran a los nódulos linfáticos, el tejido linfoide asociado a mucosa rectal (TLAMR) y al tercer párpado, dada la patogenia de la enfermedad.

Esta memoria fue desarrollada en el laboratorio de Patología del Servicio Agrícola y Ganadero de Lo Aguirre. Se utilizaron 50 muestras de mucosa rectal de caprinos mayores de 2 años, sin importar raza ni sexo.

Se obtuvieron 2 cortes a partir de cada muestra de recto. Uno obtenido a la distancia de 0,5 cm a la unión mucocutánea rectal y el otro a 1 cm de este. De cada corte se obtuvieron cortes seriados, con el fin de destinar uno a la tinción de Hematoxilina y Eosina (H&E) y su corte homólogo a la técnica de Inmunohistoquímica, si es que en la tinción H&E se observaban al menos 4 folículos linfoides presentes.

En total se trabajó con 100 cortes, que fueron sometidos a las técnicas tradicionales de histopatología y a la tinción de H&E. De éstos, 90 resultaron aptos para aplicar la técnica

de Inmunohistoquímica (IHQ); sin embargo, para la detección de la proteína priónica patológica se escogieron los 50 mejores; uno de cada muestra de recto caprino y seleccionada por su aptitud y mayor cantidad de folículos linfoides contabilizados mediante la tinción de H&E.

De las muestras sometidas a IHQ, ninguna de ellas presentó el precipitado granular rojo característico de la inmunorreacción por la presencia de priones, por lo cual se determinó que todas las muestras de los caprinos estudiados debían clasificarse como negativas, al igual que los controles negativos de mucosa rectal y de obex. Por su parte, los controles positivos de mucosa rectal y de obex siempre presentaron el precipitado granular rojo indicativo de una inmunorreacción positiva, tal como lo había indicado el Centro de Referencia para ese tipo de controles.

Se realizó un análisis estadístico en base a la comparación de los dos grupos de distancias analizados y la cantidad de folículos linfoides observados en ellos. Mediante la prueba No Paramétrica U de Mann Whitney de cual se concluyó que no existe diferencia significativa en la distribución de los folículos linfoides observados entre 0,5 y 1 cm de distancia a la unión mucocutánea rectal.

De esta manera, este trabajo colaboró con la vigilancia pasiva anual que realizó el Servicio Agrícola y Ganadero durante el año 2013, con respecto a la detección de priones en la especie caprina en un determinado grupo de animales de nuestro país.

Palabras claves: Encefalopatías Espongiformes Transmisibles, prión, Inmunohistoquímica.

ABSTRACT

Transmissible Spongiform Encephalopathies (TSEs) are a group of diseases that affect different animal species even humans. Among animal TSEs, is highlighted Scrapie which affects sheep and goats and Bovine Spongiform Encephalopathy (BSE) disease that affects cattle and humans.

The aetiologic agent of these diseases is a pathologic prion protein (PrP^{Sc}), originated by a conformational change of the normal host prion protein (PrP^C).

Last years surveillance programs have been developed considering Histopathology and Immunohistochemistry as confirmatory diagnosis methods for BSE. However, the last reported outbreak in the United Kingdom, increased the need of implementing more suitable diagnostic tests. These tests, such as *Western Blot* and *Enzyme-linked immunosorbent assay (ELISA)*.

Since 2000 decade, researchers started to indicate for Scrapie, that it was possible to use another tissues to detect prion before clinical signs appear in animals. This includes lymphoid nodules, Rectal Mucosa-Associated Lymphoid Tissue (RAMALT) and third eyelid.

The present study was developed at the Pathology Department of the Agricultural and Livestock Service (SAG). We used 50 rectal mucosa samples from goats older than 2 years, of any breed and gender.

We obtained 2 slices from every rectal mucosa sample at 0,5 cm from rectal mucocutaneous junction and 1 cm from that reference point. From each slice we obtained several 5 µm samples for H&E stain. When at least 4 lymphoid follicles were present, the sample was submitted to Immunohistochemistry.

Finally 90 slices were classified to be suitable for Immunohistochemistry staining and the best 50 slices were chosen for prion protein detection, at least one slide per animal. No sample showed granular red precipitation which indicates prion characteristic presence. Therefore, all the samples of rectal mucosa studied were classified as negative for Scrapie

just like negative rectal mucosa and obex controls showed. Reference center positive controls presented the granular red precipitation.

Statistical analysis (U- Mann Whitney) showed there was no difference between the distribution of follicles studied at 0,5 and 1 cm distance from rectal mucocutaneous junction.

Finally, during 2013, this study has collaborated with prion protein detection performed by SAG, in order to maintain control status in different goats groups of our country.

Key words: Transmissible Spongiform Encephalopathies, prion, Immunohistochemistry.

INTRODUCCIÓN

Las Encefalopatías Espongiformes Transmisibles (EETs), reúnen a un conjunto de enfermedades que se caracterizan por generar daño neurodegenerativo progresivo y cuyo desenlace siempre provoca la muerte del individuo, una vez que aparecen los signos clínicos. Prusiner (1995), describió la naturaleza del agente causal del cuadro, caracterizándola como una proteína hidrofóbica a la cual denominó príon (partícula infecciosa proteinácea).

La enfermedad se caracteriza por la acumulación de la proteína priónica anormal (PrP^{Sc}) en el sistema nervioso, derivando en la muerte de las células neuronales y de la glía, con vacuolización intensa del tejido afectado. Los períodos de incubación tienden a ser prolongados y de corto curso clínico.

Las EETs, corresponden a un grupo de enfermedades mortales que afectan a numerosas especies. En general se clasifican como esporádicas, heredables e infecciosas dependiendo del origen (Brown y Mastrianni, 2010).

El Scrapie es el prototipo de las EETs, descubierta hace dos siglos que afecta tanto a ovinos como caprinos. Esta patología se caracteriza principalmente por daño neurológico progresivo y pérdida de condición corporal (Dennis *et al.*, 2009). Al igual que el resto de las EETs, se generan cambios histopatológicos característicos, como lo son la vacuolización neuronal (espongiosis), degeneración del neuropilo y astrogliosis (Farías, 2013).

Como se describe una estrecha relación entre la Encefalopatía Espongiforme Bovina (EEB) y la variante de la enfermedad Creutzfeldt–Jakob en los humanos, la sensibilidad de las naciones a las EETs ha derivado en el establecimiento de restricciones comerciales que han impactado negativamente en las industrias caprinas y ovinas (Dennis *et al.*, 2009).

El Scrapie se encuentra distribuida en todo el mundo. Por su parte, Chile está clasificado en la categoría de riesgo insignificante para Encefalopatía Espongiforme Bovina, formando parte de un selecto grupo de 11 países que han acreditado tal condición. Sin embargo, no

existe un *estatus* sanitario declarado con respecto al Scrapie en la gran mayoría de estos países, incluyendo a Chile.

Si bien se han implementado variadas medidas para disminuir al máximo el riesgo de introducción de alguna EETs en nuestro país, es poco lo que se ha vigilado al respecto en los últimos años en la especie caprina. Por lo tanto, el objetivo central de este trabajo es contribuir a la vigilancia pasiva anual que realiza el organismo gubernamental para esta especie.

REVISIÓN BIBLIOGRÁFICA

Las Encefalopatías Espongiformes Transmisibles (EETs), se clasifican como esporádicas, heredables e infecciosas dependiendo del origen: así, son esporádicas si la patología se presenta sin aparentes factores genéticos o infecciosos asociados; heredables si se encuentra mutación genética que provoque un cambio en la estructura de la proteína priónica; e infeccioso cuando un prión exógeno invade el organismo e induce un cambio en la proteína constitutiva normal de membrana (Brown y Mastrianni, 2010).

Agente causal

Prusiner en 1995, describió la naturaleza del agente causal del cuadro, caracterizándola como una proteína hidrofóbica a la cual denominó prión (partícula infecciosa proteínacea).

Las EETs son provocadas por la acumulación en el cerebro de una forma aberrante de proteína de membrana codificada en las células normales del hospedero (PrP^c). Esta proteína constitutiva de membrana es la que se transforma a la forma patológica a través de un proceso postraduccional, en el que se generan cambios de la estructura secundaria, la que normalmente contiene un 40% de α -hélice y un 3% de hoja replegada β , que posterior al cambio inducido por el prión se modifica a un 30% de α -hélice y 40% de hoja β replegada (Figura N° 1). En consecuencia, se producen cambios en la estructura físico-química de la proteína, entre las que se considera la insolubilidad (Aguzzi *et al.*, 2008) y la resistencia parcial a la digestión por proteasas. De hecho esta última característica es la que se utiliza en los test rápidos de diagnóstico en rumiantes (Vaccari *et al.*, 2009).

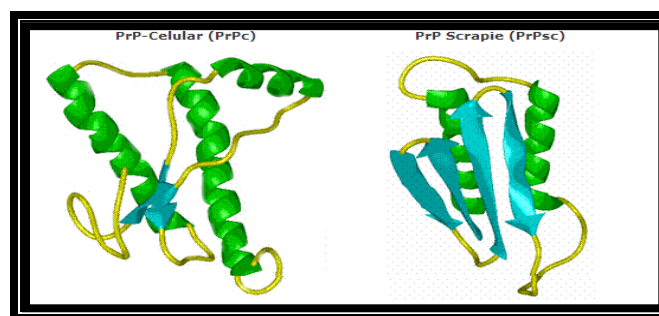


Figura N° 1. Cambio conformacional de PrP^c a PrP^{Sc} (FAO, 2013).

Entre las características intrínsecas del agente se plantea, en primer lugar, la inexistencia de material genético asociado (FAO, 2013). Por otra parte, el prión es resistente a la mayoría de los tratamientos físicos y químicos, permaneciendo estable en un amplio rango de variaciones de pH y no se ve afectado por las transformaciones cadavéricas. Es preservado por la refrigeración y la congelación; es resistente a la ionización y radiación ultravioleta y a todo método convencional de esterilización (Tabla N° 1). En algunos estudios se menciona que se puede inactivar parcialmente utilizando temperaturas de 133°C durante 20 min a una presión de 3 atmósferas (OIE, 2009).

Tabla N° 1. Características básicas de los Priones.

Constitución Proteica
Permanencia de actividad tras uso de radiación ionizante y ultravioleta
Resistente a tratamiento con proteasa
No provoca respuesta del sistema inmunológico
Resistente a procedimientos estándares de esterilización

(FAO, 2013)

El gen PRNP (gen que codifica para la proteína), está localizado en el cromosoma 20 en el humano y para el caso de los caprinos en el cromosoma 13 (Sanhueza, 2010). Este gen codifica para la PrP^c presentando un único exón que posee todo el marco de lectura abierto y muestra elevado grado de conservación entre las especies. Mediante ingeniería genética se descubrió que al eliminar este gen, el animal presenta resistencia frente a la infección por la PrP^{Sc} (De Girolami *et al.*, 2000).

En los animales el gen PRNP, se expresa ampliamente en diversos tejidos, destacando una elevada concentración en células neuronales del cerebro, sin embargo no se limita a éste. Al interior de la célula se sintetiza la PrP^c en el citoplasma y es transportada a través del retículo endoplásmico y el Aparato de Golgi para ser expuesta en la membrana plasmática. A nivel neuronal la proteína priónica se acumula en dominios ricos en lípidos denominados dominios semejantes a caveolin. Finalmente la fracción proteica ubicada a nivel

extracelular se ancla a la membrana plasmática por una cadena de Glicosilfosfatidilinositol (GFI) (Ryou, 2007).

Al comparar las proteínas priónicas normales y las patológicas, destacan principalmente los cambios en la estructura fisicoquímica (Tabla N° 2). La estructura secundaria de la PrP^c propuesta por resonancia magnética nuclear sugiere la existencia de 3 α -hélices y 2 cadenas cortas β cuyo tamaño fluctúa entre los 33-35 kDa (PrP 33-35). Al contrario, sucede con la PrP^{Sc} que estaría compuesta por 30% de α -hélice y 40% de conformación hoja β replegada. El incremento en proporción de la hoja β replegada se debe a una transición de la conformación entre la región hidrofóbica residuo aminoacídico (90-140) y una porción de las hélices de la molécula PrP. Estos eventos moleculares logran que la proteína se vuelva hidrofóbica y parcialmente resistente a la digestión por parte de proteinasa K, comúnmente utilizada para su diagnóstico, resultando en una proteína de 27-30 kDa (PrP 27-30). Aparentemente la región alterada genera multímeros de PrP^{Sc}, los que pueden agregarse en forma de fibrillas amiloideas. Hasta el momento no se comprende si estas fibrillas causan algún daño celular o simplemente corresponden a un producto subyacente de la enfermedad (Ryou, 2007).

Tabla N° 2 Comparación de propiedades de PrP^c y PrP^{Sc}

Propiedad	PrP ^c	PrP ^{Sc}
Proteína	Celular normal	Anormal
Infectividad	No infecciosa	Infecciosa
Plegamiento	α -hélice	Abundante β -plegada
Solubilidad	Hidrofílica	Hidrofóbica
Digestión por proteasas	Sensible	Parcialmente resistente
Reactividad a anticuerpos	Elevada a anticuerpo anti-Prp	No reacciona

(Ryou, 2007)

La PrP^c corresponde a una proteína muy ubicua en el organismo, pero es más abundante en el cerebro. Su predominante localización sináptica sugiere un rol crucial en la señalización sináptica (Caiati *et al.*, 2013). La expresión de la PrP^c es muy regulada y su alta expresión en el cerebro inmaduro podría ser un instrumento en la regulación de la neurogénesis y proliferación celular (Caiati *et al.*, 2013). Además, se le han atribuido otras funciones: en el metabolismo de los neurotransmisores, la activación de las células inmunológicas, adhesión celular, interacción con la matriz extracelular, vía transducción de señales, metabolismo del cobre y en la actividad antioxidante o muerte celular (Zomosa-Signoret *et al.*, 2008).

La transmisión de priones es fácil entre individuos de la misma especie, pero también ocurre entre diferentes especies. Sin embargo, la barrera interespecie que deben atravesar los priones para poder infectar a especies diferentes a las de su origen, dependerá en gran medida de la homología entre los genes de la PrP^c del donador y los del receptor (Pastrana, 2008). Otros genes que podrían jugar un rol en la susceptibilidad al agente de las EETs, son los genes de Histocompatibilidad (Dormont, 2002).

Durante la infección del prión patológico, la PrP^c sufre un cambio conformacional transformándose en un nuevo prión patológico. Se han propuesto dos modelos distintos de transformación: (1) el modelo de polimerización nucleada por conversión no catalítica propuesto por Jarret y Lansbury (1993), en el que se produce agregación priónica donde una PrP^{Sc} estabiliza rápidamente muchos monómeros de moléculas de PrP^c por la incorporación dentro de oligómeros de PrP^{Sc} (Ryou, 2007). Aparentemente es un proceso termodinámicamente controlado, en el que el cambio de PrP^c a PrP^{Sc} es un proceso reversible. La conversión hacia PrP^{Sc} es estabilizada sólo cuando se agrega sobre un núcleo formado como cristal o agregado de PrP^{Sc}. Cuando está presente tal núcleo, se favorece exponencialmente la adición de monómeros (Aguzzi *et al.*, 2008). (2) el modelo que respalda al heterodímero o conversión asistida por patrón directo, modelo propuesto por Prusiner (1998); que postula que los monómeros de PrP^{Sc} ajustados anormalmente sirven como plantillas para convertir la PrP^c en una forma aberrante por medio de la interacción de estas 2 moléculas (Ryou, 2007). Se propone entonces que al infectar células susceptibles, la PrP^{Sc} inicia una cascada catalítica usando la PrP^c o un intermediario parcialmente desplegado (PrP_x) como un sustrato, convirtiéndolo en una nueva proteína con un alto

plegamiento β . En este modelo, luego de ser convertido en PrP^{Sc}, se formarían los agregados de priones. Sin embargo, en ambos modelos se destaca la diferencia en el rol de agregación de PrP^{Sc} durante la propagación del prión. Se piensa que los agregados no serían esenciales para el proceso de conversión del prión en el modelo de conversión asistida por plantilla, pero sería indispensable para el modelo de polimerización nucleada (Ryou, 2007).

Los procesos de cambio de conformación ocurren durante un período clínico encubierto de la enfermedad. En la medida que ocurre la acumulación de la proteína priónica patológica, estas estructuras polimerizadas comienzan acumularse en el cerebro formando placas amiloides (Pastrana, 2008). De este modo la enfermedad se caracteriza histopatológicamente por pérdida neuronal, vacuolización de los cuerpos neuronales y el neuropilo de la sustancia gris (espongiosis), astrocitosis y microgliosis (Crozet *et al.*, 2008).

Enfermedades priónicas que afectan a los humanos

Las Enfermedades priónicas que afectan a humanos se han clasificado como esporádicas, hereditarias e infecciosas. Estas enfermedades son subdivididas sobre la base de la signología clínica y de las características neuropatológicas que presentan. Dentro de las EETs se encuentra el Kurú producido por canibalismo (Prusiner, 1995; Liberski y Jaskólski, 2002; Lasmezas, 2003; Wadsworth *et al.*, 2008; Liberski *et al.*, 2010), el síndrome Gerstmann-Sträussler-Scheinker asociado a mutación del gen PRNP (Brown y Mastrianni, 2010), el insomnio familiar fatal producido por mutación en el codón 178 del gen PRNP (Capellari *et al.*, 2011) la enfermedad de Creutzfeldt Jakob (ECJ) y su variante (vECJ); enfermedad que en la actualidad se clasifica como infecciosa, al estar directamente relacionada con la encefalopatía espongiforme bovina (EEB), determinada como una zoonosis (EFSA, 2007 ; Vaccari *et al.*, 2009).

Enfermedad de Creutzfeldt Jakob (ECJ).

La ECJ fue descrita por primera vez en el año 1920 por Creutzfeldt, en una mujer que presentaba un alto grado de demencia. Un año después, Jacob informó de otros 3 casos con idéntica signología clínica (Domínguez *et al.*, 1998). Aunque la ECJ generalmente se presenta con demencia, mioclonos multifocales y cambios trifásicos en el electroencefalograma, cerca del 10% de los casos se manifiesta como una enfermedad atáxica. Al examen histopatológico se observan cambios espongiiformes y gliosis en la materia gris. En aproximadamente el 10% de los casos, las placas amiloides de PrP^{Sc} están presentes (DeArmond y Prusiner, 1995). La ECJ tiene una presentación a nivel mundial, reconociéndose tres formas de esta enfermedad y una nueva variante de esta patología, éstas son:

a) ECJ esporádica, es el tipo más común en aproximadamente el 85% de los casos. Usualmente, afecta a individuos entre los 50 a 75 años de edad, con una incidencia similar en ambos sexos, y se caracteriza por una rápida y progresiva demencia con trastornos conductuales (Collins *et al.*, 2004; Bishop *et al.*, 2010). En un 33% de los casos, destacan las alteraciones visuales o los síntomas cerebelosos respecto a la demencia. Suele haber mioclonías, rigidez, nistagmos y temblores musculares. El tiempo que transcurre desde el inicio de la enfermedad hasta que se produce la muerte es de 4 meses (Bishop *et al.*, 2010; Brown y Mastrianni, 2010). Su incidencia a nivel mundial es de 1 caso por un millón de habitantes al año (Collinge, 2005; Yang *et al.*, 2010)

b) ECJ hereditaria, corresponde aproximadamente entre el 10 al 15% de los casos y es una enfermedad hereditaria asociada a mutaciones en el gen PRNP (gen que codifica para la proteína priónica), en uno de los siguientes codones: 102, 178, 200 y 210, que son los más relacionados a la enfermedad sobre todo el codón 200 y las inserciones de 5 a 6 octapéptidos; son las que se atribuyen al 95% de los casos. La presentación del cuadro clínico es temprana y su período de incubación es prolongado (Yang *et al.*, 2010).

c) ECJ iatrogénica, se presenta en menos del 5% de los casos y es el resultado de la transmisión del agente debido a transplantes de córnea, implantes de duramadre, utilización de electrodos en el cerebro o inyección de hormona del crecimiento proveniente de

individuos enfermos (Collins *et al.*, 2004). Generalmente, la inoculación periférica de PrP^{Sc} genera un cuadro clínico que se caracteriza por ataxia y es de largo período de incubación (Aguzzi *et al.*, 2006) en cambio con transplantes de córnea o de duramadre infectados, los períodos de incubación se acortan y se caracterizan por la presentación de demencia (Collinge, 2007; Norrby, 2011).

d) Variante de ECJ (vECJ), a fines de la década de 1980, la posibilidad que la EEB pudiera ser transmisible a la población humana, fue considerada por muchos científicos como improbable. Sin embargo, en el Reino Unido en Marzo de 1996, fueron identificados 10 casos de pacientes que fallecieron como promedio a una edad de 29 años, con una inusual presentación clínica y patológica de la ECJ. Las diferencias de presentación entre ECJ y vECJ están representadas en la Tabla N°3.

Tabla N° 3. Comparación de la Enfermedad de Creutzfeldt-Jakob esporádica con variante de la Enfermedad de Creutzfeldt-Jakob.

	ECJ	vECJ
Edad promedio de muerte	66 años	29 años
Duración promedio de la enfermedad.	4 meses	13 meses
Características clínicas.	Demencia de rápida progresión	Deterioro neurológico progresivo lento.
Características del EEG.	Complejos periódicos trifásicos	Sin características especiales.
Características neuropatológicas (PrP ^{Sc})	Acumulación en sinapsis.	Depósitos extensos de placas floridas.
Genotipo <i>PRNP</i> codón 129	68% homocigotos Met/Met	100% Met/Met

(Dominguez *et al.*, 1998)

Se demostró, que el isotipo de la PrP^{Sc} que se acumula en el cerebro de los pacientes con vECJ, es similar a la PrP^{Sc} de la EEB transmitida experimentalmente, pero diferente a los

de la ECJ esporádica, considerando los patrones de glicosilación observados en el *Western Blot* (Ermonval *et al.*, 2003). En los individuos infectados por la vECJ, es posible encontrar un perfil de glicosilación de PrP^{Sc} (denominado tipo IV), claramente diferenciable de los ECJ esporádico o iatrogénico (tipos I a III) (Ermonval *et al.*, 2003). Sin embargo, son muy similares a los patrones de glicosilación observados en gatos infectados con priones de la encefalopatía espongiforme felina (EEF), visones con encefalopatía espongiforme del visón (EEV) o macacos infectados con priones de EEB (Castilla *et al.*, 2002). Por otra parte, al inocular experimentalmente tejidos infectados con EEB a primates, se observa la presencia de depósitos de PrP^{Sc} en el Sistema Nervioso Central (SNC) como extensas placas floridas, lo que fue crítico para la identificación de la vECJ y la hipótesis de su relación con la EEB. Además, estudios de transmisión en ratones transgénicos que expresan el gen de la PrP^c humano o bovino, demostraron que las características de transmisión de la vECJ, incluyendo el período de incubación y la distribución de las características neuropatológicas, eran muy similares para la EEB y la vECJ, y muy distintas de la ECJ esporádica (ECJs) (Trevitt y Singh, 2003).

Enfermedades priónicas animales

Numerosas especies animales se ven afectadas por diversas encefalopatías espongiformes transmisibles (EETs), tal es el caso de: Scrapie que afecta a ovinos y caprinos, la encefalopatía espongiforme bovina (EEB), la encefalopatía transmisible del visón (ETV), la enfermedad del desgaste crónico (EDC) en ciervos y alces, y la encefalopatía espongiforme felina (EEF) en gatos (Hur *et al.*, 2002).

Encefalopatía transmisible del visón (ETV)

Corresponde a una enfermedad que afecta al SNC de visones criados en granjas. Fue detectada en Estados Unidos en el año 1947, no volviéndose a presentar nuevos brotes hasta principios del año 1960. Desde entonces, se describieron nuevos casos en Canadá, Europa Occidental y en repúblicas de la antigua Unión Soviética (Castilla *et al.*, 2002).

Los visones adquirieron la enfermedad por alimentos contaminados con priones. Fueron los ganaderos dedicados a la crianza del visón quienes incluyeron en su alimentación

desperdicios de matadero y cadáveres de animales sin tratar, sin embargo, aún cuando no ha sido posible demostrar la alimentación con material ovino o bovino infectado en todos los brotes. Algunos estudios de inoculación intracerebral del prión que causa esta enfermedad, muestra algunas similitudes con la EEB, como el período de incubación, los signos clínicos y las lesiones neuropatológicas. No obstante, la distribución de las lesiones en los visones inoculados es distinta de las observadas con la EEB. Las lesiones en los visones expuestos a ETV, también fueron distintas a las observadas en el Scrapie. Esta se trata de una enfermedad cerrada, sin vías naturales de transmisión entre visones, salvo en casos de canibalismo (Williams y Miller, 2003).

Su período de incubación promedio es de 7 meses. Los síntomas pueden aparecer entre 3 días hasta 6 semanas. Los signos más tempranos incluyen un aumento de la suciedad de la madriguera y dispersión de residuos por toda la jaula. A medida que la enfermedad progresa, el animal se muestra más excitado y manifiesta una descoordinación severa, con espasmos pronunciados en los miembros traseros (Farías, 2013).

La infección natural y experimental muestra una microvacuolización de la materia gris en el *córtex* cerebelar, cuerpo estriado y cerebro medio (Castilla *et al.*, 2002).

La ETV ha sido experimentalmente transmitida a ovinos, caprinos y hámster, pero podría no ser transmisible al ratón (Lasmezas, 2003).

Enfermedad del desgaste crónico (EDC)

Afecta a ungulados domésticos y salvajes. El primer caso data de 1967, correspondiendo a un ciervo mula en cautividad (*Odocoileus hemionus*) en Colorado, Estados Unidos. Prácticamente todos los casos reportados hasta la actualidad se han presentado en Norteamérica, Colorado y Wyoming. No se ha demostrado transmisión entre la EDC y otras EETs, en animales o en el hombre (Castilla *et al.*, 2002). Hasta la fecha, el origen de esta enfermedad no ha sido dilucidado exactamente (Williams y Miller, 2003).

Las especies que han sido afectadas son el gran kudu (*Tragalaphus strepsieros*), ábigo (*Odocoileus leucoryx*), ciervo de pelo blanco (*Odocoileus virginianus*), ciervo de pelo negro (*Odocoileus hemionus*) y alce (*Cervus elaphus*) (Castilla *et al.*, 2002).

La enfermedad se caracteriza por una pérdida de peso crónica y se presenta en animales entre 2,5 a 7 años de edad. Los signos clínicos consisten en pérdida de peso progresiva, apatía, depresión, ataxia, deshidratación, caída de cabeza y orejas, salivación excesiva, polidipsia, poliuria, cambios de comportamiento, disminuyendo el miedo a los humanos y la interacción con otros individuos del grupo. El animal muere a los 6 meses luego de la aparición de los síntomas (Farías *et al.*, 2009).

Los datos de EDC en los ungulados cautivos, indican que la enfermedad es contagiosa y se transmite horizontalmente. Sin embargo, el mecanismo exacto de transmisión es aún desconocido (Williams y Miller, 2003).

Encefalopatía Espongiforme Felina (EEF)

Se diagnosticó por primera vez en 1990, en un gato doméstico en Inglaterra. Su incidencia en el Reino Unido es de 10 a 15 gatos infectados por un millón. Además, se han descrito casos en pumas, ocelotes y tigres. Se estima que la infección se debió a la contaminación del alimento con tejido bovino infectado por priones de EEB (Farías *et al.*, 2009).

Todos los casos presentan signología nerviosa generalizada, ataxia y dilatación pupilar. La mayor parte de los casos diagnosticados han aparecido en individuos con una edad comprendida entre los 4 y 9 años. Los estudios inmunohistoquímicos han evidenciado la presencia de PrP^{Sc} en el cerebro y en la médula espinal (Farías *et al.*, 2009).

Encefalopatía Espongiforme Bovina (EEB)

El primer caso de esta enfermedad fue observado en el año 1985, en una vaca Frison de una granja del sur de Inglaterra, que presentó un síndrome neurológico descrito como hipersensibilidad crónica con descoordinación marcada. Este animal manifestó cambio de conducta acompañado de comportamientos agresivos. Siete meses después, en el mismo rebaño, se presentaron nueve casos más con los mismos signos clínicos. En noviembre de

1986, el análisis histopatológico del cerebro de estos animales reveló una gran similitud con los cerebros de los animales infectados con scrapie (Castilla *et al.*, 2002). La confirmación que la EEB se originó debido a un agente transmisible asociado a Scrapie, fue obtenida cuando esta encefalopatía espongiiforme fue satisfactoriamente transmitida a distintas estirpes de ratones como resultado de la inoculación intracerebral de material infeccioso de EEB (Wilesmith, 1994; Juste *et al.*, 2012).

La ausencia de un método de diagnóstico práctico, que permitiera la identificación de animales en fases preclínicas, obligó al uso de rifle sanitario masivo de animales como medida preventiva, para poder profundizar en la etiología, patogenia y obtención de métodos de diagnóstico para esta enfermedad (Castilla *et al.*, 2002).

Scrapie

El Scrapie es el prototipo de las EETs, que afecta a ovinos y caprinos, su conocimiento data desde hace más de 2 siglos. Esta enfermedad es endémica en muchos países europeos y ha sido también reportada en diversos países a través de otros continentes. Sin embargo, Australia y Nueva Zelanda han mantenido su condición de país libre de Scrapie debido a rigurosas medidas de control (OIE, 2000).

En la especie caprina es una enfermedad cuyo conocimiento es limitado, a pesar que su primera observación surgió en Francia en 1942, en un animal con sintomatología compatible y que vivía junto a un rebaño de ovinos que presentaban la enfermedad desde hace años (Vaccari *et al.*, 2009).

Luego de la epidemia de EEB, la susceptibilidad de las naciones se incrementó al asociarse esta enfermedad con el Scrapie de ovinos y caprinos, por lo cual a partir del año 2002 se establecieron programas de vigilancia obligatoria de la Unión Europea, solicitando pruebas en mataderos. Como consecuencia, los casos de Scrapie positivos en pequeños rumiantes se incrementaron, incluso se logró detectar infección en animales clínicamente asintomáticos (Vaccari *et al.*, 2009).

Actualmente hay tres clasificaciones de las enfermedades priónicas naturales que afectan a las cabras en Europa. Estas se distinguen en base a características inmunobioquímicas como Scrapie clásico, atípico y tipo EEB. En la medida que las técnicas útiles para diferenciar cadenas del prión mejoren aparecerán otro tipo de cadenas de EETs en caprinos (Vaccari *et al.*, 2009).

Así como han avanzado las técnicas de diagnóstico molecular, se han descrito casos de Scrapie atípico en caprinos, e incluso un caso de EEB descrito en un caprino de Francia el año 2002, además de otro caso similar en caprinos del Reino Unido usando pruebas diagnósticas más sensibles (Jeffrey *et al.*, 2006).

La habilidad para distinguir entre el prión del Scrapie clásico y el prión de la EEB, resulta de particular importancia en pequeños rumiantes, por la naturaleza zoonótica de esta última (Manning *et al.*, 2008) y por la potencial exposición que hayan tenido los animales al alimento que originó la EEB. Sin embargo, los mecanismos por los que los factores del hospedero influyen en el fenotipo de la enfermedad, aún no son completamente entendidos (OIE, 2009).

Dentro del conocimiento científico que se ha generado en relación a los caprinos, se sugiere a esta especie como modelo experimental, dado que es altamente eficiente para generar la infección y 100% sensible (Vaccari *et al.*, 2009).

La transmisión del Scrapie en las cabras, se demostró experimentalmente unos pocos años después del primer caso del Scrapie natural en caprinos. Diferentes investigadores, han tratado de generar la infección mediante distintas vías de entrada, como lo fue la utilización de la ruta intraocular en 1939, por Cuillé y Chelle, o la vía intracerebral utilizada por Pattinson y cols. en 1959 (citados por Vaccari *et al.*, 2009). Luego de numerosos intentos por replicar el cuadro experimentalmente, se logró determinar que el período de incubación puede ser tan variable que va desde de los 7 a 23 meses (Vaccari *et al.*, 2009). De acuerdo a todos los antecedentes recopilados, este hecho estaría basado en la existencia de alelos de la proteína priónica caprina (PRNP), que son capaces de influir en el periodo de incubación.

Tal como ocurre en los ovinos, en la especie caprina existe susceptibilidad al Scrapie que está determinada por el polimorfismo en codones específicos, derivados del gen que codifica para la proteína priónica (PRNP). Se han descrito diferencias en la susceptibilidad entre los caprinos al Scrapie. En un estudio reciente se ha establecido que en esta especie, la probabilidad de infección sería mayor en animales homocigotos para Isoleucina en el codón 142, más que para aquellos que portan Metionina en la misma posición, sugiriendo que este último aminoácido tendría un efecto de protección parcial para el desarrollo de la enfermedad en el caprino (Vaccari *et al.*, 2009).

Ya desde la década de los noventa, se acepta que las cabras han demostrado experimentalmente, períodos de incubación un poco más largos que las ovejas (Vaccari *et al.*, 2009). Esto se explica debido a que el prión del Scrapie es más específico del ovino y afectaría a los caprinos en segunda instancia, debiendo adaptarse a esta especie para poder generar la enfermedad (Farías, 2013).

La patogénesis del Scrapie en rumiantes y modelos roedores ha sido estudiada por Hadlow, Scottish y Dickinson, quienes demostraron a comienzos de 1980, la existencia de una susceptibilidad genética para estas enfermedades que, combinada con un componente infeccioso, determinaría las características de la enfermedad (Lasmezas, 2003).

En relación al cuadro clínico en caprinos, éste se caracteriza por presentar episodios de cambio conductual, rasquido que es de menor intensidad al compararlo con el que presentan los ovinos; pérdida de peso, hasta el desarrollo de signología nerviosa como lo es el temblor y ataxia, luego postración y muerte (DEFRA, 2008).

La transmisión ocurre por vía vertical y horizontal. La infección de las crías ocurre en el momento del parto y posiblemente en el período prenatal. Las membranas fetales son una fuente importante de transmisión entre animales no emparentados, especialmente cuando las zonas de parto están en áreas confinadas (Terry *et al.*, 2011).

Dentro de los diagnósticos diferenciales, especialmente en la fase temprana de la enfermedad, se encuentran la pseudorabia (enfermedad de Aujeszky), el ectoparasitismo, la

rabia, la encefalitis por Listeriosis, Maedi Visna, cetosis, hipomagnesemia e intoxicaciones químicas y por plantas (OIE, 2009).

El análisis histopatológico de los cerebros muestra astrogliosis, vacuolización intracelular y pérdida neuronal. No parece existir una relación entre la cantidad de astrogliosis observada y la gravedad de las lesiones vacuolares, por lo que ambos cambios parecen representar respuestas primarias independientes. Se han descrito también alteraciones en el páncreas (Castilla *et al.*, 2002).

El Scrapie ha sido transmitido experimentalmente a otros rumiantes, primates, gatos y a una amplia variedad de roedores (Lasmezas, 2003).

Patogenia y transmisión

La forma en que se genera el cuadro es compatible en todos los tipos de EETs. El príon del Scrapie ingresa al animal principalmente a través de la vía oral. Dada las características de resistencia en el medio ambiente, el agente permanece años en pastos contaminados, por lo que se considera que el Scrapie es autosustentable; la excreción por productos orgánicos: heces, saliva, orina o residuos placentarios, establecen un eficiente sistema para perpetuar la infección de animales que ocupen praderas infectadas con el agente (Terry *et al.*, 2011).

Por otra parte, la presencia de heridas en la piel o el daño directo a membranas mucosas sugieren también otra vía de ingreso adicional. Incluso se plantea la posibilidad de transmisión vertical a través de la exposición oral de los neonatos al príon dentro de los fluidos placentarios (Caplazi *et al.*, 2004). La transmisión vertical del agente se ha planteado de forma experimental en los ovinos (Vaccari *et al.*, 2009).

Fundamentalmente se describen 3 etapas en la patogenia de la enfermedad del Scrapie clásico: (1) infección y replicación periférica, (2) neuroinvasión desde la periferia hacia el SNC y (3) neurodegeneración (Aguzzi, 2006; Van Keulen *et al.*, 2008). Posteriormente, al fenómeno de neuroinvasión, se producirá la neurodegeneración y diseminación centrífuga desde el SNC hacia los otros tejidos periféricos, incluyendo el músculo (Farías, 2013).

En el Scrapie clásico el prión ingresa por vía oral y cruza la barrera de la mucosa intestinal mediante tres vías posibles (Figura N° 2). La primera es a través de células – M, un tipo de célula presente en los folículos asociados al epitelio de la mucosa intestinal y tonsilas, el que se especializa en el transporte de macromoléculas y partículas que cruzan el epitelio. La segunda, mediante enzimas digestivas que fragmentarían al agente en un núcleo infectivo resistente a proteasas asociado al transporte de Ferritina .La tercera, por medio de células dendríticas que capturan antígenos, por medio de sus procesos dendríticos insertos en el lumen intestinal (Van Keulen *et al.*, 2008).

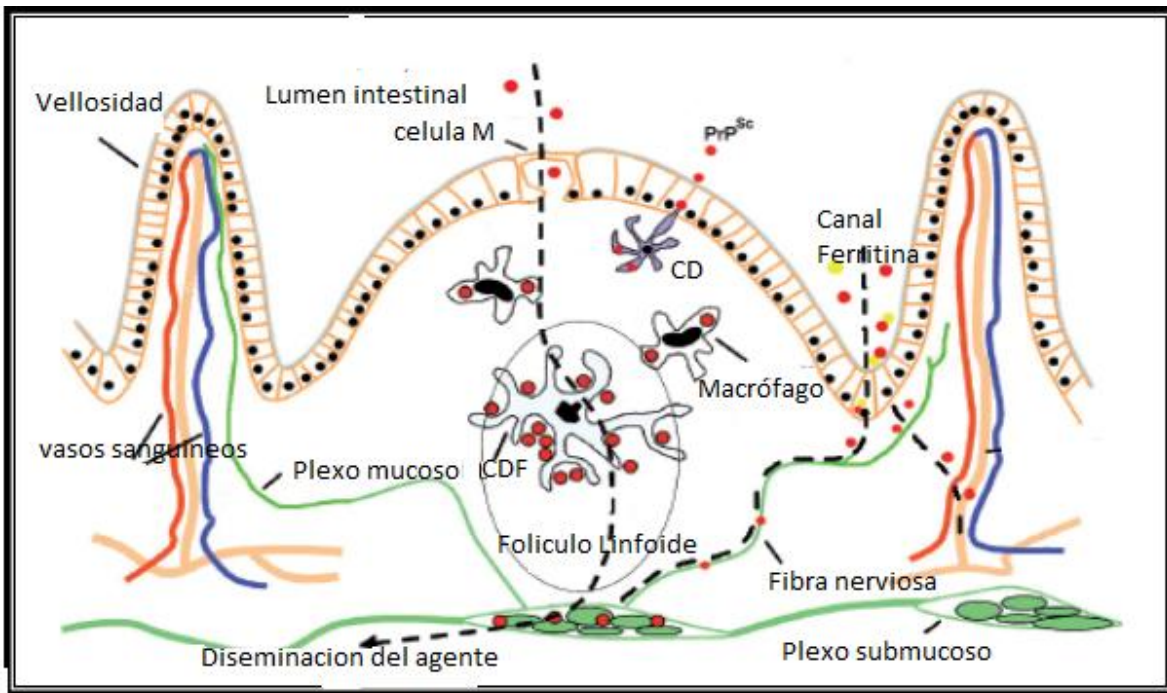


Figura N° 2. Posibilidades de ingreso del prión a través de la mucosa intestinal y sus mecanismos de replicación (Van Keulen *et al.*, 2008). CD: célula dendrítica.

Una vez que ingresa, comienza la etapa de replicación periférica del prión. Éste se acumula primero en los tejidos linfoides asociados a intestino (TLAI), tonsilas y placas de Peyer, donde se multiplica. Posteriormente, los priones serán transportados hacia los linfonódulos retrofaríngeos y mesentéricos. El primer tejido neuronal en el cual la PrP^{Sc} puede ser demostrada tanto en el Scrapie como en la EEB, es el sistema nervioso entérico (SNE) (Van Keulen *et al.*, 2008). Posteriormente a la invasión del SNE, el prión asciende a través de las

vías neuronales eferentes parasimpáticas y simpáticas hacia el cerebro (vía ganglio mesentérico craneal/abdominal). Una vez que alcanza estas vías neuronales llega al cerebro a través del Núcleo Motor Dorsal del Vago (NMDV) a nivel del obex y el Asta lateral en los segmentos medulares torácicos de la columna vertebral. Desde estos sitios en el SNC, la infección se disemina en dirección ascendente y descendente, hasta finalmente incluir la innervación completa, como lo describe la Figura N°3 (Van Keulen *et al.*, 2008).

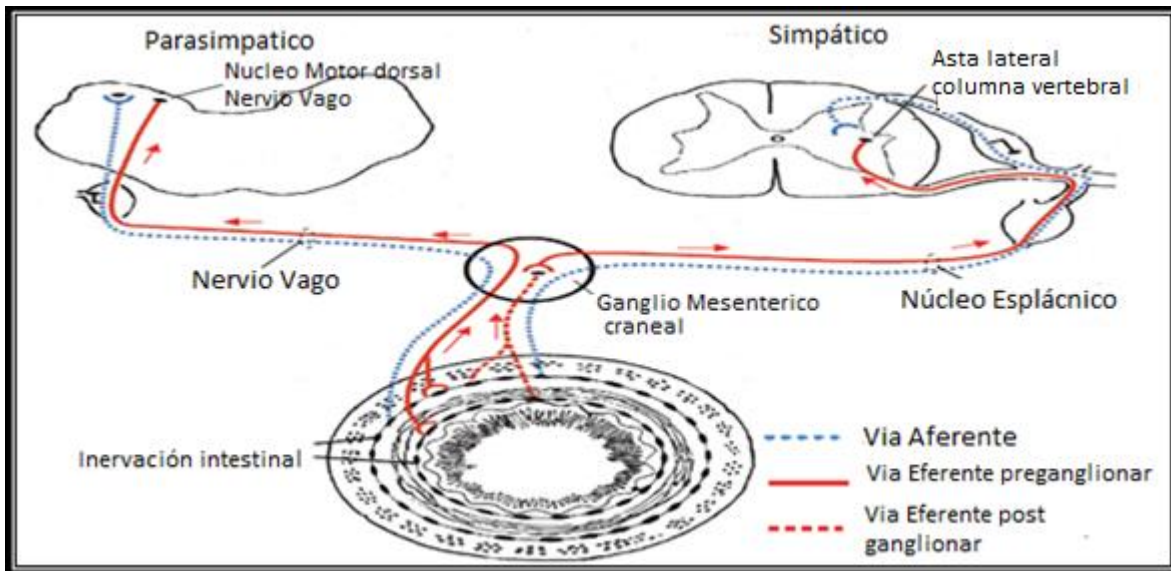


Figura N°3. Mecanismo de ascenso y diseminación de priones (Van Keulen *et al.*, 2008).

Desde el punto de vista anatomopatológico, macroscópicamente los cerebros de animales afectados se visualizan como normales, sin embargo, la inspección microscópica (Figura N°4), revela cambios que consisten en astrogliosis, vacuolización intracelular, pérdida de neuronas y formación de placas amiloides ocasionales (Pastrana, 2008).

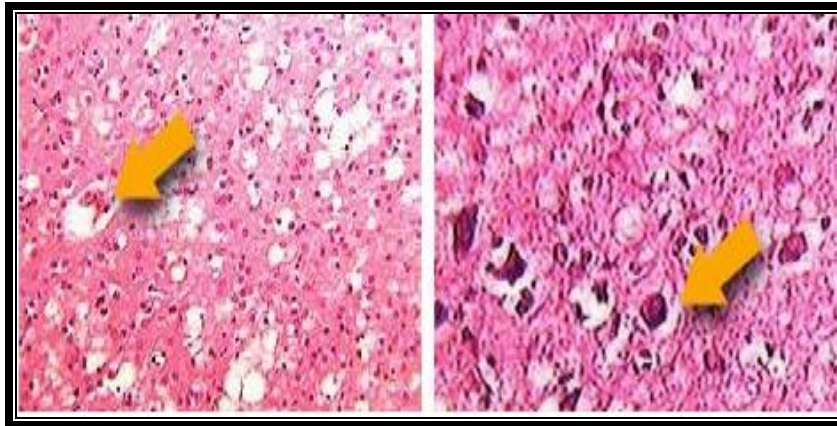


Figura N°4. Aspecto histopatológico característico de cerebros de animales afectados por Scrapie. Flechas indican vacuolización neuronal (FAO, 2009).

La patogénesis de las EETs, envuelve complejas interacciones del agente infeccioso con diferentes células blanco y el medio extracelular (Lasmezas, 2003). En un principio, se pensó que la presencia de los linfocitos B (LB), sería crucial para la neuroinvasión de la PrP^{Sc}, aunque el modo preciso de acción de estas células no estaba aún dilucidado (Huang y MacPherson, 2004). Sin embargo, posteriormente se pudo comprobar que el papel de los LB no estaba relacionado directamente con el nivel de expresión de la PrP^c, ni con la neuroinvasión de la PrP^{Sc}, ya que se demostró, que en poblaciones de ratones carentes de precursores de LB, a los que se les inoculó LB procedentes de ratones “*Knock out*”, donde la expresión génica de PrP^c se ha abolido, la neuroinvasión se restablece de la misma forma que lo hacen los LB que sí expresan PrP^c (Brun *et al.*, 2003; Huang y MacPherson, 2004). Un papel más claro de los LB en la patogénesis de las EETs, podría derivarse de la función que estos cumplen en la mantención del estado de maduración de las células dendríticas foliculares (CDF) en los nódulos linfáticos, las placas de Peyer intestinales y los centros germinales del Bazo (Brun *et al.*, 2003), ya que esta maduración depende del factor de necrosis tumoral α (TNF- α) señalizado desde los LB. La función de las CDF maduras, es la de atrapar antígenos no procesados que forman inmunocomplejos de superficie, mediante anticuerpos o componentes del complemento. A su vez, las CDF secretan interleucina 6 (IL-6), cuya deficiencia interfiere con el desarrollo de los centros germinales. Diversos estudios han demostrado, que la acumulación de PrP^{Sc} requiere la presencia de las CDF maduras, pero no de los linfocitos B o T. A partir de las CDF del Bazo, los linfocitos

esplénicos podrían acumular priones, pero solamente si portan PrP^c en su superficie (Brun *et al.*, 2003; Huang y MacPherson, 2004).

Diagnóstico

Durante la epidemia de EEB que ocurrió en Europa en la década de los 80, la definición inicial de los casos se basó en la observación de cambios histopatológicos no inflamatorios en el SNC, lo que cimentó las bases para la confirmación del diagnóstico clínico de EEB, siendo la característica más importante, la vacuolización que abarca un cambio esponjiforme en el neuropilo de la materia gris y una o múltiples vacuolas en el pericarion neuronal. La vacuolización tiende a ser simétrica y bilateral. La alta frecuencia de las lesiones en ciertos núcleos anatómicos de la médula oblongada a nivel del obex, permitió canalizar el diagnóstico en una sola sección de la médula. En esta estructura anatómica, se destacan núcleos frecuentemente afectados: el dorsal del vago, el del tracto solitario y el espinal del trigémino. Estos núcleos se han visto afectados en un 99,65% de los casos diagnosticados como positivos, por lo que esta región es la más importante para el diagnóstico histopatológico de la enfermedad (OIE, 2009).

Tradicionalmente, se consideró a la histopatología como la herramienta diagnóstica más relevante, para la detección de los cambios esponjiformes en animales que mostraban sinología nerviosa. En la actualidad, los programas de vigilancia activa oficiales ejecutados en los países miembros de la Unión Europea, mantienen la confirmación de la enfermedad en el tejido nervioso, específicamente en la porción del obex, para su análisis mediante Inmunohistoquímica (prueba estándar) o bien, para la realización de pruebas diagnósticas rápidas como *Western Blot* o *Inmuno ensayo enzimático (ELISA)* (OIE, 2009).

La demostración de las fibrillas características de PrP^{Sc}, denominadas SAF (fibrillas asociadas a Scrapie), por microscopía electrónica en extractos detergentes obtenidos desde médula espinal fresca o congelada, ha sido usada como un método diagnóstico adicional de la EEB, pero no tiene el mismo nivel de sensibilidad o especificidad de los métodos de inmunodiagnóstico (OIE, 2009).

La infección con el prión de la EEB, puede ser demostrada experimentalmente por la

inoculación de ratones con material infeccioso vía intracerebral o intraperitoneal. Sin embargo, estos bioensayos no son prácticos desde el punto de vista diagnóstico, debido al largo período de incubación de la enfermedad, por lo que su utilización se restringe al campo de la investigación (OIE, 2009).

En el caso del Scrapie clásico, las técnicas inmunológicas pueden utilizarse para realizar la detección del agente en muestras de tejido linfoide, como lo son los linfonodos retrofaríngeos y las placas de Peyer en el íleon distal; en los que la PrP^{Sc} ha sido detectada consistentemente en etapas tempranas de la enfermedad (González *et al.*, 2006). Sin embargo, existe el inconveniente que en ovinos afectados con algunas estirpes atípicas de PrP^{Sc}, no se acumularían en los tejidos linfoides, o lo hacen en pequeña cantidad (González *et al.*, 2006).

Actualmente, se está desarrollando la obtención de muestras en el animal vivo mediante biopsia, lo que se ha implementado en los ovinos, estableciéndose como un procedimiento que permite la detección temprana del prion, ocupando tejido linfoide existente en el tercer párpado y/o mucosa rectal (Dennis *et al.*, 2009; Leal *et al.*, 2012).

En los ovinos, el diagnóstico preclínico mediante biopsia, se intentó en tercer párpado y tonsila palatina. Sin embargo, dado los inconvenientes técnicos y metodológicos, se consideró que no servían para monitorización a gran escala (González *et al.*, 2008). Por este motivo, a nivel mundial se recomienda el uso de la mucosa rectal, puesto que el agente del Scrapie clásico, se acumula en ésta en gran proporción en los animales afectados clínicamente (97%) y en estados preclínicos de la infección (86%). Además, la probabilidad de un resultado positivo en la mucosa rectal, no se afectaría por factores del hospedero como la raza, edad o el estirpe de la PrP^c (González *et al.*, 2008).

Al comparar la vigilancia de animales con signos clínicos, las pesquisas de EETs en los animales muertos, ayudaron a mejorar la monitorización de la enfermedad en pequeños rumiantes. Sin embargo, el rendimiento en términos de detección individual pareciera estar limitado. Los estudios realizados en pequeños rumiantes revelan que la acumulación de PrP^{Sc} en SNC, ocurre posteriormente, durante una etapa tardía de incubación. Es por esto que numerosos autores sugieren que el tejido linfoide corresponde a una opción mucho más

racional de detección que el obex, para el Scrapie clásico tanto en caprinos como Ovinos (Corbière *et al.*, 2013).

La Inmunohistoquímica.

Este método combina técnicas anátomo-patológicas, inmunológicas y bioquímicas, permitiendo localizar componentes tisulares “*in situ*”, mediante el empleo de anticuerpos específicos y moléculas marcadoras. Según los laboratorios de referencia de la Comisión Europea para las EETs, el principio teórico de la aplicación de la Inmunohistoquímica en las muestras fijadas en formalina, consiste en la búsqueda de epítopes y utilización de anticuerpos elaborados específicamente para priones (OIE, 2009).

Según Leal y cols. (2012), existen limitantes en el uso de otros métodos como *el Western Blot o ELISA*, técnicas que son comúnmente utilizadas en los programas de vigilancia de Scrapie y EEB en Europa y EEUU como pruebas rápidas, dado que si la muestra de tejido linfóide contiene baja cantidad de folículos se reduce la probabilidad de obtener cantidades detectables de PrP^{Sc} y se incrementa la probabilidad de obtener falsos negativos. Por esto, se utiliza la técnica de Inmunohistoquímica, cuyos resultados son más sensibles y específicos en tejido linfóide (Furr *et al.*, 2011).

Según la información oficial de la Oficina Internacional de Epizootias año 2009, la enfermedad se caracteriza por evadir cualquier respuesta inmunológica específica, por lo tanto, no existe justificación para realizar la detección en base a anticuerpos específicos en el suero (OIE, 2009).

Western Blot (WB)

La electroinmunotransferencia o *Western Blot*, detecta la PrP^{Sc} inmunológicamente desde tejido medular fresco o congelado, caracterizando la proteína priónica patógena según su movilidad electroforética y detectando sus bandas de glicosilación y de peso molecular. Esto se realiza mediante un tratamiento previo de las muestras con proteinasa K. Los extractos se denaturan con calor y Dodecil Sulfato de Sodio (SDS), para ser analizado por electroforesis en gel de poliacrilamida. Posteriormente, la proteína

denaturada se transfiere a una membrana de nitrocelulosa para ser detectada con un anticuerpo marcado. Esta prueba es altamente sensible y se utiliza frecuentemente para caracterizar la cepa del prión en estudio, a través de la determinación de los patrones moleculares de las tres glicofomas de PrP^{Sc} y la reacción de ciertos anticuerpos dirigidos contra la porción amino terminal (Kübler *et al.*, 2003; Grassi *et al.*, 2008).

Ensayo por inmunoabsorción ligado a enzima (ELISA)

Otra técnica es el inmunoensayo enzimático (ELISA), que también detecta la PrP^{Sc} desde tejido fresco o congelado. Las muestras son homogenizadas y sometidas a tratamiento previo con Proteinasa K y luego son centrifugadas; el sobrenadante se diluye y se somete a análisis. Se pueden utilizar distintos anticuerpos. La PrP^{Sc} es capturada en una microplaca usando un anticuerpo anti-PrP o un ligando, además de un segundo anticuerpo anti-PrP asociado a un sistema de detección (Gavier –Widén *et al.*, 2005). Al igual que el *Western Blot*, esta técnica permite trabajar con un mayor número de muestras en menos tiempo mediante el uso de *kits* comerciales de diagnóstico (Núñez, 2004; OIE, 2009).

Salud pública

Dentro de las EETs, el mayor problema lo constituyó la aparición del prión que provoca la EEB, luego de establecerse el nexo con los casos de la variante de la Enfermedad de Creutzfeldt-Jakob (vECJ) en humanos y la probable exposición a alimento contaminado con ese prión (Salguero *et al.*, 2006). Las formas esporádicas de la enfermedad de Creutzfeldt-Jakob no se consideran ligadas a alguna EETs por animales (Juste *et al.*, 2012).

Se ha demostrado que las personas que han ingerido alimentos de origen vacuno infectados por proteína prión patógena desarrollan una ECJ atípica (Will, 2002; Llewelyn *et al.*, 2004), con un curso algo más lento que la ECJ y que afecta a personas mucho más jóvenes (media de 30 años en vez de 65 años), por lo que se ha dado en denominar “variante de la ECJ” (vECJ) (Tabla N°4). Además de la ingestión de productos cárnicos contaminados, existen otras EETs en el hombre como el Kurú, adquirido por prácticas de canibalismo ritual; la ECJ adquirida por prácticas iatrogénicas

(transplante de material a partir de personas enfermas o por uso de material quirúrgico contaminado); o de forma esporádica, por una mutación somática de tipo familiar (Carrión, 2007).

En el caso del Scrapie, hasta el momento no se ha demostrado un riesgo ocupacional o alimentario para la especie humana por la exposición a productos ovinos y caprinos infectados, lo que sugiere que el prión del Scrapie no es un peligro para la salud humana bajo condiciones naturales de exposición (Núñez, 2004). Epidemiológicamente no se ha relacionado el Scrapie con ninguna variable de la ECJ (Juste *et al.*, 2012).

La principal complicación de mantener esta aseveración es que, en la medida que se han mejorado las técnicas moleculares para realizar la detección y caracterización de los priones, han aparecido nuevas estirpes del Scrapie, clasificándose hoy, como clásicas, atípicas y tipo EEB, de las cuales se desconoce el potencial peligro que pudieran representar al ingresar a los alimentos (Juste *et al.*, 2012).

En el ganado bovino se han realizado experimentos administrando por vía oral cerebro infectado con EEB a terneras de 4-6 meses de edad. Cuando parieron a los dos años de comenzar el experimento se analizó su calostro y leche, separando la fracción láctea rica en células somáticas. En ninguna de las lactancias analizadas se pudo detectar proteína prión patógena (Everest *et al.*, 2006).

Existen numerosos estudios que muestran que la transmisión de los priones se realiza a través de la ingestión de productos contaminados con la proteína patógena, que alcanza una mayor concentración en los productos considerados Material Específico de Riesgo (MER). Dentro de estos no se encuentra la leche, ni el músculo. Sin embargo, en revistas de divulgación científica poco contrastadas se ha publicado que existen en los comercios *tetra bricks* de leche homogeneizada y pasteurizada, que contienen la proteína priónica patógena (Carrión, 2007).

Juste y cols. (2012), mencionan la ocurrencia de 1 caso de vECJ que afectó a una madre y su hijo en Castilla y León, España, durante el período de vigilancia de enfermedades espongiiformes (2007-2008); figura que suele atribuirse a los casos de Kurú ocurridos en

Nueva Guinea. De forma coincidente, atribuyen la gran masa de pequeños rumiantes existentes en la región en la que se presentó tal caso, sugiriendo el posible rol de estos como promotores de agentes de EETs con habilidades para traspasar la barrera interespecie. Estudios de laboratorio indican que el prión de la EEB, incrementa su virulencia y capacidad de atravesar la barrera interespecie al realizar pasajes en la especie ovina (Espinosa *et al.*, 2007; Tamgüney *et al.*, 2009). Otro estudio, demostró que estirpes atípicas de Scrapie pueden ser transmitidas oralmente entre ovinos (Simmons *et al.*, 2011). Interpretaciones más sensibles de pruebas diagnósticas de rutina, han indicado la presencia de proteína priónica patológica en tejido presumiblemente no infectado como el hígado (Everest *et al.*, 2011). Por lo tanto, estos estudios sugieren la presencia de proteínas priónicas potencialmente patógenas en la población ovina/caprina y que pueden llegar directamente a la cadena alimenticia humana (Juste *et al.*, 2012).

Las EETs no se transmiten fácilmente a otras especies gracias a la barrera natural existente, que exige que las proteínas patógenas tengan que adaptarse al nuevo hospedador. La incidencia de la vECJ ha sido inferior a lo que se esperaba en un principio, puesto que incluso en el año 2001 (*peak* de la enfermedad), ni siquiera hubo 30 personas diagnosticadas. El *peak* correspondiente a la EEB tuvo lugar en el año 1992, de lo que se deduce que la incubación en el hombre es de alrededor de 8-10 años. Parece que nos encontramos en la fase descendente, de tanto en la EEB como en la vECJ, por lo que se debe moderar la alarma que se transmite (Carrión, 2007). Por una parte, Pastrana (2008), indica que se han contabilizado más de 200 casos mortales de vECJ, al menos 4 de ellos por transmisión iatrogénica y se desconoce si la epidemia se encuentra en fase descendente, por lo que no se descarta la posibilidad de existencia de individuos portadores de la enfermedad, que manifiesten signos con los años. El análisis molecular (perfil de bandas y patrón de glicosilación), los prolongados periodos de incubación, que en humanos puede superar los 50 años; el propio efecto genético sobre las barreras de transmisión y la potencial transmisibilidad del prión de la EEB a otras especies, son algunos de los argumentos esgrimidos a favor de la hipótesis y que inducen a la cautela (Pastrana, 2008). Actualmente, se han registrado 229 casos de vECJ (CDC, 2013).

El *peack* de la vECJ producido durante el año 2000 pareciera dirigirse a la baja. Al 2010 se registraron 214 casos de los cuales 167 ocurrieron en el Reino Unido, 25 en Francia y el resto en países Europeos (NCJDSU, 2010). El intervalo de tiempo ocurrido entre los máximos registros de EEB y vECJ es de 9 años y las técnicas de exclusión de MER fueron introducidas como medidas de control en los mataderos hacia el año 1989 (Norrby, 2011).

Tabla N° 4. Características diferenciales entre la ECJe (esporádica) y la vECJ.

	ECJe	vECJ
Edad de muerte	66 años	29 años
Duración	4 meses	13 meses
Características clínicas.	Demencia de rápida progresión	Deterioro neurológico progresivo lento.
Características del EEG.	Complejos periódicos trifásicos característicos	Sin características especiales.
Características neuropatológicas (PrP ^{Sc})	Acumulación en sinapsis.	Depósitos extensos de placas floridas.
Genotipo <i>PRNP</i> codón 129	68% homocigotos Met/Met	100% Met/Met

(Will, 2002; Collins *et al.*, 2004).

La magnitud de la contaminación de los humanos con la EEB, que probablemente ocurrió por la vía oral, es aún desconocida, pero se han tomado medidas para proteger la salud pública, como son la remoción desde la cadena alimenticia humana de productos bovinos que probablemente contienen el agente infeccioso (cerebro, médula espinal, tonsilas, bazo, timo, linfonódulos e intestino) (Lasmezas, 2003).

Después de la exposición oral con el agente de la EEB, el sistema nervioso entérico de los humanos puede ser uno de los puntos iniciales de entrada de la PrP^{Sc}, lo que puede proveer una forma de propagación del agente al SNC, como también un sitio inicial de

generación de la infección. La presencia del receptor de laminina (67 kDa) en la superficie luminal del epitelio intestinal, en aproximadamente el 40% de los humanos infectados con la vCJD, puede representar un factor de riesgo de susceptibilidad para la infección con la PrP^{Sc}, así como también, una posible vía de contaminación iatrogénica mediante procedimientos endoscópicos (Ghosh, 2004).

En el caso de la vECJ, se detectó la presencia de la PrP^{Sc} en los órganos linfoides de los pacientes enfermos (tonsilas, linfonódulos y Bazo), en todos los casos reportados (Lasmezas, 2003; Collins *et al.*, 2004). Otras investigaciones sugieren, que existiría un mayor riesgo de transmisión secundaria con la vECJ, ya que mediante un estudio de inmunodetección de PrP^{Sc} en pacientes con vECJ, se reportó la presencia del agente en retina y nervio óptico, en cantidades que corresponden a un 25% de lo que se encuentra en cerebro. Además, se detectaron menores concentraciones en el recto, timo y glándulas adrenales en uno de los pacientes estudiados, lo que sugiere que la PrP^{Sc} podría estar presente en otros órganos, además de los descritos hasta la fecha (Collins *et al.*, 2004).

A fines del año 2003, se presentó el primer caso de muerte de un paciente con vECJ, que había recibido transfusión de sangre desde un donador fallecido a causa de esta enfermedad, en 1999. Esto plantea la posibilidad de transmisión del prión por vía sanguínea entre humanos afectados con vECJ, aunque no hay estudios, hasta la fecha, que comprueben o refuten esta posibilidad. Este caso de transfusión fue realizado en 1996, previo a la prohibición en Inglaterra de transfundir sangre entera, sin leucodepleción, que fue establecida en el año 1998 (Llewelyn *et al.*, 2004).

Situación Nacional, prevención y control.

Con la epidemia de EEB que se presentó en Europa, Chile decidió adoptar todas las medidas recomendadas por los organismos de referencia internacionales, Organización Internacional de Sanidad Animal (OIE) y la Organización Mundial de la Salud (OMS), para evitar el riesgo de ingreso de la enfermedad a nuestro país. Por su parte, el Servicio Agrícola y Ganadero (SAG) en el año 1990, prohibió la importación al país de animales, productos y subproductos bovinos de riesgo de países con EEB. Los productos prohibidos fueron: bovinos vivos, carne fresca enfriada o congelada, harinas de carne y

hueso, alimentos balanceados con harinas de carne y hueso (incluyendo los alimentos para mascotas), cabeza (incluyendo ojos y cráneo), médula espinal, linfonódulos, Bazo, tonsilas, timo e ileon distal. No se consideran prohibidos la leche y sus derivados, la lactosa, el semen, las pieles y cueros, las gelatinas y el colágeno preparado con pieles y cueros (Núñez, 2004).

En 1991, el SAG realizó una evaluación cualitativa de riesgo de EEB en el país, demostrando una escasa probabilidad de presentar esta patología en Chile. Durante el año 1996, se estableció a la EEB como una enfermedad de notificación obligatoria, por lo que los médicos veterinarios privados deben notificar los cuadros clínicos compatibles al SAG (Núñez, 2004).

En el caso de los bovinos, se definió como caso compatible aquel animal mayor a 30 meses que manifiesta sintomatología nerviosa progresiva; caso sospechoso aquel animal mayor a 30 meses en el caso de bovinos y 18 meses para ovinos y caprinos, que cursen con sintomatología neurológica progresiva y que resulte positivo a las pruebas rápidas; y caso confirmado si se determina positivo a la técnica de IHQ realizada en obex (SAG, 2005).

Entre los años 1996 y 1998 se colectaron muestras de cerebro de 1.274 animales (bovinos, ovinos y caprinos) desde todo el país, para realizar diagnóstico histopatológico de las EETs, de acuerdo a los procedimientos indicados por la OIE, resultando negativas a Scrapie y a EEB, en Chile. En el año 2000, se prohibió la formulación, elaboración, distribución, venta y uso de alimentos y suplementos que contengan proteínas de origen rumiante para la alimentación de rumiantes (Núñez, 2004).

En el año 2001, se incorpora al reglamento de las industrias productoras de Harina de Carne y Hueso, el realizar los procesos a una temperatura de 133°C por 20 minutos mínimo a una presión de 3 bar. Además, se exige el mismo proceso de elaboración para la importación de estas harinas de rumiantes (SAG, 2004).

Hasta ahora, no existen casos descritos de EEB y actualmente el país se encuentra categorizado por la Unión Europea como de riesgo despreciable de presentar un caso de esta enfermedad. Estudios de evaluación del riesgo geográfico de EEB en Chile,

reconocidos por la Comisión Técnica de la Unión Europea, determinaron para nuestro país el Nivel I, siendo altamente improbable la presencia del agente en el territorio Nacional, situación que fue reiterada nuevamente en abril del año 2003 (SAG., 2004).

El año 1998, se realizó una importación de bovinos desde Dinamarca, por lo que como medida preventiva sanitaria fueron sacrificados 64 animales provenientes de tal región. Además, el SAG ha mantenido un Programa de Vigilancia Activa y Pasiva (SAG, 2004).

El aumento de países con casos nativos de EEB en Europa, entre el año 2000-2001, ha hecho necesario que en nuestro país se adopten nuevas medidas frente a esta enfermedad. De este modo, en mayo de 2001, se amplió la prohibición de importación de productos con tejidos de riesgo, estableciéndose que sólo podrán internarse al país bovinos y sus productos desde Argentina, Australia, Brasil, Estados Unidos, Nueva Zelanda, Canadá, Paraguay y Uruguay. Esta restricción no será aplicable a los siguientes productos, siempre que cumplan con las exigencias específicas de internación: leche y sus productos bovinos, semen, sebo libre de proteínas, pieles y cueros, gelatina y colágeno preparados, exclusivamente, a partir de pieles y cueros. En mayo de 2003, esta resolución fue nuevamente modificada, ya que en esa fecha se presentó el primer caso nativo de EEB en Canadá, por lo que se suspendió la internación de bovinos y productos de origen bovino desde ese país. Las mismas medidas fueron adoptadas al aparecer, en diciembre de 2003, el primer caso de EEB en un animal importado, en Estados Unidos (SAG, 2004). Finalmente se denunció un caso de EEB presente en Brasil en diciembre de 2012, por lo que se cerraron los mercados chilenos con esa nación, sin embargo, la reapertura con ese país el año 2013 fue aprobada al asegurarse que fue un caso aislado y de la presentación atípica (SAG, 2013).

Por su parte, el laboratorio nacional de referencia del SAG, ha implementado nuevas técnicas diagnósticas para la EEB, por lo que además de la utilización de las técnicas de Histopatología, se adiciono al diagnóstico la técnica de Inmunohistoquímica, el año 2001, para la vigilancia activa y pasiva anual de EEB (SAG, 2004).

Actualmente, Chile forma parte de un selecto grupo de 11 países que han acreditado la condición de libre de EEB ante la OIE. Sin embargo, al igual que el resto de los países de la región, no existe un estatus sanitario declarado con respecto al Scrapie (SAG, 2012).

Es importante además destacar que Chile, posee la mayor incidencia mundial de ECJ en su forma familiar (1,3-2 casos/ millón de habitantes), siendo la forma de ECJe la que se presenta con más frecuencia en nuestro territorio. En términos porcentuales la ECJf se presenta en 15% de los casos y la ECJe en 85% de los casos. A diferencia de la vECJ, la forma clásica de la enfermedad se caracteriza por una evolución más rápida (4-7 meses), afecta a personas sobre los 50 años, no aparecen síntomas psiquiátricos y demuestra un electroencefalograma característico (MINSAL, 2007).

Si bien se han implementado variadas medidas para disminuir al máximo el riesgo de introducción de alguna EETs en nuestro país, es poco lo que se ha vigilado al respecto en los últimos años; puntualmente con la especie caprina. Por lo tanto, este trabajo pretende contribuir a la vigilancia pasiva anual que realiza el organismo gubernamental para esta especie.

En base a toda la información mencionada anteriormente es que en esta memoria de título se plantearon los siguientes objetivos:

OBJETIVOS

Objetivo general

Contribuir a la detección de Scrapie clásico mediante la técnica de Inmunohistoquímica en tejido linfoide de la mucosa rectal en caprinos *post mortem*.

Objetivos específicos

- 1- Determinar la aptitud de la muestra de mucosa rectal caprina mediante la tinción de Hematoxilina Eosina (H/E), de acuerdo con el número de folículos linfoides observados en los cortes.
- 2- Aplicar la detección de la proteína priónica patológica utilizando la técnica de Inmunohistoquímica, en muestras de tejido linfoide de la mucosa rectal de caprinos *post mortem*.

MATERIALES Y MÉTODOS

Se utilizaron 50 muestras obtenidas en la Zona Norte-Centro del país, provenientes de 50 animales mayores a 2 años, sin importar raza, sexo, ni causa de muerte. Las muestras, se obtuvieron a través del uso de tijeras de disección, realizando el corte de los últimos 5 cm del recto. Se depositaron en una solución bufferada de formalina al 10%, para su fijación durante 1 semana.

Las muestras de mucosa rectal de caprinos, fueron procesadas y analizadas en la Unidad de Patología, del Departamento Laboratorio y Estaciones Cuarentenarias Agrícola y Pecuaria, del Servicio Agrícola y Ganadero de Chile (“Lo Aguirre”). A partir de cada muestra se obtuvieron cortes a 0,5 y 1 cm de distancia de la unión mucocutánea rectal (Figura N° 5), los que fueron depositados en *cassetes* histológicos para su procesamiento. Se sometieron a deshidratación y aclaramiento en un procesador de tejidos automáticos (Leica TP-1020), con inmersión de las muestras en alcoholes de grados etílicos ascendentes, xilol y luego parafina secuencialmente demorando 16 horas en completar su operación (Anexo N° 1). Las muestras se incluyeron en bloques de parafina utilizando un centro de inclusión (W. Reichmann EC 350-1). De cada bloque se obtuvieron cortes seriados de 5µm de grosor, los que fueron montados en 2 portaobjetos: uno destinado para la tinción de Hematoxilina-Eosina (H&E), para el análisis histopatológico y la evaluación de la aptitud de muestra y el otro, para realizar la técnica de Inmunohistoquímica.

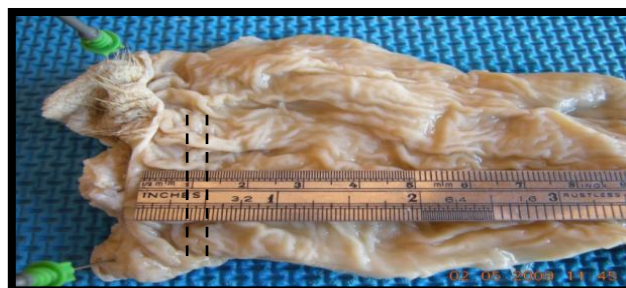

Figura N° 5. Muestra de mucosa rectal caprina. Forma en que obtuvieron los cortes a 0,5 y 1 cm de distancia a la unión mucocutánea rectal. Puntillado separa distancias estudiadas.

Hematoxilina & Eosina (H&E)

El fundamento de la tinción de H&E, consiste en la tinción del núcleo por parte de la Hematoxilina (colorante básico) y del citoplasma por la Eosina (colorante ácido), lo que se realizó en un equipo automático (Leica Autostainer XL) (Anexos N° 2 y N° 3). El propósito de aplicar esta técnica fue determinar la aptitud de las muestras según el criterio utilizado por O'Rourke y cols. (2000), siendo necesaria la presencia y visualización de 4 ó más folículos linfoides, para clasificar al corte homólogo como apto para ser sometido a la Inmunohistoquímica. De lo contrario se clasificaría como corte no apto, aquel que contenga menos de 4 folículos linfoides.

Inmunohistoquímica

Los cortes clasificados como aptos, fueron montados en un portaobjeto *Probe On Plus*. Éstos se desparafinaron y rehidrataron sometiéndolos a baños en xilol y alcoholes descendentes (Anexo N°4). Posteriormente, se inhibió la actividad endógena de la Peroxidasa presente en el tejido. Para ello, las muestras se mantuvieron en una solución de agua oxigenada al 3% en metanol absoluto durante 10 min. Luego se sumergieron en agua bidestilada y fueron incubadas en ácido fórmico al 98% durante 5 min a temperatura ambiente, se lavaron y neutralizaron en una solución tampón Tris-HCl , 0,1 M, pH 7,6 por 2 min. Posteriormente, fueron transferidas a una solución recuperadora de antígenos pH 7,6 (Target Retrieval Solution®), y se incubaron en un autoclave durante 20 min a 120°C. El enfriamiento se realizó en la misma solución a temperatura ambiente para transferirlas a una solución de Tris Buffer Salino-Tween 20 (TBST) pH 7,6 por 10 min. La aplicación de los reactivos se efectuó mediante el uso de capilaridad, para ello, los portaobjetos fueron montados en un sostenedor de portaobjetos (Slide Holder), siguiendo el protocolo del *kit* Pullman Monoclonal F99/97.6.1 (Manning *et al.*, 2008). Para esto, se agregó 150 µl de solución de proteinasa K en cada pocillo de un dosificador (Isolon®) en los que se incubaron por 90 seg a temperatura ambiente, seguidos de 3 lavados con TBST pH 7,6. Posteriormente, se agregaron 150 µl del anticuerpo primario monoclonal F99/97.6.1 (dilución 1:1000), incubando las muestras por 20 min a 37°C, seguida de 3 lavados con TBST pH 7,6. Luego, se incubaron con 150 µl del anticuerpo secundario policlonal anti-

ratón biotinilado por 15 min a 37°C; acto seguido se adicionaron 150 µl de la Streptavidina–(HRP) y se dejaron incubar por 10 min. Para finalizar, se aplicó el revelado de la reacción inmunológica mediante la incubación protegida de la luz directa con 150 µl de 3-amino-9-etilcarbazol (AEC), durante 5 min. Para poder visualizar mejor la reacción, los portaobjetos se sometieron a tinción con Hematoxilina de Mayer por 10 min para contrastar con el tejido adyacente.

Evaluación de las muestras por Inmunohistoquímica.

Los cortes histológicos se clasificaron como positivos, si aparecía un precipitado granular rojo en al menos 1 folículo linfoide. De lo contrario, se consideró negativa aquella muestra que no presentó granulación roja en ninguno de los folículos linfoides presentes en ella (Manning *et al.*, 2008). Finalmente, cada muestra se comparó con los controles aportados por el Laboratorio Nacional de Referencia para Scrapie y Enfermedad de Desgaste Crónico de los ciervos (EDC), desde Ontario, Canadá. Se utilizaron 5 controles positivos de mucosa rectal y 5 negativos, y se usaron 2 controles positivos de obex y 2 negativos.

Estadística aplicada a los resultados

Para el análisis de los resultados se utilizaron dos pruebas estadísticas, aplicadas mediante el programa SPSS. En primer lugar se analizaron los datos en función de la prueba de Kolmogorov-Smirnov, para determinar si los datos presentaban distribución normal. A partir de esta prueba se pudo determinar que la prueba estadística necesaria para definir si existían o no diferencias significativas entre los dos grupos de distancia analizados en este estudio para someterlos a la técnica de IHQ, correspondía a la Prueba estadística U de Mann Whitney (Molinero, 2003).

RESULTADOS

Evaluación de aptitud de las muestras.

De los 50 rectos caprinos se obtuvo un total de 100 cortes histológicos, uno a 0,5 y otro a 1 cm de distancia a la unión mucocutánea rectal. Del total de cortes obtenidos, 90 se clasificaron como aptos para ser sometidos a la técnica Inmunohistoquímica y 10 como no aptos (Tabla N° 5) los cuales se evaluaron mediante la tinción H&E para confirmar la observación en cantidad suficiente de folículos para el diagnóstico (Figura N° 6). Cada uno de los cortes de cada muestra, una vez procesados y teñidos con tinción H&E, fueron observados en un microscopio óptico (Nikon HFX-Dx), para describir las estructuras presentes.

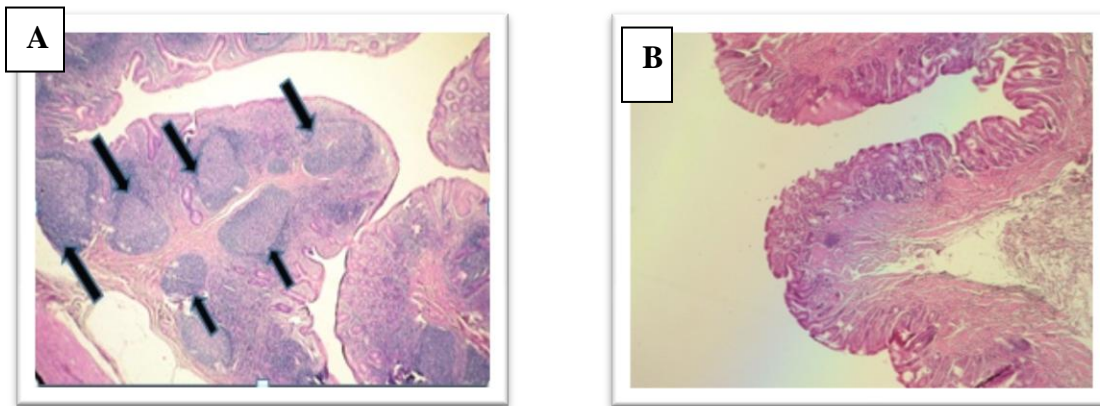


Figura N° 6: Fotografías de cortes histológicos de mucosa rectal de caprinos. A: muestra apta para someterse a la técnica de Inmunohistoquímica con al menos 4 folículos linfoides (flechas), (H&E, 100x). **B:** muestra no apta en que no se observan folículos linfoides, (H&E, 40x).

Tabla N° 5. Clasificación de muestras aptas y no aptas, según tinción H&E, a distancias de 0,5 cm y 1 cm de la unión mucocutánea rectal.

Aptitud de muestra	Distancia a unión mucocutánea rectal				Total	
	0,5 cm		1 cm			
Apta	45	90%	45	90%	90	90
No apta	5	10%	5	10%	10	10
Total	50	100%	50	100%	100	100

Los 50 rectos de caprinos analizados presentaron al menos 1 corte histológico apto para ser sometido a la técnica de IHQ (Anexo N°5). Por lo tanto, de un total de 100 cortes histológicos analizados (dos cortes por cada recto), 90 de ellos resultaron ser aptos y 10 no aptos lo que representa al 90% y 10%, respectivamente (Gráfico N° 1). Del total de 100 cortes histológicos, 45/50 resultaron aptos a los 0,5 cm de distancia a la unión mucocutánea rectal lo que se tradujo en un 90% de aptitud para esa distancia; a su vez 45/50 resultaron ser aptos a 1 cm del punto de referencia, lo que en porcentaje representó a un 90% de aptitud a esa distancia (Gráfico N° 2).

Gráfico N°1: Porcentaje de aptitud del total de 100 cortes histológicos, analizados a través de la tinción H&E.

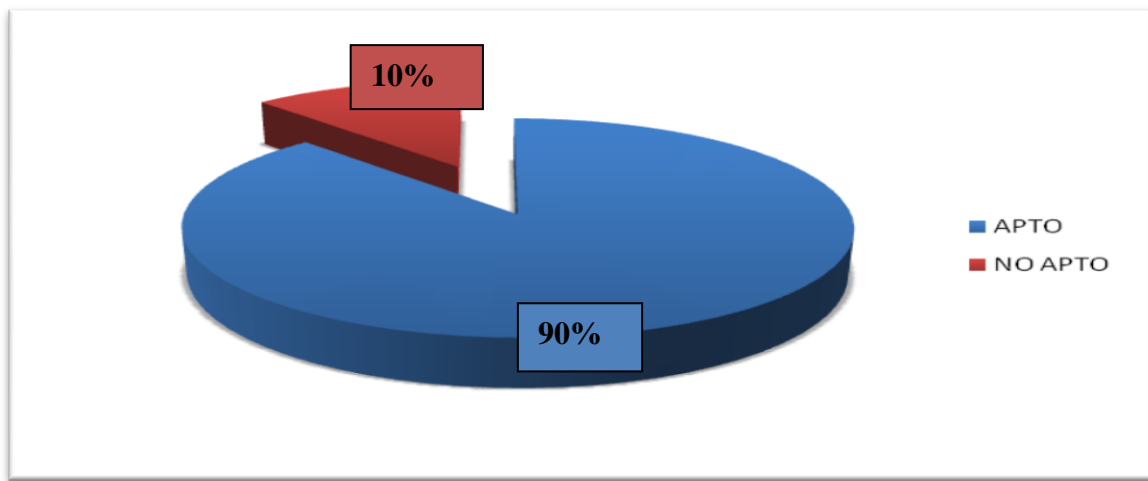
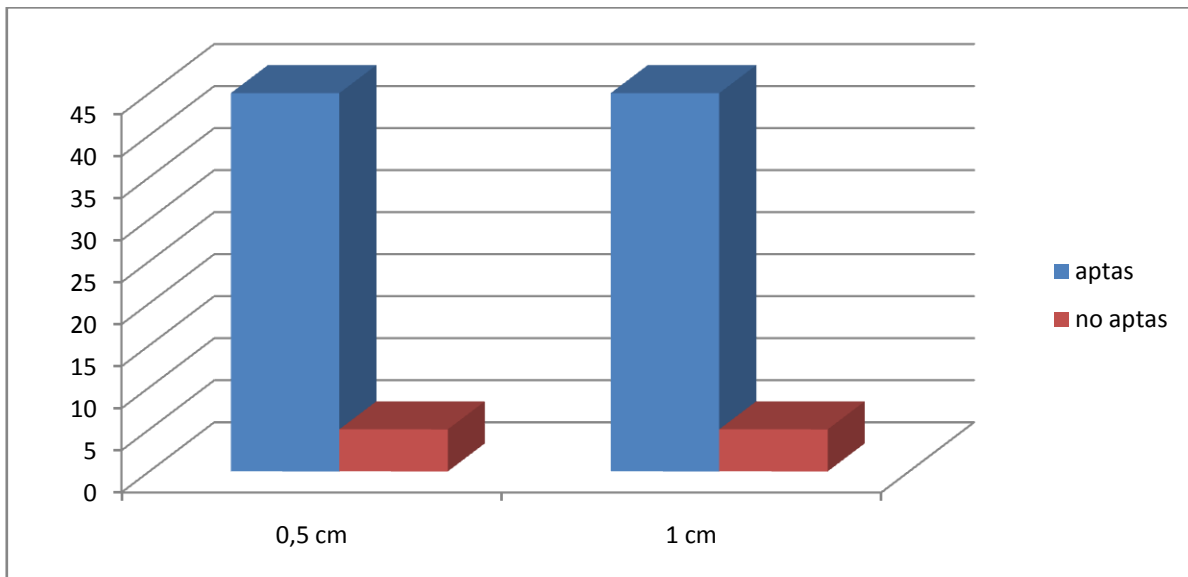


Gráfico N° 2: Clasificación de cortes histológicos aptos y no aptos, a través del uso de la tinción de H&E, a las distancias de 0,5 y 1 cm a la unión mucocutánea rectal.



Como resultado inicial se infirió que la mayoría de los cortes resultaron ser aptos para ser sometidas a la técnica de IHQ y que probablemente no existían diferencias de aptitud entre los cortes obtenidos a 0,5 y 1 cm de distancia a la unión mucocutánea rectal.

En la Tabla N° 6, se muestra el número de cortes histológicos que poseen 0,1,2,3,4, y más de 4 folículos contabilizados con la tinción de Hematoxilina & Eosina, tanto de las muestras recolectadas para este estudio como para las muestras aportadas desde el centro de referencia de Canadá. Es posible apreciar que de los cortes histológicos obtenidos a partir de muestras provenientes desde la IV región de nuestro país, la gran mayoría de los cortes histológicos presentó 4 ó más folículos linfoides. Por su parte, todos los cortes histológicos utilizados como controles y que fueron aportados por el centro de referencia para Scrapie, cumplieron con el requisito para aplicar la técnica de IHQ.

Tabla N °6. Distribución del número de folículos linfoide en los cortes histológicos de las muestras del estudio y las del centro de referencia observadas mediante tinción H & E.

Muestras	No aptas				Aptas		Total
	0	1	2	3	4	≥ 4	
En estudio	4	1	2	3	5	85	100
C R	0	0	0	0	1	9	10
Total	10				100		110

C R: Centro de Referencia.

Además, en este estudio se utilizaron controles positivos (2) y negativos (2) de obex. En la tabla n°7 se muestra el número de cortes de mucosa rectal y de obex aportados por el Centro de Referencia y que se incluyeron en este trabajo, por lo tanto, en total se analizaron 114 cortes histológicos.

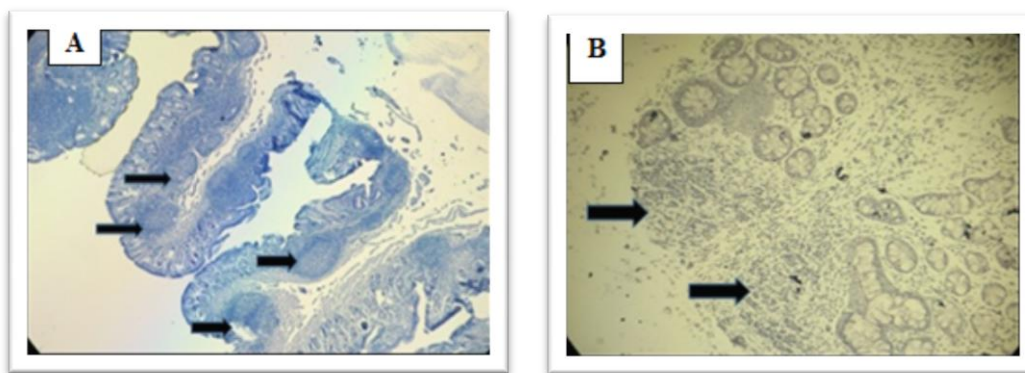
Tabla N° 7. Distribución de cortes histológicos estudiados de mucosa rectal y óbex según procedencia.

Origen de muestras	Mucosa rectal	óbex	Total
En estudio	100	0	100
C R	10	4	14
Total	110	4	114

CR: Centro de Referencia.

Aplicación de la técnica Inmunohistoquímica.

A través de la tinción H&E, se determinó que 90 cortes histológicos eran aptos para aplicar la técnica de IHQ (Figura N° 6), según los criterios entregados por O'Rourke y cols (2000), de los cuales para este estudio se utilizaron 50 cortes histológicos clasificados como aptos, (un representante por muestra con la mayor cantidad de folículos) para someterlos a la técnica de IHQ (Anexo N°6), dejando los otros 40 cortes aptos a disposición del Servicio Agrícola y Ganadero, para ser incluidos en los programas de vigilancia anual que realiza esta institución.



Figuras N° 7: Fotografías de mucosa rectal caprina. A: corte histológico apto con más de 4 folículos linfoides (flechas) IHQ a 40x. B: corte histológico no apto. Flechas indican ausencia de precipitado en folículos linfoides, (IHQ, 40x).

Los 50 cortes histológicos seleccionados para someterse a la técnica de IHQ, fueron comparados con los controles positivos y negativos de mucosa rectal (Figura N° 8) y de obex (Figura N°9) aportados desde el centro de referencia para Scrapie, en Canadá.

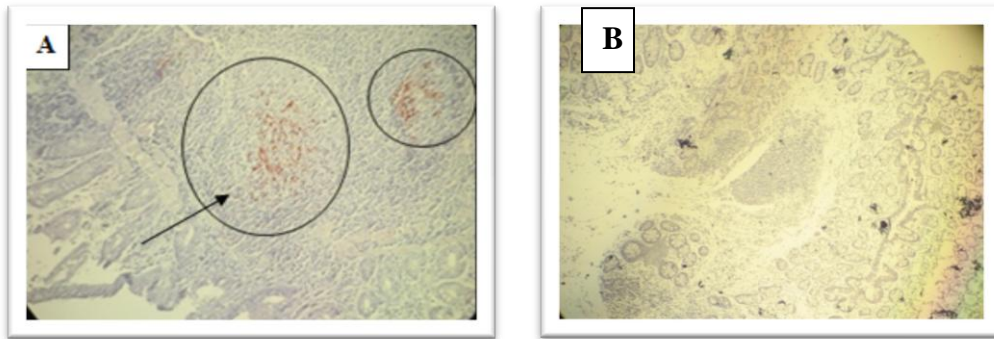


Figura N° 8: Fotografías de mucosa rectal de caprinos. A: control positivo, se destaca el marcaje de proteína priónica patológica en los folículos linfoides (círculo), (IHQ, 200x). B: control negativo, se aprecia que los folículos linfoides no mostraron presencia de priones, (IHQ, 200x).

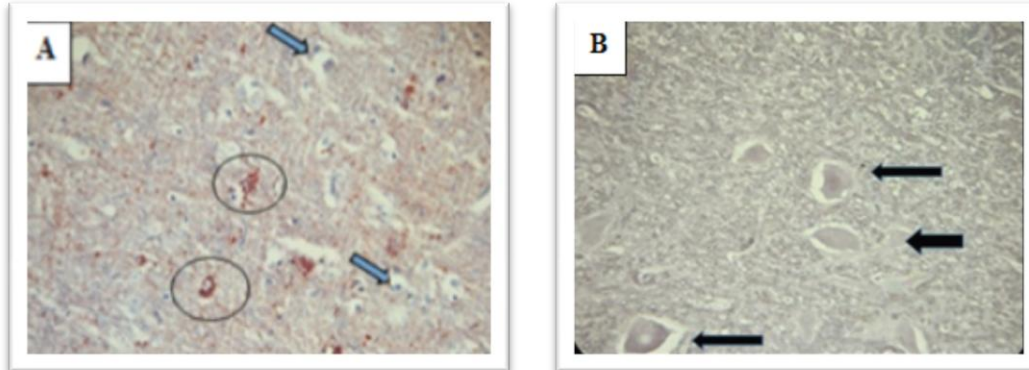


Figura N° 9: Fotografías de obex. A: control positivo en el que se demarcan con un círculo los acúmulos de proteína priónica patológicos sobre la membrana neuronal (círculos), (IHQ, 200x). Se indica la degeneración vacuolar característica (flechas). B: control negativo donde no se observa inmunoprecipitado (flechas), se indican neuronas sin priones, (IHQ, 200x).

El *kit Pullman* (Monoclonal F99/97.6.1), demostró tener utilidad diagnóstica, ya que los controles positivos utilizados, tanto de mucosa rectal como de tejido nervioso obex, mostraron el inmunomarcaje característico (Figuras N° 8A y 9A) mientras que los controles negativos de mucosa rectal y obex (Figuras N° 8B y 9B), indicaron ausencia de la proteína priónica patológica, tal como lo indicó el centro de referencia para Scrapie.

Los controles positivos de mucosa rectal fueron comparados con los cortes histológicos de mucosa rectal caprina obtenido para este estudio, observándose que la totalidad de ellos no presentaron el precipitado granular que da por positivo a un corte histológico, por lo cual se clasificaron los 50 cortes de rectos de caprinos obtenidos en la IV región del país como negativos a Scrapie (Figura N° 10).

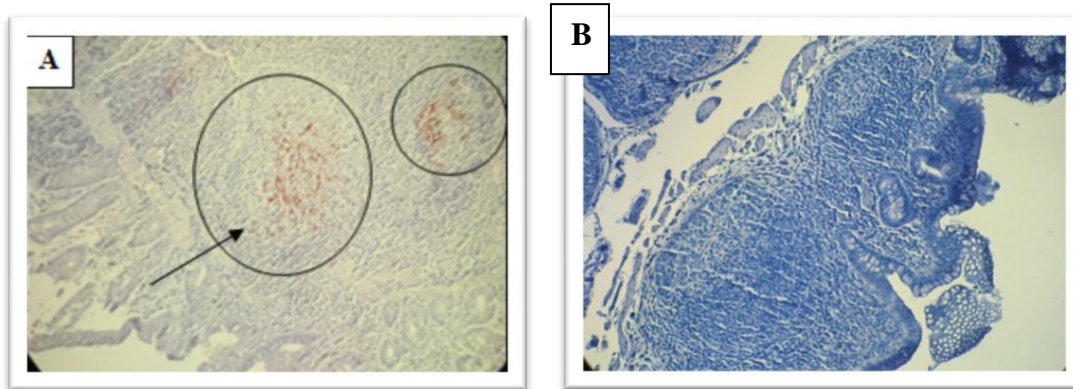


Figura N° 10: Fotografías de mucosa rectal de caprinos. A: control positivo, en el que se destaca el precipitado granular rojizo indicador del acumulo de proteína priónica en los folículos linfoides (círculos), (IHQ, 200x). B: corte histológico de las muestras en estudio de mucosa rectal negativo a presencia de priones , (IHQ, 200x).

Análisis estadístico.

En este estudio se planteó determinar la aptitud de las muestras, mediante el número de folículos linfoides observados en las muestras de mucosa rectal a 0,5 y 1 cm de distancia a la unión mucocutánea rectal en la especie caprina.

No obstante, para dar mayor soporte a este trabajo es que se decidió comparar el par de distancia 0,5 y 1 cm a la línea mucocutánea rectal, para determinar si la distribución de folículos era similar entre este par de distancia. Para esto, los folículos observados a 0,5 y 1 cm de distancia a la unión mucocutánea rectal fueron agrupados en 2 categorías.

Se aplicó la prueba de Normalidad de Kolmogorov – Smirnov a los 100 datos (número de folículos linfoides en los 100 cortes totales) mediante el programa SPSS (Anexo 7). El programa utilizado arrojó que la distribución de los datos no se ajustaba a la curva Normal; puesto que los valores de significancia indicaron valores menores a $\alpha = 0,05$; lo que implicó rechazar la Hipótesis Nula (H_0) y aceptar la Hipótesis Alternativa (H_1) (Anexo N° 8) concluyendo que la distribución de los datos difería de la distribución Normal.

Dado que los datos no presentaron una distribución normal, es que se decidió analizar los datos, mediante una prueba estadística de tipo No Paramétrica, para poder comparar así la distribución de los folículos linfoides encontradas en el par de distancia 0,5 y 1 cm de distancia. La prueba utilizada para realizar dicha comparación fue la prueba U de Mann Whitney (Anexo N° 9).

La prueba U de Mann Whitney arrojó un valor de 0,159, mayor que el valor α , lo que indicó que se debía aceptar la Hipótesis Nula (H_0) y rechazar la Hipótesis Alternativa (H_1) (Anexo N° 10).

En base a la prueba estadística aplicada, se puede concluir que no existe diferencia en la distribución de los folículos linfoides entre las dos categorías analizadas, lo cual debe ser sometido a comparación con los resultados de otros autores.

DISCUSIÓN

Las EETs que afectan a los animales de ganadería representan un problema de importancia tanto a nivel económico como en el ámbito de la Salud Pública. Sin duda que el mayor riesgo sobre la actividad comercial, es la que representa la integración del prión que provoca la EEB a la cadena alimentaria humana, por la característica zoonótica que posee. Sin embargo, no existe evidencia que el prión del Scrapie que afecta a ovinos y a caprinos, sea capaz de atravesar directamente la barrera interespecie y provocar algún cuadro de ECJ en el humano. A pesar de esto, la alerta respecto a los priones que afectan a los pequeños ruminantes se basa en la existencia de estirpes diferentes a la clásica, cuyo comportamiento se mantiene impredecible y sus caracterizaciones aún no son bien entendidas. Así, la aparición de estirpes tipo EEB detectada en un caprino en Francia el año 2002 y un segundo caso en el Reino Unido, siembran las primeras interrogantes respecto a la existencia de “cepas” distintas a la clásica, que deben ser detectadas y analizadas para su posterior evaluación de riesgo (Vaccari *et al.*, 2009). De lo anterior se desprende la necesidad de realizar avances en las técnicas diagnósticas presentes en nuestro país.

Trabajos recientes con ratones transgénicos indican que pasajes del prión de la EEB en los ovinos, incrementa su virulencia y habilidad para ser transmitido a otras especies (Espinosa *et al.*, 2007; 2009; Tamgüney *et al.*, 2009). Además, otro reporte señala que priones de la estirpe atípica de Scrapie podrían ser transmitidos oralmente entre ovejas (Simmons *et al.*, 2011).

Un estudio reciente revela la presencia de priones en tejidos que supuestamente no son de riesgo, como el hígado; los que fueron detectados por medio de una prueba de rutina en la que se incrementó la sensibilidad de la interpretación (Everest *et al.*, 2011), usando casos subclínicos de Scrapie y ganado ovino infectado con EEB. En conjunto, estos estudios experimentales conducen a asumir la potencial emergencia de proteínas priónicas patológicas de ovinos y caprinos, por la posibilidad de ingreso de productos alimenticios contaminados al consumo humano.

En Chile, se ha mantenido el plan de vigilancia activa y pasiva para la EEB. Sin embargo respecto al Scrapie, el Servicio Agrícola y Ganadero sólo realiza vigilancia pasiva, siendo escaso el conocimiento respecto a la especie caprina, a diferencia de lo que ocurre con los ovinos, en la que es levemente mayor por la relevancia económica de exportación que representa esta última especie para Chile. Sin embargo, cabe destacar que la mayor parte de la masa caprina del país está en manos del sector socioeconómico más humilde, pequeños productores; quienes comercializan principalmente sus productos cárnicos y lácteos en el mercado informal (INE, 2010).

En términos de las directrices dictaminadas por la OIE respecto al diagnóstico; se mantiene como estructura anatómica referencial al obex en el tronco encefálico. Sin embargo, numerosas publicaciones como las de O' Rourke y cols. (2000); González y cols. (2005; 2006) indican que para el caso del Scrapie es más adecuado el uso de tejido linfoide presente a nivel de tercer párpado y mucosa rectal respectivamente, dada la característica linfotrópica descrita para la patogenia de la enfermedad clásica.

Estos autores potencian la posibilidad de realizar diagnóstico temprano de esta enfermedad en los rebaños mediante biopsia. La monitorización de los animales permite en primer lugar impedir la diseminación de priones a los otros animales del grupo y el ingreso de productos animales contaminados a la cadena alimentaria. González y cols. (2006), indican que se puede detectar la presencia de príon del Scrapie mediante IHQ al menos 1 año antes que los animales comiencen a manifestar las características clínicas, por lo tanto, la implementación de actividades de monitorización en pequeños rumiantes es factible mediante la realización de biopsia de mucosa rectal o de tercer párpado a bajo costo y con nulo impacto en la producción y bienestar animal.

Un dato relevante en la enfermedad clásica es que la proteína priónica, se acumula primero en el tejido linfoide y luego en el SNC, tanto en el Scrapie, vECJ y la EDC. Sin embargo, durante la acumulación en el tejido linfoide no se generan lesiones asociadas en dicho tejido, en contraposición con lo que ocurre en el SNC (Jeffrey y González, 2007). Así, el agente se puede detectar en tejido linfoide periférico mediante la técnica de IHQ. Sin embargo, Monleón y cols. (2011), consideran que, tanto el uso de tejido linfoide presente

en tercer párpado como en la mucosa rectal afectan la sensibilidad de los métodos para detectar priones, puesto que la presencia del agente en el tejido linfoide dependería de muchas variables.

En este trabajo, de un total de 50 animales, de los que se obtuvieron 100 cortes de mucosa rectal, se obtuvo una eficiencia en que el 90% de los cortes, presentaron la aptitud establecida para ser sometidas a la técnica de IHQ. Coincidentemente para este estudio, se utilizaron solamente animales sobre los 2 años de edad, animales que llegaron a matadero sin sospecha clínica. Además, después de analizar las muestras por técnicas histopatológicas como la tinción de los cortes con Hematoxilina & Eosina, fue posible contabilizar el número de los folículos linfoides presentes en la mucosa rectal, encontrándose una mayor cantidad en caprinos más jóvenes como lo descrito por González y cols. (2008), para los ovinos.

En relación a la zona anatómica del recto de la cual se debe obtener la muestra para poder realizar el diagnóstico preclínico de Scrapie en los ovinos, existen diferencias planteadas por distintos investigadores. Así, González y cols. (2005; 2006; 2008), trabajaron sobre la distancia de 1 cm a la unión mucocutánea rectal en sus investigaciones. Por su parte, Espenes y cols. (2006), utilizaron una distancia de 2 cm a la unión mucocutánea rectal para obtener muestras. En nuestro país, Sanhueza (2010) y Farías (2013), plantearon que en la especie ovina, la zona anatómica de preferencia de la cual se debe tomar la muestra para poder aplicar la técnica de IHQ es la zona comprendida entre 0,5 y 1 cm craneales a la unión mucocutánea rectal, dado que ahí se concentraría una mayor cantidad de folículos linfoides, dando aptitud a la muestra, para someterla a la técnica de IHQ, utilizando el mismo criterio planteado por O'Rourke y cols. (2000). Sobre la misma base, se trabajó en este estudio, tomándose las muestras de mucosa rectal en el rango 0,5 y 1,0 cm, al punto de referencia, en la especie caprina.

En este estudio se analizó la distribución de los folículos linfoides observados tanto a una distancia 0,5 cm como a 1 cm de la unión mucocutánea rectal. El análisis estadístico realizado mediante la prueba U de Mann Whitney, reveló que no existían diferencias entre la distribución del número de folículos linfoides presente en cada grupo de distancia. Por

otra parte, el recuento realizado de los 100 cortes histológicos (50 cortes a 0,5 cm y 50 cortes a 1 cm de la unión mucocutánea rectal), evidenció la aptitud de los cortes histológicos para someterse a IHQ en el 90% en cada uno de los grupos analizados. Por lo tanto, se puede inferir que tomar la muestra de mucosa rectal en el último centímetro del recto mediante biopsia, es altamente eficiente como herramienta para el diagnóstico preclínico del Scrapie clásico en los caprinos.

En cuanto a la prueba de IHQ realizada en este estudio, se pudo corroborar la utilidad diagnóstica del *kit Pullman* Monoclonal F99/97.6.1, que contiene el anticuerpo específico para detectar a la PrP^{Sc} por IHQ y el cromógeno AEC, para revelar la reacción. Este *kit* ha sido utilizado por otros autores en tejido de mucosa rectal de la especie ovina de nuestro país (Sanhueza, 2010; Farías, 2013). Se validó la utilidad del *kit* al obtener el inmunomarcaje esperado en los controles positivos, aportados por el centro de referencia. Sin embargo, lo que determinó que el *kit* funcionara, fue su correcta aplicación al seguir el protocolo establecido por el fabricante.

Todos los cortes histológicos obtenidos de las muestras provenientes de caprinos de la IV región del país resultaron negativos a Scrapie, lo que coincidió con los resultados de Sanhueza (2010) y Farías (2013), obtenidos en la especie ovina, desde la XII región. Sin embargo cabe agregar que este estudio involucró una selección aleatoria de animales, con un tamaño muestral muy reducido (50 individuos), siendo que la masa ganadera caprina contabilizada según censo agropecuario (INE, 2010), indicó aproximadamente 667.052 cabezas de ganado caprino en nuestro territorio nacional. Además, el SAG realiza sólo vigilancia pasiva de esta enfermedad en el país, por lo tanto la información disponible respecto a la condición sanitaria en la especie caprina permanece incierta.

Desde el año 2009, Chile forma parte de un selecto grupo de 11 países que han acreditado su condición libre de EEB (SAG, 2013). Esta certificación realmente abre mercados para la exportación de productos y subproductos derivados de la ganadería bovina nacional. Si bien en nuestro país no se ha detectado Scrapie en pequeños rumiantes, en Brasil se detectó un caso el año 2007. Así mismo, el 2012 y actual 2014, se diagnosticaron casos en bovinos afectados con EEB de la forma atípica, lo que puso en alerta y estimuló la instauración de

programas de vigilancia en país de la región, como lo hicieron Ecuador y Argentina (Farías, 2013).

Puesto que la EEB, como se ha mencionado antes, es zoonótica y ya que su origen tuvo relación con el Scrapie que afecta a ovinos y caprinos, es que se considera necesaria y apropiada la monitorización sistemática de esta enfermedad en los pequeños rumiantes para así proteger la condición sanitaria de estas especies a nivel nacional, por el potencial rol que tendrían los ovinos y caprinos como reservorio de enfermedades producidas por priones en el ganado.

Este estudio hace posible recomendar la implementación de la técnica de IHQ, para la detección de Scrapie en caprinos, utilizando la biopsia en la mucosa rectal. Sin embargo, se recomienda a su vez, desarrollar la investigación para detectar la enfermedad en la etapa preclínica en el animal vivo, para poder incluir esta modalidad a los programas de vigilancia que desarrolla el organismo gubernamental.

De acuerdo a los objetivos planteados para la realización de este trabajo, los resultados obtenidos y la discusión desarrollada a partir de éstos, es que se generaron las siguientes conclusiones.

CONCLUSIONES

1. El uso del tejido linfoide de la mucosa rectal para realizar el diagnóstico del Scrapie clásico, resulta útil para aplicar la técnica de Inmunohistoquímica, lo que debe considerarse para la detección temprana de la proteína priónica en caprinos.
2. La toma de muestra mediante biopsia rectal permitiría realizar la monitorización rápida en rebaños que pueden estar expuestos al prión del Scrapie clásico.
3. La tinción de Hematoxilina & Eosina, permite evaluar y cuantificar la presencia de folículos linfoides en la mucosa rectal de caprinos, lo cual es útil para determinar si una muestra es apta para ser sometida a Inmunohistoquímica.
4. Las distancias 0,5 y 1 cm craneal a la unión mucocutánea rectal, son las recomendadas para la obtención de cortes histológicos que posean una cantidad adecuada de folículos linfoides, para el diagnóstico a través de Inmunohistoquímica.
5. Todos los rectos de los caprinos evaluados resultaron negativos a Scrapie clásico mediante la aplicación de Inmunohistoquímica.
6. Los resultados de este trabajo validan la aplicación de la técnica Inmunohistoquímica en mucosa rectal de caprinos *post-mortem*, utilizando el *kit* diagnóstico en las condiciones de trabajo existentes en el laboratorio nacional de referencia.
7. Dado que actualmente existe poca vigilancia del Scrapie clásico en la especie caprina, por parte de los programas sanitarios del país, es recomendable la realización de nuevos estudios que contribuyan a la vigilancia pasiva que desarrolla el organismo gubernamental anualmente.

BIBLIOGRAFÍA

AGUZZI, A. 2006. Prion diseases of humans and farm animals: epidemiology, genetics and pathogenesis. *J. Neurochem.* 97 : 1726-1739.

AGUZZI, A.; SIGURDSON, C.; HEIKENWAELDER, M. 2008. Molecular mechanisms of prion pathogenesis. *Annu. Rev. Pathol. Mech. Dis.* 3: 11-40.

BISHOP, M.; WILL, R.; MANSON, J. 2010. Defining sporadic Creutzfeldt- Jakob diseases strains and their transmission properties. *P.N.A.S.* 107 (32) : 14402-14406.

BROWN, K.; MASTRIANNI, J. 2010. The prion disease. *J. Geriatr. Psychiatry. Neurol.* 23 (4) :277-298.

BRUN, A.; CASTILLA, J.; RODRIGUEZ, F.; TORRES, J . 2003. Implicación del sistema inmunológico en la patogénesis de las encefalopatías espongiiformes transmisibles. *Rev. Neurol.* 37: 648-653.

CAIATI, M.; SAFIULINA, V.; FATTORINI, G.; SIVAKUMARAN, S.; LEGNAME, G.; CHERUBINI, E. 2009. PrPC controls via Protein Kinase A the direction of synaptic plasticity in the immature hippocampus. *J. Neurosci.* 33 (7): 2973-2983.

CAPELLARI, S.; STRAMIELLO, R.; SAVIERONI, D.; KETSCHMAR, H.; PARCHI, P. 2011. Genetic Creutzfeldt -Jakob disease and fatal familial insomnia: insights into phenotypic variability and disease pathogenesis. *Acta. Neuropathol.* 121 (1): 21-37.

CAPLAZI, P.; O'ROURKE, K.; WOLF, C.; SHAW, D.; BASZLER, T. 2004. Biology of PrPSc accumulation in two natural Scrapie- infected sheep flocks. *J. Vet. Diagn. Invest.* 16: 489-496.

CARRION, A. 2007. ¿PUEDE SER LA LECHE UNA VÍA DE TRANSMISIÓN DE PRIONES?. [En línea]. <<https://revistas.ucm.es/index.php/RCCV/article/viewFile/RCCV0707230267A/22660>> [Consulta: 19-04-2014].

CASTILLA, J.; BRUN, A.; GUTIERREZ-ADAN, A.; PINTADO, B.; TORRES, J.M. 2002. Encefalopatías Espongiiformes Transmisibles en especies ganaderas y silvestres. *Invest. Agrar. Prod. Sanid. Anim.* 17 (1-2): 1-15.

CDC (CENTER FOR DISEASE CONTROL AND PREVENTION). 2014. Confirmed Variant Creutzfeldt-Jakob Disease (variant CJD) Case in Texas. [En línea]. <<http://www.cdc.gov/ncidod/dvrd/vcjd/other/confirmed-case-in-texas.html>>[Consulta: 19-04-2014].

COLLINGE, J. 2005. Molecular neurology of prion diseases. *J. Neurol. Neurosurg. Psychiatry.* 76 (7): 906-919.

COLLINS, S.; LAWSON, V.; MASTERS, C. 2004. Transmissible spongiform encephalopathies. *Lancet* 363: 51-61.

CORBIÈRE, F.; CHAUVINEAU-PERRIN, C.; LACROUX, C.; LUGAN, S.; COSTES, P.; THOMAS, M.; BRÉMAUD, I.; CHARTIER, C.; BARILLET, F.; SCHELCHER, F.; ANDRÉOLETTI, O. 2013. The Limits of Test-Based Scrapie Eradication Programs in Goats. PLoS ONE 8 (1): 1371.

CROZET, C.; BERANGER, F.; LEHMANN, S. 2008. Cellular pathogenesis in prion diseases. Vet. Res. 39 (44): 1-17.

DEARMOND, S.; PRUSINER, S. 1995. Etiology and Pathogenesis of Prion Diseases. Am. J. Pathol. 146: 785-811.

DEFRA (DEPARTAMENT FOR ENVIROMENT FOOD AND RURAL AFFAIRS). 2008. Animal health and welfare. BSE: Others TSEs-Scrapie. Clinical signs. [En línea] <<http://www.defra.gov.uk/animalh/bse/othertses/scrapie/index.html>> [Consulta: 02-04-2013].

DE GIROLAMI, U.; ANTHONY, D.; FROSCHE, M. 2000. El sistema nervioso central. In: Robbins, Patología Estructural y Funcional. 6ª edición. Ed. McGraw-Hill. Interamericana. Madrid, España. Pp: 1339-1406.

DENNIS, M.; THOMSEN, B.; MARSHAL, K.; HALL, S.; WAGNER, B.; NORDEN, D.; GAISER, C.; SUTTON, D. 2009. Evaluation of immunohistochemical detection of prion protein in rectoanal mucosa-associated lymphoid tissue for diagnosis of scrapie in sheep. Am. J. Vet. Res.70 : 63-72.

DOMÍNGUEZ, A.; MATA, E.; SALLERAS, L. 1998. Prions and transmissible neurodegenerative diseases. Med. Clin. 110: 751-757.

DORMONT, D. 2002. Prion diseases: pathogenesis and public health concerns. FEBS Lett. 529: 17-21.

EFSA (EUROPEAN FOOD SAFETY AUTHORITY). 2007. Opinion of the Scientific Panel on Biological Hazards on a request from the European Commission on certain aspects related to the risk of Transmissible Spongiform Encephalopathies (TSEs) in ovine and caprine animals.[En línea] <http://www.efsa.europa.eu/en/scdocs/doc/466.pdf> [Consulta: 25-01-2014].

ERMONVAL, M.; MOUILLET-RICHARD, S.; CODOGNO, P.; KELLERMANN, O.; BOTTI, J. 2003. Evolving views in prion glycosylation: functional and pathological implications. Biochimie. 85(1-2): 33-45.

ESPENES, A.; PRESS, C.; LANDSVERK, T.; TRANULIS, M.A.; ALEKSANDERSEN, M.; GUNNES, G.; BENESTAD, S.; FUGLESTVEIT,R.; UVLAND, M. 2006. Detection of Prpsc in rectal biopsy and necropsy samples from sheep with experimental Scrapie. J. Comp. Path. 134: 115-125.

ESPINOSA, J.; ANDREÓLETTI, O.; CASTILLA, J.; HERVA, M.; MORALES, M.; ALAMILLO, E.; DIAZ, S.; LACROUX, C.; LUGAN, S.; SALGUERO, F.; LANGEVELD, J.; TORRES, J. 2007. Sheep-passaged BSE agent exhibits altered pathobiological properties in bovine-PrP transgenic mice. *J. Virol.* 81: 835–843.

ESPINOSA, J.; HERVA, M.; ANDREÓLETTI, O.; PADILLA, D.; LACROUX, C.; CASSARD, H.; LANTIER, I.; TORRES, J. 2009. Transgenic mice expressing porcine prion protein resistant to classical scrapie but susceptible to sheep bovine spongiform encephalopathy and atypical scrapie. *Emerg. Infect. Dis.* 15: 1214–1221.

EVEREST, S.; THORNE, L.; HAWTHORN, J.; JENKNS, R.; HAMMERSLEY, C.; RAMSEY, A.; HAWKINS, S.; VENABLES, L.; FLINYY, L.; SAYERS, R.; KILPATRICK, J.; SACH, A.; HOPE, J.; JACKMAN, R. 2006. No abnormal prion protein detected in the milk of cattle infected with the bovine spongiform encephalopathy agent. *J Gen Virol* , 87: 2433-2441p.

EVEREST, S.; RAMSAY, A.; CHAPLIN, M.; EVERITT, S.; STACK, M.; NEALE, M.; JEFFREY, M.; MOORE, S.; BELLWORTHY, S.; TERRY, L. 2011. Detection and localisation of PrP^{Sc} in the liver of sheep infected with scrapie and bovine spongiform encephalopathy. *PLoS ONE* 6(5): e19737.

FAO (FOOD AND AGRICULTURAL ORGANIZATION) 2013. [En línea]. <www.rlc.fao.org> [Consulta: 25-05-2013].

FARIÁS, G.; MACHUCA, A.; BRAVO, C.; MADARIAGA, M.; JARA, C.; LECOCQ, C. 2009. Utilización de inmunoreacciones para detección de scrapie en óvex de ovinos provenientes de la XII Región de Chile. *Av. Cs. Vet.* 24(1-2): 49-55.

FARIAS, G . 2013. Diagnostico preclínico de Scrapie en tejido linfoide de ovinos. Tesis Doctoral. Córdoba, España, Universidad de Córdoba. 140 Pp.

FURR, A.; KNUDSEN, D.; HILDRETH, M.B.; YOUNG A.J. 2011. Enhanced of immunohistochemical staining of Scrapie proteins and immune cells within lymph nodes of early Scrapie -infected sheep. *J. Immunol. Methods.* 371 (1/2): 1-7.

GAVIER-WIDÉN, D. ; STACK, M.; BARON, T.; BALACHANDRAN, A.; SIMMONS, M. 2005. Diagnosis of transmissible spongiform encephalopathies in animals: a review. *J. Vet. Diagn. Invest.* 17: 509-527.

GHOSH, S. 2004. Mechanism of intestinal entry of infectious prion protein in the pathogenesis of variant Creutzfeldt-Jakob disease. *Adv. Drug. Delivery. Rev.* 56: 915-920.

GONZÁLEZ, L; JEFFREY, M; SISÓ, S. 2005. Diagnosis of preclinical scrapie in samples of rectal mucosa. *Vet. Rec.* 156: 845-846.

GONZÁLEZ, L.; DAGLEISH, M.; BELLWORTHY, S.; SISÓ, S.; STACK, M.; CHAPLIN, M.; DAVIS, L.; HAWKINS, A.; HUGHES, J.; JEFFREY, M. 2006. Postmortem diagnosis of preclinical and clinical scrapie in sheep by the detection of disease-associated PrP in their rectal mucosa. *Vet. Rec.* 158:325-331.

GONZÁLEZ, L.; HORTON, R.; RAMSAY, D.; TOOMIK, R.; LEATHERS, V.; TONELLI, Q.; DAGLEISH, M.; JEFFREY, M.; TERRY, L. 2008. Adaptation and evaluation of a rapid test for the diagnosis of sheep Scrapie in samples of rectal mucosa. *J. Vet. Diag. Invest.* 20: 203-208.

GRASSI, J.; MAILLET, S.; SIMON, S; MOREL, N. 2008. Progress and limits of TSE diagnostic tools. *Vet. Res.* 39 (33) 1-12.

HUANG, F; MACPHERSON, G. 2004. Dendritic cells and oral transmission of prion diseases. *Adv. Drug. Deliv. Rev.* 56: 901-913.

HUR, K.; KIM, J.; CHOI, S.; CHOID, E.; CARP, R.; KIM, Y. 2002. The pathogenic mechanisms of prion diseases. *Mech. Ageing. Dev.* 123: 1637-1647.

INE (INSTITUTO NACIONAL DE ESTADÍSTICAS). 2010. Censo Caprino 2010. [Enlínea].<http://www.ine.cl/canales/menu/publicaciones/calendario_de_publicaciones/pdf/050711/caprino_1005072011.pdf> [Consulta: 25-01-2014].

JEFFREY, M.; MARTIN, S.; GONZÁLEZ, L.; FOSTER, J.; LANGEVELD, J.; VAN ZIJDERVELD, F. 2006. Immunohistochemical features of PrPd accumulation in natural and experimental goat transmissible spongiform encephalopathies. *J. Comp. Pathol.* 134: 171-181.

JEFFREY, M.; GONZALEZ, L. 2007. Classical sheep transmissible spongiform encephalopathies: pathogenesis, pathological phenotypes and clinical disease. *Neuropathol. Appl. Neurobiol.* 33: 373–394.

JUSTE, R.; TORRES, J.; HAWERS, D. 2012. Epidemiological indication for a role of sheep in the emergence of variant Creutzfeldt–Jakob disease. Letter to Editor. *Vet. Microbiol.* 154 (2012): 422 –424.

KÜBLER, E.; OESCH, B.; RAEBER, A. 2003. Diagnosis of prion diseases. *Bri. Med. Bull.* 66: 267–279.

LASMEZAS, C. 2003. The transmissible spongiform encephalopathies. *Rev. Sci. Tech. O.I.E. (Off. Int. Epizoot.)* 22(1): 23-36.

LEAL, J.; CORREA, G.; DALTO, A.; BOOS, G.; OLIVEIRA, E.; BANDARRA, P.; LOPES, R.; DRIEMEIER, D. 2012. Utilização de biópsias da terceira pálpebra e mucosa retal em ovinos para diagnóstico de scrapie em uma propriedade da Região Sul do Brasil. *Pesq. Vet. Bras.* 32 (10):990-994.

LIBERSKI, P.; JASKÓLSKI, M. 2002. Prion Diseases: a dual view of the prion hypothesis as seen from a distance. *Acta Neurobiol. Exp.* 62: 197-226.

LLEWELYN, C.; HEWITT, P.; KNIGHT.; R. 2004. Possible transmission of variant Creutzfeldt-Jakob disease by blood transfusion. *Lancet.* 363: 417-421.

MANNING, L.; O'ROURKE, K.; KNOWLES, D.; MARSH, S.; SPENCER, Y.; MOFFAT, E.; WELLS, G.; CSEB, S. 2008. A collaborative Canadian-United Kingdom evaluation of an immunochemistry protocol to diagnose bovine spongiform encephalopathy. *J. Vet. Diagn. Invest.* 20:504-508.

MINSAL (MINISTERIO DE SALUD). 2007. Vigilancia epidemiológica de la Enfermedad de Creutzfeldt Jakob en Chile. [En línea]. <<http://epi.minsal.cl/epi/html/normas/circul/Circular-ECJ.pdf>> [Consulta: 10-02-2014].

MOLINERO, LUIS. 2003. ¿Y si los datos no siguen una distribución normal? . Bondad de ajuste a una normal. Transformaciones. Pruebas no paramétricas. [En línea]. <<http://www.seh-lelha.org/noparame.htm> > [Consulta:10-02-2014].

MONLEÓN, E.; GARZA M.; SARASA, R.; ÁLVAREZ, J.; BOLEA, R.; MONZÓN, M.; VARGAS, A.; BADIOLA, J.; ACIN, C. 2011. An assessment of the efficiency of PrPsc detection in rectal mucosa and third-eyelid biopsies from animals infected with scrapie. *Vet. Microbiol.* 147: 237-243.

NCJDRSU (National CJD Research & Surveillance Unit). 2010. Nineteenth annual report 2010 creutzfeldt-jakob disease surveillance in the UK. [En línea] <<http://www.cjd.ed.ac.uk/documents/report19.pdf>>. [Consulta: 2-2-2014].

NORRBY, E. 2011. Prions and protein- folding diseases. *J. Intern. Med.* 270 (1):1-14.

NUÑEZ, P. 2004. Detección y caracterización de proteínas priónicas en óbex de bovino mediante inmunotransferencia. Memoria título Médico Veterinario. Fac. Cs. Vet. y Pec., U. de Chile, Santiago de Chile. 41-43.

OIE (ORGANIZACION MUNDIAL DE SANIDAD ANIMAL). 2009. World Assembly of delegates of the OIE in May 2009. Chapter.2.7.13. [En línea]. <www.oie.int/fileadmin/.../2.07.13_SCRAPIE.pdf > [Consulta : 11-04- 2013].

O'ROURKE, K.; BASZLER, T.; NILLER, J.; CUTLIP, R.; WELLS, G.; RYDER, S.; PARISH, S.; HAMIR, A.; COCKETT, N.; JENNY, A.; KNOWLES, D. 2000. Preclinical diagnosis of Scrapie by immunohistochemistry of third eyelid lymphoid tissue. *J. Clin. Microbiol.* 38 (9): 3254-3259.

PASTRANA, M. 2008. Aislamiento y caracterización de una fracción de PrPSc sensible a proteinasa K (SPrPsc); estudios estructurales sobre la PrPsc. Tesis Doctoral. Facultad de Medicina, Universidad de Santiago de Compostela, Compostela España.31-57.

PRUSINER, S. 1995. The prion diseases. *Sci. Am.* 272(1): 48-56.

PRUSINER S. 1998. The prion diseases. *Brain pathol* 8(3): 499-513.

RYOU, C. 2007. Prions and prion diseases: fundamentals and mechanistic details. *J. Microbiol. Biotechnol.* 17 (7) : 1059-1070p.

SALGUERO, F.; DIAZ-SAN, S.; BRUN, A.; CANO, M.; TORRES, J. 2006. Comparison of three monoclonal antibodies for use in immunohistochemical detection of bovine spongiform encephalopathy protease-resistant prion protein. *J. Vet. Diagn. Invest.* 18 (1): 106-109.

SANHUEZA, P. 2010. Diagnostico Post Mortem de Scrapie mediante Inmunohistoquímica (IHQ) en tejido linfoide de mucosa rectal en ovinos. Memoria de título Médico Veterinario. Fac. Cs Vet y Pec., U. de Chile, Santiago de Chile. 17-73 p.

SAG (SERVICIO AGRÍCOLA Y GANADERO). 2004. Encefalopatía Espongiforme Bovina (BSE). Situación Actual. [En línea].<<http://www.sag.gob.cl>>[Consulta: 20-03-2004].

SAG (SERVICIO AGRÍCOLA Y GANADERO). 2005. Manual de contingencia para las Encefalopatías Espongiformes Transmisibles. [En línea].<http://www.sag.cl/sites/default/files/IT_1_biosem_sacrificio_destrucc_bovinos.pdf> [Consulta: 25-01-2014].

SAG (SERVICIO AGRÍCOLA Y GANADERO). 2012. Informe Sanidad Animal Chile, año2012.[EnLínea].<http://www.sag.gob.cl/sites/default/files/situacion_sanitaria_animal_2012_0.pdf> [Consulta: 25-01-2014].

SIMMONS, M.; MOORE, S.; KONOLD, T.; THURSTON, L.; TERRY, L.; THORNE, L.; LOCKEY, R.; VICKERY, C.; HAWKINS, S.; CHAPLIN, M.; SPIROPOULOS, J. 2011. Experimental oral transmission of atypical scrapie to sheep. *Emerg. Infect. Dis.* 17 (5), 848–854 .

TAMGÜNEY, G.; MILLER, M.; GILES, K.; LEMUS, A.; GLIDDEN, D.; DEARMOND, S.; PRUSINER, S. 2009. Transmission of scrapie and sheep-passaged bovine spongiform encephalopathy prions to transgenic mice expressing elk prion protein. *J. Gen. Virol.* 90: 1035–1047.

TERRY, L.; HOWELLS, L.; BISHOP, K.; BAKER, C.; EVEREST, S.; THORNE, L.; MADDISON, B.; GOUGH, K. 2011. Detection of prions in the faeces of sheep naturally infected with classical scrapie. *Vet. Res.* 42 (1): 65-70.

TRANULIS, M.; BENESTAD, S.; BARON, T.; KRETZSCHMAR, H. 2011. Atypical prion diseases in humans and animals. *Top Curr. Chem.* 305: 23-50p.

TREVITT, C; SINGH, P. 2003. Variant Creutzfeldt-Jakob disease: pathology, epidemiology, and public health implications. *Am. J. Clin. Nutr.* 78: 651-656.

VACCARI, G.; PANAGIOTIDIS, C.; ACIN, C.; PELLETO, S.; BARILLET, F.; ACUTIS, P.; BOSSERS, A.; LANGEVELD, J.; VAN KEULEN, L.; SKLAVIADIS, T.; BADIOLA, J.; ANDREOLETTI, O.; GROSCUP, M.; AGRIMI, U.; FOSTER, J.; GOLDMANN, W. 2009. State of the art view of goat TSE in the European Union, with special emphasis on PRNP genetics and epidemiology. *Vet. Res.* 40: 48.

VAN KEULEN, L; BOSSERS, A.; VAN ZIJDERVELD, F. 2008. TSE pathogenesis in cattle and sheep. *Vet. Res.* 39: 1- 12.

WILESMITH, J.; RYAN, J.; ATKINSON, M. 1991. Bovine spongiform encephalopathy: epidemiological studies of the origin. *Vet. Rec.* 128: 199-203.

WILL, R. 2002. Variant Creutzfeldt-Jakob disease. *Acta Neurobiol. Exp.* 62: 167-173.

WILLIAMS, E.; MILLER, M. 2003. Transmissible spongiform encephalopathies in non-domestic animals: origin, transmission and risk factors. *Rev. Sci. Tech. O.I.E. (Off. Int. Epizoot.)* 22 (1): 145-156

YANG, T.; JUNG, D.; AHN, B.; JEONG, B.; CHO, H.; KIM, Y.; NA, D.; GESCHWIND, M.; KIM, E. 2010. Familial Creutzfeldt Jakob disease with V180I mutation. *Emerg. J. Korean Med. Sci.* 25 (7): 1097-1100.

ZOMOSA-SIGNORET, V.; ARNAUD, J.; FONTES, P.; ALVAREZ-MARTINEZ, M.; LIAUTARD, J. 2008. Physiological role of the role of the celular prion protein. *Vet. Res.* 39: 1-16.

ANEXOS

Anexo N° 1. Programa de procesamiento aplicado a muestras de mucosa rectal de caprinos para su posterior inclusión con parafina.

ESTACIÓN	REACTIVO	TEMPERATURA	DURACIÓN (min)
1	Alcohol 70°	Ambiente	120
2	Alcohol 90°	Ambiente	90
3	Alcohol 95° I	Ambiente	60
4	Alcohol 95° II	Ambiente	60
5	Alcohol 100° I	Ambiente	60
6	Alcohol 100° II	Ambiente	60
7	Alcohol 100° III	Ambiente	60
8	Xilol I	Ambiente	60
9	Xilol II	Ambiente	60
10	Xilol III	Ambiente	90
11	Parafina I	57 ° C	120
12	Parafina I	57° C	120

Anexo N° 2. Rehidratación de las muestras de mucosa rectal de caprinos para la tinción de Hematoxilina & Eosina.

SOLVENTE	TIEMPO DE INCUBACION (min)
Xilol I	3
Xilol II	3
Xilol III	5
Alcohol 100° I	3
Alcohol 100° II	3
Alcohol 95° I	3
Alcohol 95° II	3
Alcohol 70°	3
Agua corriente	2-3

Anexo N° 3. Protocolo de Tinción Hematoxilina & Eosina.

BAÑO	TIEMPO DE INCUBACION (min)
Hematoxilina Harris	5
Agua Corriente	5
Alcohol Acido 0,1%	segundos
Agua Corriente	10
Carbonato de Litio 1,5%	Hasta observar azulamiento (20")
Agua Corriente	5
Eosina acuosa 2%	5
Alcohol 95°	segundos
Alcohol 100°	1
Alcohol 100°	2
Xilol I	2
Xilol II	2
Xilol III	3

Anexo N° 4. Procedimiento aplicado para la rehidratación de las muestras de la mucosa rectal de caprinos para la técnica de Inmunohistoquímica.

SOLVENTE	TIEMPO INCUBACION (min)
Xilol I	5
Xilol II	5
Alcohol 100°	4
Alcohol 100°	4
Alcohol 95°	3
Alcohol 80°	3

Anexo N° 5. Clasificación de cortes histológicos como aptos o no aptos según tinción de Hematoxilina & Eosina.

Muestra	Distancia a Unión mucocutanea		Muestra	Distancia a Unión mucocutanea	
N°	0,5 cm	1 cm	26	Apto	Apto
1	Apto	Apto	27	Apto	No apto
2	No apto	Apto	28	Apto	Apto
3	Apto	No apto	29	Apto	Apto
4	Apto	Apto	30	Apto	Apto
5	Apto	Apto	31	Apto	Apto
6	Apto	Apto	32	Apto	Apto
7	Apto	No apto	33	No apto	Apto
8	Apto	Apto	34	Apto	Apto
9	No apto	Apto	35	Apto	Apto
10	Apto	Apto	36	Apto	No apto
11	Apto	Apto	37	Apto	Apto
12	Apto	No apto	38	No apto	Apto
13	Apto	Apto	39	Apto	Apto
14	Apto	Apto	40	Apto	Apto
15	Apto	Apto	41	Apto	Apto
16	Apto	Apto	42	Apto	Apto
17	Apto	Apto	43	Apto	Apto
18	Apto	Apto	44	Apto	Apto
19	No apto	Apto	45	Apto	Apto
20	Apto	Apto	46	Apto	Apto
21	Apto	Apto	47	Apto	Apto
22	Apto	Apto	48	Apto	Apto
23	Apto	Apto	49	Apto	Apto
24	Apto	Apto	50	Apto	Apto
25	Apto	Apto			

Anexo N° 6. Cortes histológicos seleccionados para Inmunohistoquímica. Se escogieron los cortes aptos y con el máximo de folículos linfoides observados con Hematoxilina & Eosina por muestra (en azul).

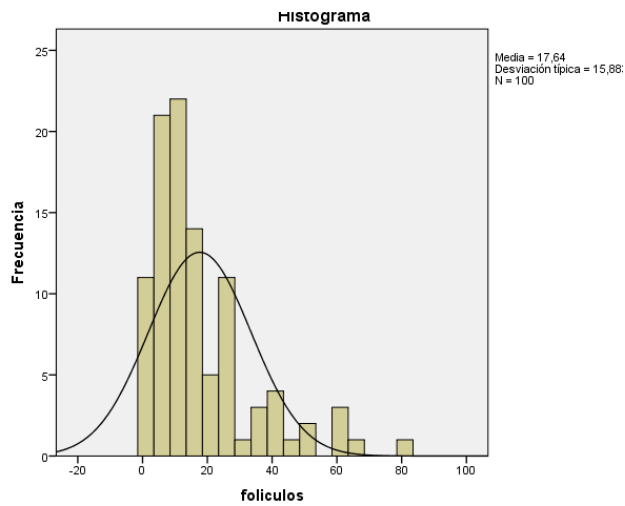
Muestra	Distancia		Muestra	Distancia	
N°	0,5 cm	1 cm			
1	4	4	26	24	40
2	3	13	27	6	3
3	6	0	28	9	5
4	15	4	29	34	25
5	25	12	30	13	9
6	16	6	31	60	11
7	9	2	32	12	25
8	17	8	33	0	14
9	2	13	34	28	14
10	12	13	35	23	25
11	6	3	36	8	0
12	13	1	37	13	9
13	16	5	38	3	4
14	24	5	39	8	7
15	11	30	40	9	18
16	40	27	41	17	25
17	34	24	42	16	6
18	40	18	43	4	12
19	0	18	44	20	6
20	60	66	45	16	9
21	20	20	46	9	6
22	17	22	47	12	8
23	50	9	48	7	12
24	35	26	49	81	40
25	50	17	50	60	44

Anexo N° 7. Análisis estadístico programa SPSS. Distribución Normal de los datos.

Pruebas de normalidad							
	distancia	Kolmogorov-Smirnov ^a			Shapiro-Wilk		
		Estadístico	gl	Sig.	Estadístico	gl	Sig.
foliculos	primera	,214	50	,000	,838	50	,000
	segunda	,168	50	,001	,844	50	,000

a. Corrección de la significación de Lilliefors

Distribución normal general de los 100 datos obtenidos a partir de los 100 cortes histológicos analizados.



Anexo N° 8. Hipótesis planteadas para la prueba de Normalidad, Kolmogorov - Smirnov aplicada a 100 datos (número de folículos linfoides agrupados en 2 categorías de distancia).

	Enunciado de Hipótesis
H0	La distribución de la variable en estudio No difiere de la distribución Normal
H1	La distribución de la variable en estudio difiere de la distribución Normal

Anexo N° 9. Hipótesis planteadas para la prueba U de Mann Whitney, aplicada sobre la distribución del número de folículos linfoides en el par de distancia 0,5 y 1 cm de la unión mucocutánea rectal.

	Enunciado de Hipótesis
H0	no existen diferencias entre la distribución de folículos linfoides encontrados a 0,5 y 1 cm de distancia a la unión mucocutánea rectal
H1	existen diferencias entre la distribución de folículos linfoides encontrados a 0,5 y 1 cm de distancia a unión mucocutánea rectal.

Anexo N° 10. Aplicación de Prueba U de Mann Whitney.

Resumen de prueba de hipótesis

Hipótesis nula	Test	Sig.	Decisión
1 La distribución de folículos es la misma entre las categorías de distancia.	Prueba U de Mann-Whitney de muestras independientes	,159	Retener la hipótesis nula.

Prueba no paramétrica : Muestras independientes.

Muestras independientes (folículos) grupos (distancia)

Criterio $\alpha = 0.05$ Intervalo de confianza = 95.