



UNIVERSIDAD DE CHILE
FACULTAD DE CIENCIAS VETERINARIAS Y PECUARIAS
ESCUELA DE CIENCIAS VETERINARIAS

**ESTUDIO DESCRIPTIVO RETROSPECTIVO DE CASOS DE
PERROS CON ENFERMEDADES DERMATOLÓGICAS
PARASITARIAS EN EL HOSPITAL CLÍNICO VETERINARIO DE LA
UNIVERSIDAD DE CHILE, PERÍODO 2001-2013**

Daniela Lorena Pereira Olivares

Memoria para optar al Título
Profesional de Médico Veterinario
Departamento de Ciencias Clínicas

PROFESOR GUÍA: SONIA ANTICEVIC CÁCERES
Universidad de Chile

SANTIAGO, CHILE
2017



UNIVERSIDAD DE CHILE
FACULTAD DE CIENCIAS VETERINARIAS Y PECUARIAS
ESCUELA DE CIENCIAS VETERINARIAS

**ESTUDIO DESCRIPTIVO RETROSPECTIVO DE CASOS DE
PERROS CON ENFERMEDADES DERMATOLÓGICAS
PARASITARIAS EN EL HOSPITAL CLÍNICO VETERINARIO DE LA
UNIVERSIDAD DE CHILE, PERÍODO 2001-2013**

Daniela Lorena Pereira Olivares

Memoria para optar al Título
Profesional de Médico Veterinario
Departamento de Ciencias Clínicas.

NOTA FINAL:

NOTA FIRMA

PROFESORA GUÍA: SONIA ANTICEVIC CÁCERES

PROFESORA CONSEJERA: DANIELA IRAGÜEN CONTRERAS

PROFESOR CONSEJERO: FERNANDO FREDES MARTÍNEZ

PROFESORA GUÍA: SONIA ANTICEVIC CÁCERES

SANTIAGO, CHILE
2017

RESUMEN

Las enfermedades dermatológicas parasitarias, son patologías muy frecuentes en los animales de compañía. Ácaros como *Sarcoptes scabiei*, *Demodex canis* y *Otodectes cynotis* afectan habitualmente a nuestras mascotas y en algunos casos a los seres humanos.

El presente estudio describió según edad, sexo, raza y signos clínicos las enfermedades causadas por estos ácaros, revisando un total de 5.293 fichas clínicas del Hospital Clínico Veterinario de la Universidad de Chile, sede Facultad, entre los años 2001 y 2013, con el fin de entregar información de utilidad para los médicos veterinarios en la búsqueda del diagnóstico de estas patologías.

De las 5.293 fichas revisadas, 243 fueron de perros diagnosticados con estas enfermedades. *Sarcoptes scabiei* fue encontrado en 115 perros, *Demodex canis* en 126 y *Otodectes cynotis* en 7 casos (cinco de los perros presentaban dos de los ácaros). De los perros diagnosticados con sarna sarcóptica, el 53% resultó ser cachorro, el 30% adulto y el 7% senil. Los machos representaron el 59%, mientras que las hembras el 41%. Los mestizos fueron el 55% de los perros y el 45% fue de raza. Los principales signos clínicos presentados fueron el prurito (74,7%), la alopecia (61,7%), costras (40%), eritema (38,2%) y pápulas (26%), y se localizaron mayormente en orejas, extremidades, codos y abdomen.

La demodicosis se presentó en un 67% en cachorros, un 21% en perros adultos y un 6% en perros seniles. Según el sexo, las hembras representaron el 58% y los machos el 42%. Los perros de raza en este caso fueron el 60% y los mestizos el 40%. Los signos clínicos presentados fueron la alopecia (65,5%), costras (30,3%), eritema (29,5%) y prurito (29,5%), los que se localizaron principalmente en cara, orejas, extremidades, abdomen y zona dorso lumbar.

La otocariosis afectó al 57% de perros cachorros, al 15% de perros adultos y a un 14% de perros seniles. Los machos resultaron ser el 87% de los casos y las hembras el 17%. Los perros de raza representaron el 57%, mientras que los mestizos el 47%. El exudado (57,1%), el prurito (42,8%), la alopecia (28,5%), la hiperpigmentación (14,2%) y el eritema (14,2%), fueron los signos más presentados y su ubicación principal fue en orejas y cuello.

Palabras clave: ectoparásito, sarna sarcóptica, demodicosis, otocariosis, mascotas.

ABSTRACT

Parasitic dermatological diseases are very common pathologies in companion animals. Mites such as *Sarcoptes scabiei*, *Demodex canis* and *Otodectes cynotis* usually affect our pets and in some cases humans.

The present study described the diseases caused by these mites according to age, sex, breed and clinical signs, and reviewed a total of 5.293 clinical records from the Clinical Veterinary Hospital of the Universidad de Chile, based in Facultad, between 2001 and 2013, with the aim to provide useful information for veterinarians in search for the diagnosis of these pathologies.

Of the 5.293 files reviewed, 243 were from dogs diagnosed with these diseases. *Sarcoptes scabiei* was found in 115 dogs, *Demodex canis* in 126 and *Otodectes cynotis* in 7 cases (five of the dogs had two of the mites). Of the dogs diagnosed with sarcoptic mange, 53% turned out to be puppies, 30% adult and 7% senile. Males accounted for 59%, while females accounted for 41%. Mixed-breed dogs were 55%, and 45% were of breed. The main clinical signs presented were pruritus (74,7%), alopecia (61,7%), crusts (40%), erythema (38,2%) and papules (26%), and were located mainly in ears, extremities, elbows and abdomen.

Demodicosis was present 67% in puppies, 21% in adult dogs and 6% in senile dogs. According to sex, females accounted for 58% and males accounted for 42%. The dogs of breed in this case were 60% and mixed-breed were 40%. The clinical signs presented were alopecia (65,5%), crusts (30,3%), erythema (29,5%) and pruritus (29,5%). These were mainly on the face, ears, abdomen and lower back.

Otocariosis affected 57% of puppies, 15% of adult dogs and 14% of senile dogs. Males were 87% of cases and females 17%. The dogs of breed accounted for 57%, while the mixed-breed dogs 47%. Exudate (57,1%), pruritus (42,8%), alopecia (28,5%), hyperpigmentation (14,2%) and erythema (14,2%) were the most frequent, and their main location were in ears and neck.

Keywords: ectoparasite, sarcoptic mange, demodicosis, otocariosis, pets.

ÍNDICE

INTRODUCCIÓN.....	1
REVISIÓN BIBLIOGRÁFICA.....	2
1. Sarcoptes escabiei: Sarna sarcóptica.....	2
2. Demodex canis: Demodicosis.....	4
3. Otodectes cynotis: Otocariosis.....	8
OBJETIVO GENERAL.....	10
OBJETIVOS ESPECÍFICOS.....	10
MATERIALES Y MÉTODOS.....	11
1. Materiales.....	11
2. Métodos.....	11
RESULTADOS.....	13
1. Sarna sarcóptica.....	14
1.1 Rango etario.....	14
1.2 Sexo.....	15
1.3 Raza.....	16
1.4 Signos clínicos.....	17
1.5 Dermograma.....	18
2. Demodicosis.....	19
2.1 Rango etario.....	19
2.2 Sexo.....	20
2.3 Raza.....	21
2.4 Signos clínicos.....	22
2.5 Dermograma.....	23
3. Otocariosis.....	24
3.1 Rango etario.....	24
3.2 Sexo.....	25
3.3 Raza.....	26
3.4 Signos clínicos.....	27
3.5 Dermograma.....	28

DISCUSIÓN.....	29
CONCLUSIONES.....	34
BIBLIOGRAFÍA.....	35

INTRODUCCIÓN

Las patologías más frecuentes en dermatología veterinaria de pequeños animales, son las de origen parasitario (Jeong-Hyun *et al.*, 2008). Éstas causan serios problemas en los animales de compañía, además de ser una amenaza constante para la salud humana, ya que muchas de éstas son zoonóticas. Es por esto que para evitar su propagación, se hace indispensable la prevención y el control. Entre los principales ácaros causantes de dermatopatías se encuentran *Sarcoptes scabiei*, *Demodex canis* y *Otodectes cynotis* (Rodríguez *et al.*, 2003; Cala, 2005; Solis *et al.*, 2012), los que pertenecen al phylum *Arthropoda*, clase *Arachnida*, subclase *Acari*. Más de 30.000 especies han sido descritas en el mundo con numerosos géneros, que pueden ser ectoparásitos y endoparásitos (Jofré *et al.*, 2009). Estos ácaros causan enfermedades en la piel, las cuales pueden convertirse en un problema muy grave si no son tratadas a tiempo o de la manera correcta. Diversas dermatopatías veterinarias tienen una presentación clínica muy similar entre sí, por lo que es fácil confundirlas y por ello no realizar el tratamiento adecuado. Es por esto que describir estas enfermedades según su rango etario, sexo, raza y signos clínicos, pretende ser una herramienta para el médico veterinario, acercándolo de una manera más certera al diagnóstico.

Este estudio se basó en la revisión de fichas clínicas de pacientes del Hospital Clínico Veterinario, sede Facultad, de la Universidad de Chile (FAVET), con el objetivo de describir algunas de las principales enfermedades dermatológicas causadas por parásitos durante los años 2001 al 2013. Esta problemática fue abordada en forma descriptiva, debido a la inexistencia de información respecto al tema en FAVET.

REVISIÓN BIBLIOGRÁFICA

1. *Sarcoptes scabiei*: Sarna sarcóptica

La sarna sarcóptica, es una infestación de la piel de los perros de tipo no estacional, transmisible, intensamente pruriginosa, causada por el ácaro *Sarcoptes scabiei* var *canis* (Scott *et al.*, 2001).

Afecta por lo general a animales que reciben pocos cuidados, son mal alimentados y que viven en condiciones de hacinamiento (Jofré *et al.*, 2009).

Puede afectar a personas en contacto con animales infectados, por lo que es una enfermedad con un alto potencial zoonótico (Jofré *et al.*, 2009), aunque algunos autores indican que esta patología no sería zoonótica ya que es una pseudo-escabiosis temporal la que puede desarrollarse al existir un contacto repetido y prolongado con el animal, la cual es auto-limitante (Revollo y Sánchez, 2004; Colville, 2007).

El ácaro adulto de *S. scabiei* var *canis* es de forma ovoide, cuerpo no segmentado con cuatro pares de patas cortas. Se alimenta del estrato epidermal (Colville, 2007). Las hembras tienen casi el doble del tamaño de los machos. El ciclo de vida completo dura 17 a 21 días y se lleva a cabo sobre el perro. La hembra cava túneles en el estrato córneo de la piel y deposita sus huevos (Jofré *et al.*, 2009). Los huevos eclosionan y las larvas emergen a la superficie para buscar alimento. En una bolsa de muda las larvas pasan a ninfa y se movilizan sobre la piel hasta el estado adulto. El ácaro prefiere la piel con poco pelo por lo que comúnmente se ven afectadas las orejas, codos, abdomen y tarsos (Machicote, 2011).

Los ácaros usualmente se transmiten por contacto directo de un hospedador a otro. Aunque los ácaros pueden sobrevivir fuera del hospedador hasta por varias semanas, sólo son infectivos durante 36 horas, lo que significa que por lo general no es necesario descontaminar el área. El signo clínico dominante es el prurito, que puede persistir por semanas o años (Giordano y Aprea, 2003). Éste se produce por la excavación de los ácaros en la capa córnea de la epidermis, donde los anticuerpos y la respuesta de las células inmunomediadas a los antígenos de los ácaros pueden resultar en lesiones (Souza *et al.*, 2016). Este ácaro puede provocar pápulas como lesiones primarias, las que están asociadas a la presencia del parásito. El intenso prurito puede provocar secundariamente lesiones como eritema, alopecia y excoriaciones. La acción excavadora del parásito puede derivar en

la formación de costras (Lorente, 2006). Además, se podría observar hiperpigmentación y liquenificación (Giordano y Aprea, 2003).

Según un estudio realizado en el Reino Unido en el año 2010, esta enfermedad se presentó más en animales jóvenes menores de dos años y sin predisposición por sexo. Además se observó que la raza más afectada por esta condición fue la del Labrador, sin embargo hay que tomar en cuenta la gran cantidad de población de esta raza dentro de ese país (Feather *et al.*, 2010).

La sarna producida por *Sarcoptes scabiei* var *canis* comienza en la cabeza, por ejemplo en la zona dorsal de la nariz, orejas y región periorbitaria; se propaga hacia la parte inferior del abdomen, zona inferior del pecho, axilas, cara interna de los muslos y base de la cola, afectando finalmente a todo el cuerpo. Las partes distales de las extremidades y la cola suelen quedar libres. Una zona típica afectada es el borde del pabellón auricular y en esta zona las lesiones varían desde una descamación apenas perceptible hasta la alopecia o costras (Martínez, 2010).

El diagnóstico de la sarna sarcóptica se basa en la historia de intenso prurito de aparición súbita, la signología clínica descrita y el contacto con otros animales con lesiones (Jofré *et al.*, 2009).

El diagnóstico definitivo de la sarna canina es el examen parasitológico de piel y pelaje, el cual requiere la demostración de ácaros y/o huevos de éstos. Las muestras para la observación directa del parásito se toman mediante un raspado cutáneo superficial. Para ello se utiliza una hoja de bisturí dispuesta perpendicularmente a la piel y suavemente se raspa una pequeña área sin profundizar en la dermis. Se deben raspar un mínimo de cinco zonas incluyendo siempre márgenes de pabellones auriculares, codos, tarsos y lesiones papulares no excoriadas. La observación del ácaro, huevos o deyecciones es suficiente para confirmar el diagnóstico (Lorente, 2006), sin embargo, se ha visto que los exámenes parasitológicos de piel pueden ser negativos en un 30 a 80% de los perros con sarna. Debido a que los ácaros y/o huevos de ácaros son tan difíciles de demostrar, los raspados de piel nunca se usan para excluir el diagnóstico. Por lo tanto, un ensayo terapéutico con productos acaricidas fiables deben realizarse siempre que se sospeche de sarna canina (Scott, 2013).

Para el tratamiento de esta patología, existen numerosos productos acaricidas, como el amitraz, cal azufrada y fipronil. Dentro de los tratamientos sistémicos, se utilizan las lactonas macrocíclicas como la ivermectina, milbemicina oxima, moxidectina y selamectina. La ivermectina es la más comúnmente utilizada para este propósito, por su gran eficacia y bajo costo en comparación con las otras lactonas macrocíclicas. La ivermectina es un fármaco seguro para los perros, excepto para los de raza Collie, razas de pastoreo o cualquiera de sus cruces, ya que puede afectar al sistema nervioso de éstos provocando ataxia, midriasis, salivación, depresión, coma y muerte. La milbemicina oxima y la selamectina han mostrado ser bastante bien toleradas por perros de estas razas, siendo mayor su margen de seguridad. La moxidectina ha tenido una gran tasa de éxito al ser utilizada para el tratamiento de la sarna sarcóptica, pero mostró efectos adversos como urticaria, angioedema y ataxia (Curtis, 2004; Terada *et al.*, 2010).

2. *Demodex canis*: Demodicosis

La demodicosis es una enfermedad parasitaria inflamatoria canina caracterizada por una exacerbación en el número de *Demodex canis*. No es zoonótica, tampoco contagiosa entre perros, ya que es una enfermedad que se caracteriza por un déficit inmunitario del propio animal (Perdomo, 2010). La piel de los perros con demodicosis es ecológicamente favorable para la reproducción y crecimiento de los ácaros, los que de esta manera colonizan los folículos pilosos y la piel en cantidades masivas. La alopecia y el eritema resultantes causan el cuadro conocido como demodicosis (Scott *et al.*, 2001).

En el año 2010 se realizó un estudio en el que se tomaron muestras de sesenta y ocho perros clínicamente sanos para buscar *Demodex* en su piel y pelaje. De éstos sólo se observó la presencia de un ácaro de forma adulta de *Demodex Injai* (otra especie de *Demodex*) en la comisura labial de un perro, por lo que se concluyó que la probabilidad de encontrar *Demodex* en la piel de perros sanos era muy baja (5,4%), y apoyándose en esto, es que en caso de encontrar algún ácaro, los autores recomiendan realizar exámenes adicionales antes de descartar demodicosis (Fondati *et al.*, 2010). Estudios más recientes, demostraron que *Demodex canis*, aunque en bajas cantidades, es un habitante normal de la piel de perros sanos. Esta investigación se realizó tomando muestras de variadas zonas del cuerpo de un grupo de perros, las cuales fueron sometidas a una técnica de diagnóstico de PCR en tiempo real (Ravera *et al.*, 2013).

Demodex sp. es un ácaro de pequeño tamaño, alargado, de forma cilíndrica, con cuatro pares de patas pequeñas (en su estado de protoninfa y adulto) y un abdomen puntiforme. Incluye distintas especies dependiendo del hospedador, en el cual transcurre su ciclo, huevo; larva; protoninfa y adulto. Se alimenta de células de la piel, sebo y restos epidérmicos (Gortel, 2006).

En recién nacidos el ácaro es transmitido por la madre durante los primeros días de vida (Mueller *et al.*, 2012). En animales jóvenes, factores como el endoparasitismo, la desnutrición y el debilitamiento puede conducir a un estado inmunocomprometido que favorece la proliferación de los ácaros y el desarrollo de la enfermedad. En animales adultos, tratamientos con quimioterápicos y enfermedades como el cáncer, hipotiroidismo o hiperadrenocorticismo, por ejemplo, pueden suprimir el sistema inmunológico lo suficiente como para desencadenar la proliferación de los parásitos. Sin embargo, no existen estudios que prueben una relación causa-efecto entre estos factores y la demodicosis. Muchos perros inmunosuprimidos nunca desarrollan la enfermedad (Mueller *et al.*, 2012).

Esta patología es más comúnmente encontrada en perros menores de un año de edad (Nagata, 2000). Esta afirmación fue confirmada por un reciente estudio, en el cual se eligieron al azar cincuenta y ocho perros con demodicosis generalizada, de los cuales cincuenta y tres fueron perros con un comienzo juvenil de la enfermedad donde la edad más frecuente fue de 6 meses (Kuznetsova *et al.*, 2012).

Un estudio realizado en USA, utilizando una base de datos de más de 750 hospitales veterinarios, indicó que las razas con mayor predisposición a la enfermedad en estos centros fueron los Staffordshire Terriers Americanos, Staffordshire Bull Terriers y Sharpei, con un 35,6%, 17,1% y 7,2% de riesgo, respectivamente (Plant *et al.*, 2011).

La demodicosis se clasifica de acuerdo a la localización de las lesiones así como también en la extensión de las mismas. Esta clasificación se realiza debido a que hay una evolución diferente, así como un pronóstico y tratamiento distintos para cada una de las presentaciones. La principal forma para clasificarla es en localizada y generalizada (Perdomo, 2010), aunque también existe la clasificación según la edad de comienzo de la enfermedad, en juvenil y adulta (Paterson *et al.*, 2014).

Demodicosis localizada:

Se considera demodicosis localizada cuando hay cuatro o menos lesiones en el cuerpo del perro con un diámetro de hasta 2,5 cm (Mueller *et al.*, 2012). Se manifiestan comúnmente como zonas alopécicas circunscritas, con eritema y descamación. Estas lesiones suelen localizarse con mayor frecuencia en la zona facial y especialmente en las áreas perioculares, y perilabiales, así como en las extremidades anteriores. Este tipo de presentación puede curarse espontáneamente en el 80-90% de los casos y la piel suele recuperar su aspecto normal entre uno y dos meses (Saló, 2011).

Demodicosis generalizada:

La forma generalizada de la demodicosis es más grave que la localizada e incluso puede ser fatal. Se caracteriza por cinco o más zonas afectadas, por lesiones que cubren toda una región del cuerpo, y/o pododemodicosis en dos o más patas. Las áreas afectadas presentan: eritema, comedones, alopecia, pápulas foliculares, pústulas y escamas. La linfadenopatía está comúnmente asociada con la enfermedad y las infecciones bacterianas secundarias son muy frecuentes (Fourie *et al.*, 2013).

El primer mecanismo fisiopatológico de esta enfermedad es la ruptura de la barrera cutánea, la que se caracteriza por una erosión del epitelio provocada por las piezas bucales del ácaro. Las proteasas presentes en las glándulas salivales y las lesiones de los queratinocitos producidas por los linfocitos T también participan de este mecanismo. Además, debido a la sobrepoblación del parásito se produce una dilatación mecánica y finalmente la ruptura del folículo piloso. Este mecanismo se manifiesta clínicamente en comedones, pápulas y alopecia. El segundo mecanismo es la inflamación, que se caracteriza por una foliculitis mural debido a la reacción inmune en contra del antígeno de *Demodex* y por una dermatitis granulosa en contra del ácaro y los fragmentos de pelo, esto se manifiesta a través de eritema, pápulas, pústulas y alopecia. En tercer lugar existe una reacción de hipersensibilidad provocada por los linfocitos T citotóxicos que se encuentran alrededor y en la pared de los folículos pilosos, esta reacción se presenta con eritema, pápulas, pústulas, alopecia y prurito. Y por último la infección bacteriana secundaria, que lleva a una foliculitis-furunculosis supurativa, que termina en una pioderma profunda, provocando pústulas, costras y fistulas (Ferrer *et al.*, 2014).

Los exámenes parasitológicos de la piel son la prueba diagnóstica de elección en los casos sospechosos. Múltiples raspados de la piel afectada se realizan en la dirección del crecimiento del pelo, ésta debe ser exprimida durante o entre los raspados. La piel se raspa hasta que se produce una hemorragia capilar, lo que indica que el raspado ha alcanzado la suficiente profundidad. El material raspado se transfiere a un portaobjeto mezclado con aceite mineral y se examina bajo un microscopio con un aumento 10X. Aunque algunos estudios indican que *Demodex* es parte de la microfauna normal de los perros, es raro encontrar un ácaro incluso en varios raspados profundos, por lo que se recomienda realizar raspados adicionales en caso de observar a uno de estos parásitos. Encontrar más de uno de estos ácaros o cualquiera de sus estadíos (huevo, larva, ninfa y adulto) es muy sugerente de demodicosis clínica (Mueller *et al.*, 2012).

El tratamiento de la demodicosis canina generalizada debe atacar al parásito y a aquellas otras condiciones previas del paciente que favorecieron su aparición, como también aquellas condiciones que son consecuencia de la enfermedad. Así, además de una eficaz terapia acaricida, es importante tratar también la infección bacteriana secundaria, el parasitismo interno y las enfermedades sistémicas subyacentes. La estrategia descrita permitirá maximizar el potencial del tratamiento y obtener un mejor pronóstico para el paciente (Mueller *et al.*, 2012).

La citología es esencial en la evaluación de un perro con demodicosis contaminada con pioderma. Idealmente se debe realizar un cultivo bacteriano para la elección de la terapia antimicrobiana, si éste no es posible, se debe determinar el tipo de bacteria (cocos o bacilos) a través de la citología, para una terapia antibiótica empírica. Se recomienda para todos los perros con demodicosis generalizada e infección secundaria de la piel, utilizar una terapia antimicrobiana tópica, la que contribuye al bienestar general del perro al remover costras que pueden contener ácaros, exudado y mediadores inflamatorios. El peróxido de Benzoilo (2-3%) y la clorhexidina en *shampoo* (3-4%), son comúnmente recomendados para perros con demodicosis. La frecuencia de la terapia tópica depende del perro, del dueño y de la terapia acaricida, pero baños semanales son lo más comúnmente recomendado. La terapia antimicrobiana debería continuar por una o dos semanas más después de la resolución clínica y microscópica de la infección bacteriana de la piel (Mueller *et al.*, 2012).

El amitraz es un acaricida que ha mostrado eficacia en múltiples estudios contra la demodicosis. Se utiliza a una concentración de 0,025%-0,05% cada una o dos semanas tópicamente (Mueller, 2004). Éste es uno de los pocos productos autorizados con este propósito, pero debido a su potencial toxicidad e inconsistente eficacia es que ha crecido el interés por utilizar otro tipo de tratamientos (Paterson *et al.*, 2014). En varios estudios se ha reportado la presencia de efectos adversos del amitraz como ataxia, polifagia, polidipsia, depresión, sueño, vómitos y diarrea (Mueller *et al.*, 2012).

Las lactonas macrocíclicas como la ivermectina, milbemicina oxima, moxidectina y doramectina son utilizadas para el tratamiento de la demodicosis con una gran tasa de éxito. La ivermectina, moxidectina y doramectina pueden causar efectos adversos neurológicos como letargia, temores, midriasis y muerte en perros sensibles a estos medicamentos. Collies y otras razas de pastoreo son las más comúnmente afectadas, pero también han sido reportadas otras razas con este problema, por lo que se recomienda un gradual incremento de la dosis en perros tratados con estos fármacos. La milbemicina oxima no ha mostrado efectos adversos como las otras lactonas macrocíclicas, por lo que tiene un mayor margen de seguridad (Mueller *et al.*, 2012).

3. *Otodectes cynotis*: Otocariosis

La causa parasitaria más frecuente de otitis externa en caninos es producida por *Otodectes cynotis*. Se ha observado que entre un 2 hasta un 29% de los perros afectados tienen el parásito, el cual se alimenta de los detritos superficiales y de cerumen, irritando el canal auditivo (Ruiz *et al.*, 2010). Otros estudios estiman que hasta un 50% de los casos de otitis externas en perros son causadas por este ácaro (Arther *et al.*, 2015).

Son ácaros de la familia psoroptidae, blancos, grandes, que pueden verse a simple vista, con movimiento libre sobre la superficie de la epidermis. Su ciclo biológico es de tres semanas. Pueden iniciar una otitis y, con la variación del medio por la aparición de levaduras o bacterias, se retiran del oído (Machicote, 2011).

La sobrevivencia fuera del hospedero depende de la temperatura y la humedad relativa variando de 5 a 17 días. En condiciones normales se puede esperar un máximo de 12 días.

O. cynotis se disemina fácilmente entre perros y gatos. Se distribuye en la cabeza, canal vertical y horizontal del oído, causando eritema, lesiones con costras rojizas, pruriginosas y

exudado. Afecta con mayor frecuencia a cachorros. Las lesiones se sobre infectan con agentes bacterianos y fúngicos (Jofré *et al.*, 2009).

El principal síntoma es la irritación auricular con prurito y cerumen marrón espeso y seco. (Machicote, 2011).

El diagnóstico se realiza a través de la detección al microscopio de ácaros en los restos de cerumen de un canal auditivo infectado o por la visualización de ácaros en la examinación otoscópica (Six *et al.*, 2016).

En cuanto a su tratamiento, deben utilizarse cerumenolíticos tópicos para eliminar el cerumen y la suciedad del conducto auditivo, para luego aplicar productos acaricidas tópicos, como selamectina (Campbell, 2007). Se ha demostrado que una aplicación única de una mezcla de ivermectina y glicerina carbonatada, a una concentración de ivermectina del 0,01% y dosificada a 1 mL por conducto auditivo es 100% efectiva (Ruiz *et al.*, 2010). Otro estudio demostró que al aplicar tópicamente 10% de imidacloprid + 2,5% de moxidectina, en dos dosis, cada veintiocho días, tuvo la misma seguridad y alcanzó la misma eficacia contra *Otodectes* que la selamectina bajo las mismas condiciones (Arther *et al.*, 2015).

Las patologías expuestas anteriormente son algunas de las dermatopatías que por su similar signología clínica, suelen ser confundidas en su diagnóstico. Al discutir los antecedentes revisados con los resultados obtenidos en el presente estudio, se pretende entregar herramientas a los médicos veterinarios en términos de conocimiento de estas enfermedades, con el fin de acercarlos a un diagnóstico certero de una forma más eficiente y por lo tanto poder realizar el tratamiento adecuado para el animal. Además esta memoria puede ser el pie inicial para futuros estudios más específicos de las patologías descritas.

OBJETIVO GENERAL

Describir a pacientes caninos diagnosticados con sarna sarcóptica, demodicosis y otocariosis atendidos en el Hospital Clínico Veterinario de la Universidad de Chile, sede Facultad, entre los años 2001 y 2013.

OBJETIVOS ESPECÍFICOS

1. Determinar la frecuencia de perros con enfermedades como sarna sarcóptica, demodicosis y otocariosis, atendidos en el Hospital Clínico Veterinario de la Universidad de Chile entre los años 2001-2013.
2. Caracterizar los perros con las diferentes enfermedades parasitarias dermatológicas en estudio, según edad, sexo y raza.
3. Caracterizar la presentación clínica de las enfermedades dermatológicas, producidas por parásitos externos descritas.
4. Realizar un dermograma para cada una de las enfermedades en estudio.

MATERIALES Y MÉTODOS

1. Materiales

En este estudio se utilizaron registros clínicos (fichas clínicas en papel) de perros ingresados al Hospital Clínico Veterinario, sede Facultad, en el período comprendido entre los años 2001 y 2013.

Se incluyeron dentro del estudio, todas aquellas fichas de perros diagnosticados con las enfermedades descritas.

2. Métodos

Se revisaron las fichas clínicas, registrando para su análisis:

- Número total de perros atendidos entre los años 2001-2013.
- Número de perros con sarna sarcóptica, demodicosis y otocariosis.
- Edad (Debraekeleer *et al.*, 2000):
 - Cachorro: hasta 12 meses de edad
 - Adulto: desde los 13 meses hasta los 96 meses de edad (ocho años).
 - Senil o adulto mayor: desde los 97 meses de edad (más de ocho años).
- Raza: Según corresponda o mestizo.
- Sexo: Macho
Hembra
- Signos clínicos: Prurito, eritema, alopecia, pápula, pústula, pododermatitis, hiperpigmentación, costra y exudado.

Los datos recogidos fueron ingresados en el programa Excel de Microsoft Office donde se calcularon frecuencias absolutas y porcentajes. Los resultados fueron presentados en cuadros y figuras para su mejor comprensión y posterior discusión en base a información bibliográfica.

Además se realizó la construcción de un dermograma. Éste es una expresión de la localización más frecuente de las lesiones primarias y secundarias según cada patología específica. La construcción se realizó, revisando en cada ficha las lesiones presentes y la

localización de éstas en el paciente. Luego de ordenarlas en tablas, se calculó la frecuencia de aparición porcentual de cada una de ellas y según esto se le asignó un color. Finalmente, estos datos se expresan a través de un dibujo, que es el dermograma.

RESULTADOS

Se revisaron un total de 5.293 fichas clínicas de perros atendidos en el Hospital Clínico Veterinario, sede Facultad durante los años 2001 al 2013.

Del total de fichas clínicas revisadas, 243 registraron perros diagnosticados con las enfermedades dermatológicas parasitarias antes descritas, lo que equivale a un 4,59%. De este total, cinco perros presentaron dos de las patologías (cuatro presentaron sarna sarcóptica y demodicosis, y uno presentó sarna sarcóptica y otocariosis).

De los 243 perros encontrados positivos a las patologías, 115 presentaron sarna sarcóptica, 126 demodicosis y sólo 7 presentaron otocariosis que corresponden al 2,17%; 2,38% y 0,13% respectivamente (recordar que cinco de estos perros cursaron con dos de las enfermedades simultáneamente).

Cuadro 1. Número y porcentaje de perros con las enfermedades dermatológicas parasitarias descritas, divididos según patología, atendidos en el Hospital Clínico Veterinario, sede Facultad entre los años 2001 y 2013.

Enfermedad	Número de perros	Porcentaje (%)
Sarna sarcóptica	115	2,17
Demodicosis	126	2,38
Otocariosis	7	0,13

1. Sarna sarcóptica

1.1 Rango etario

Los cachorros fueron los más afectados por esta enfermedad (Figura1).

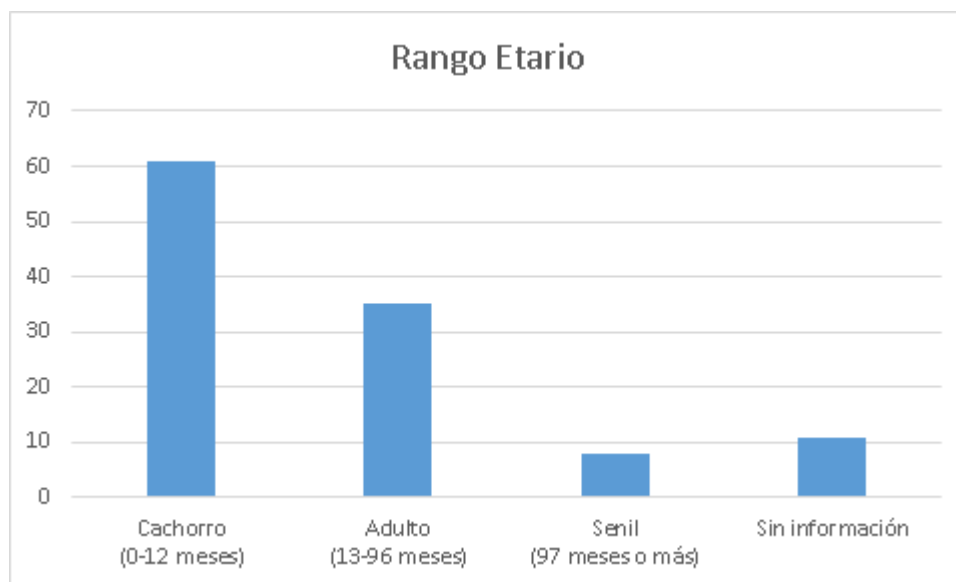


Figura 1. Rango etario de perros con sarna sarcóptica, atendidos en el Hospital Clínico Veterinario, sede Facultad entre los años 2001 y 2013.

1.2 Sexo

Los datos obtenidos de las fichas clínicas según el sexo de los perros, mostraron que los machos predominaron sobre las hembras (Figura 2).

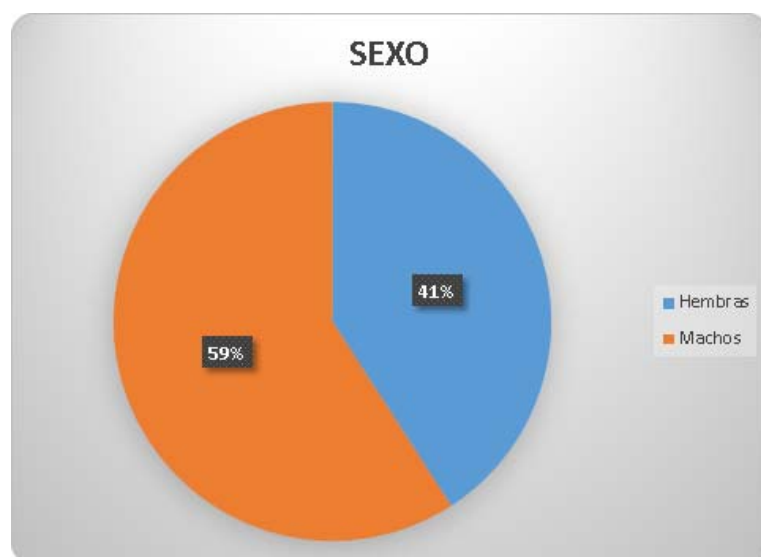


Figura 2. Distribución porcentual del sexo de perros con sarna sarcóptica, atendidos en el Hospital Clínico Veterinario, sede Facultad entre los años 2001 y 2013.

1.3 Raza

La información obtenida mostró una mayor cantidad de perros mestizos que de perros de raza pura (Figura 3).

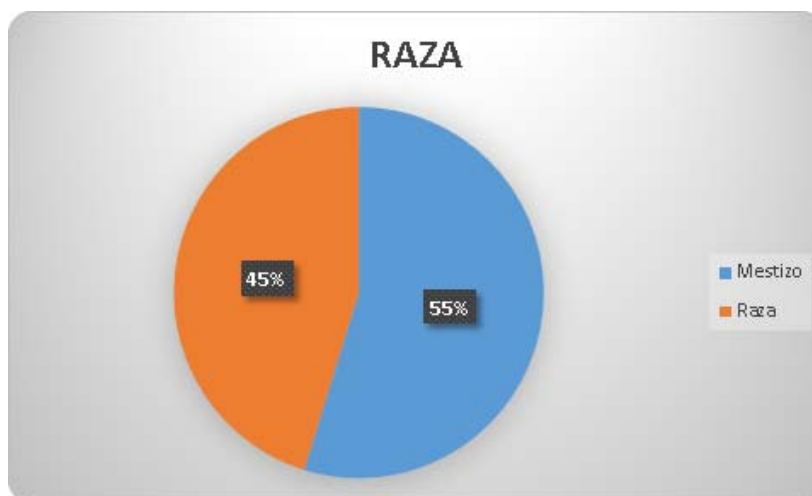


Figura 3. Distribución porcentual de razas de perros con sarna sarcóptica, atendidos en el Hospital Clínico Veterinario, sede Facultad entre los años 2001 y 2013.

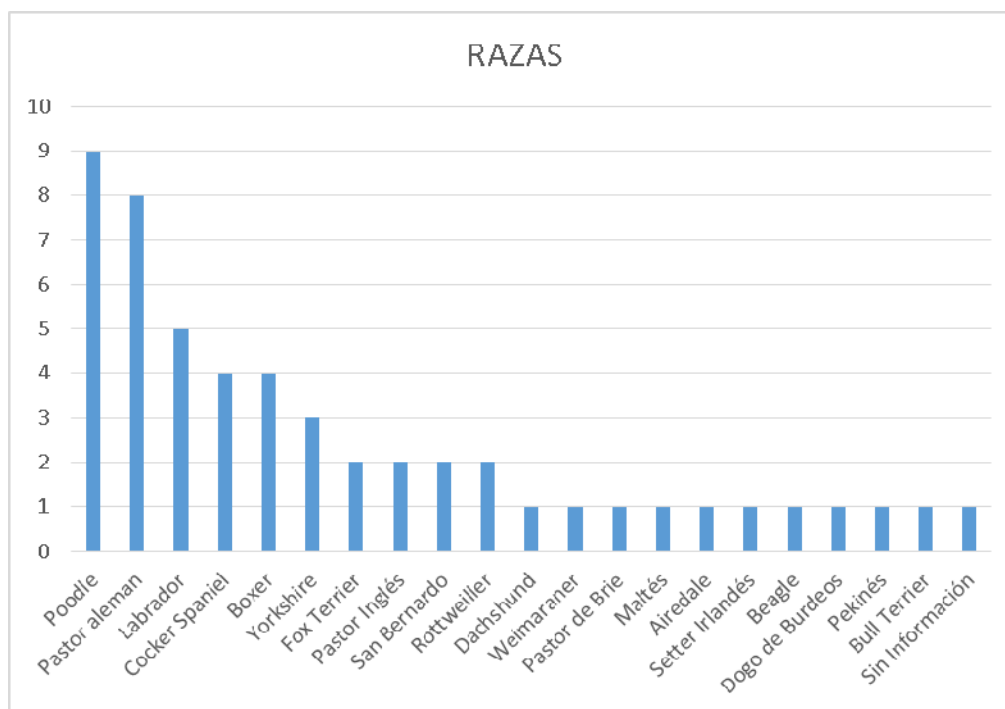


Figura 4. Distribución racial de perros de raza pura con sarna sarcóptica, atendidos en el Hospital Clínico Veterinario, sede Facultad entre los años 2001 y 2013.

1.4 Signos clínicos

Los signos clínicos se distribuyeron como se muestra en la Figura 5.

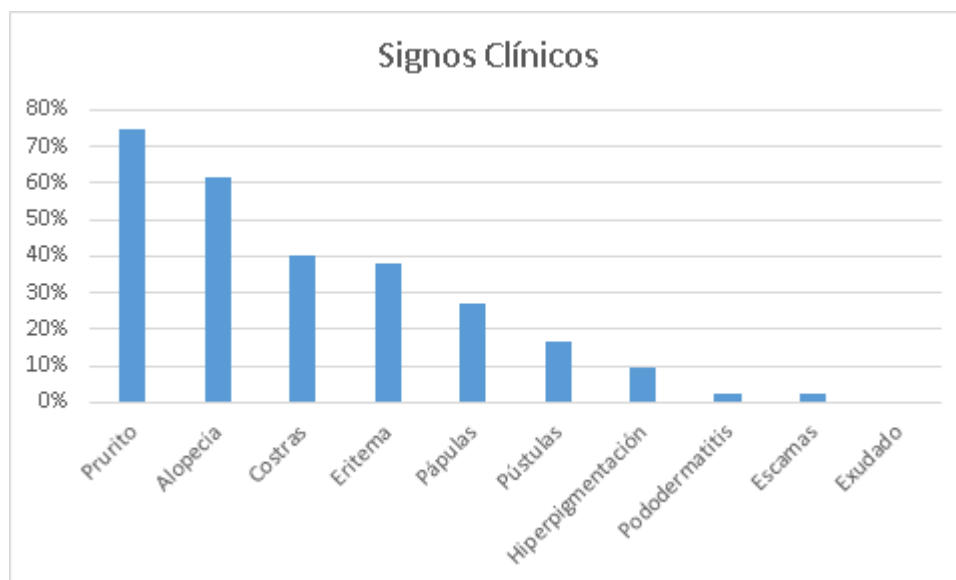


Figura 5. Porcentajes de signos clínicos presentados por perros diagnosticados con sarna sarcóptica, atendidos en el Hospital Clínico Veterinario, sede Facultad, entre los años 2001-2013. (N=115).

1.5 Dermograma

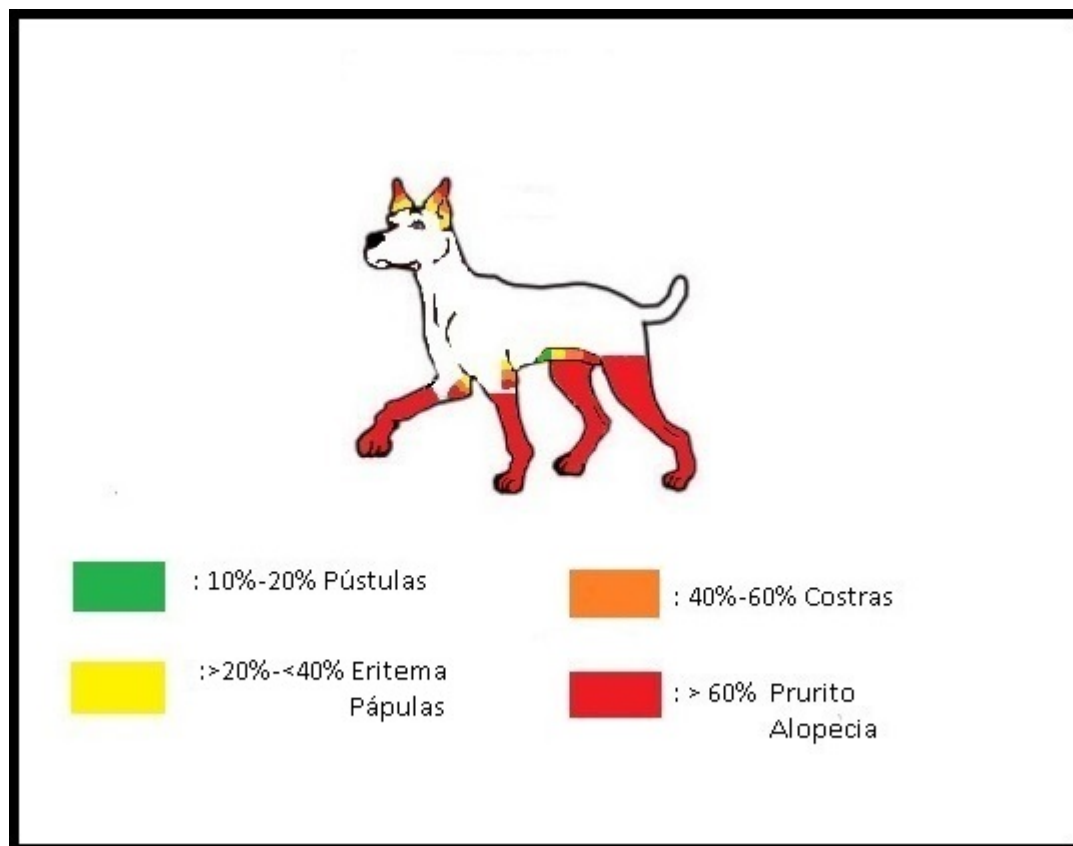


Figura 6. Dermograma de sarna sarcóptica de perros atendidos en el Hospital Clínico Veterinario, sede Facultad entre los años 2001 y 2013.

2. Demodicosis

2.1 Rango etario

Los cachorros fueron los más afectados con esta patología (Figura 7).

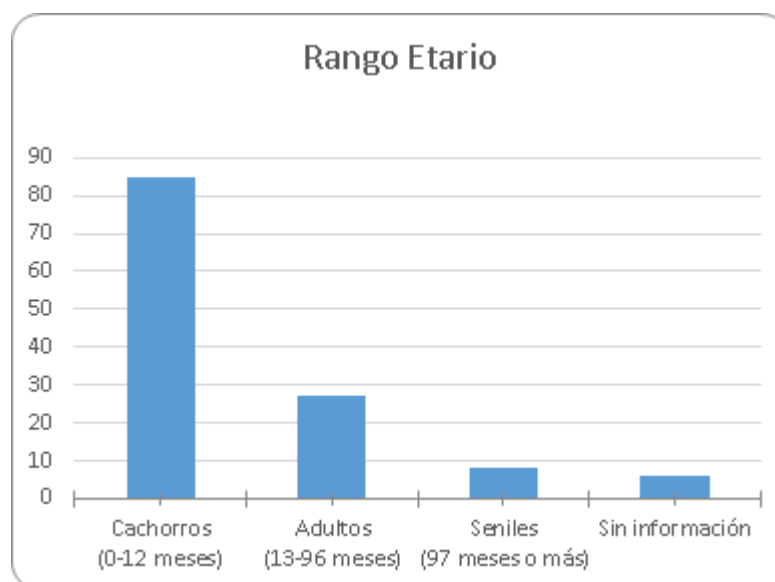


Figura 7. Rango etario de casos de perros diagnosticados con demodicosis, atendidos en el Hospital Clínico Veterinario, sede Facultad entre los años 2001 y 2013.

2.2 Sexo

La demodicosis afectó más a las hembras que a los machos (Figura 8).

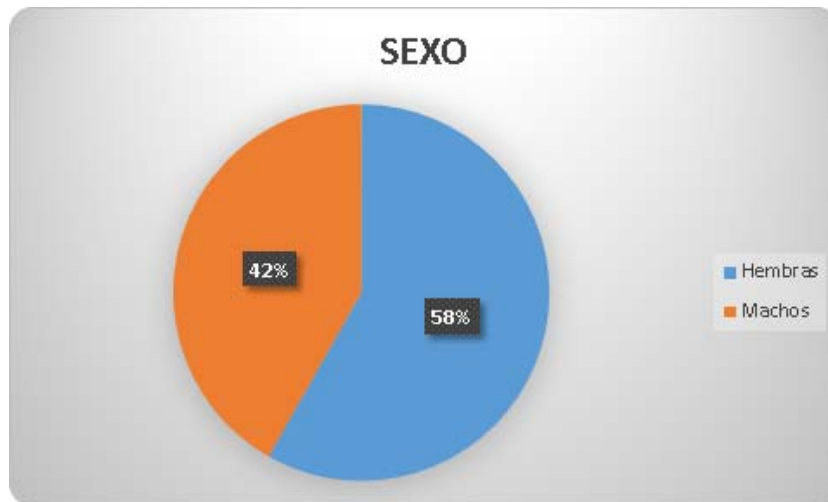


Figura 8. Distribución porcentual del sexo de perros con demodicosis, atendidos en el Hospital Clínico Veterinario, sede Facultad entre los años 2001 y 2013.

2.3 Raza

En esta patología se observaron más perros de raza que mestizos (Figura 9).

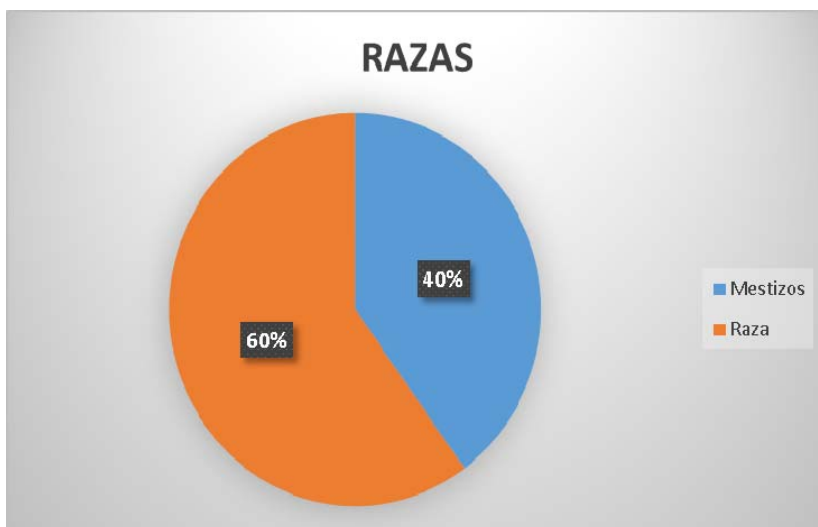


Figura 9. Distribución porcentual de razas de perros con demodicosis, atendidos en el Hospital Clínico Veterinario, sede Facultad entre los años 2001 y 2013.

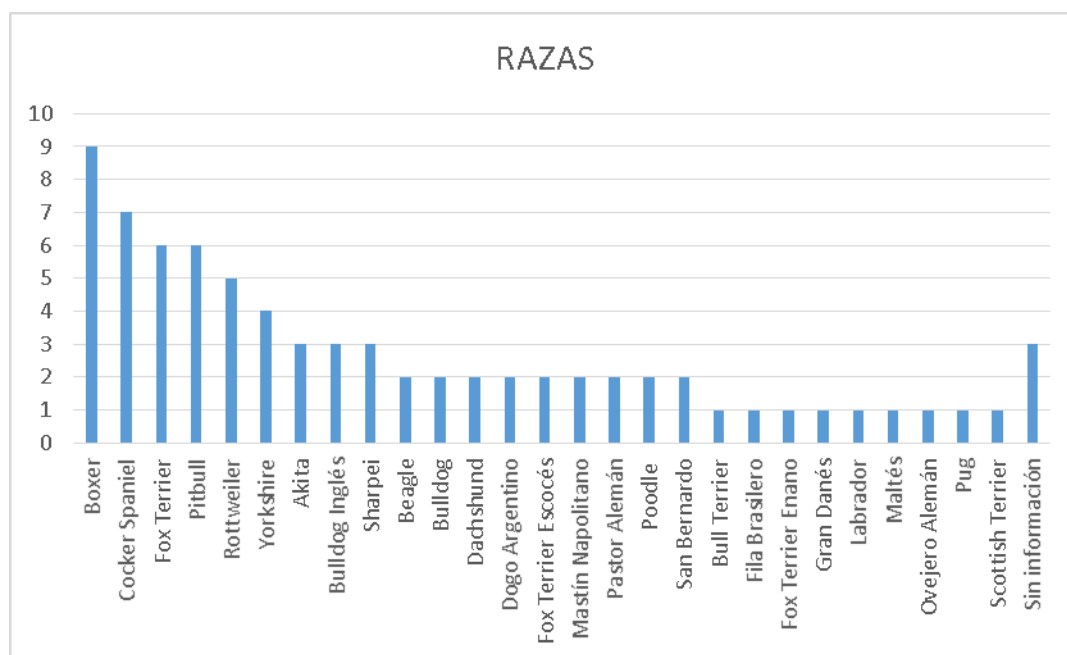


Figura 10. Distribución racial de perros de raza pura con demodicosis, atendidos en el Hospital Clínico Veterinario, sede Facultad entre los años 2001 y 2013.

2.4 Signos clínicos

Como se observa en la Figura 11, el signo clínico más frecuente fue la alopecia.

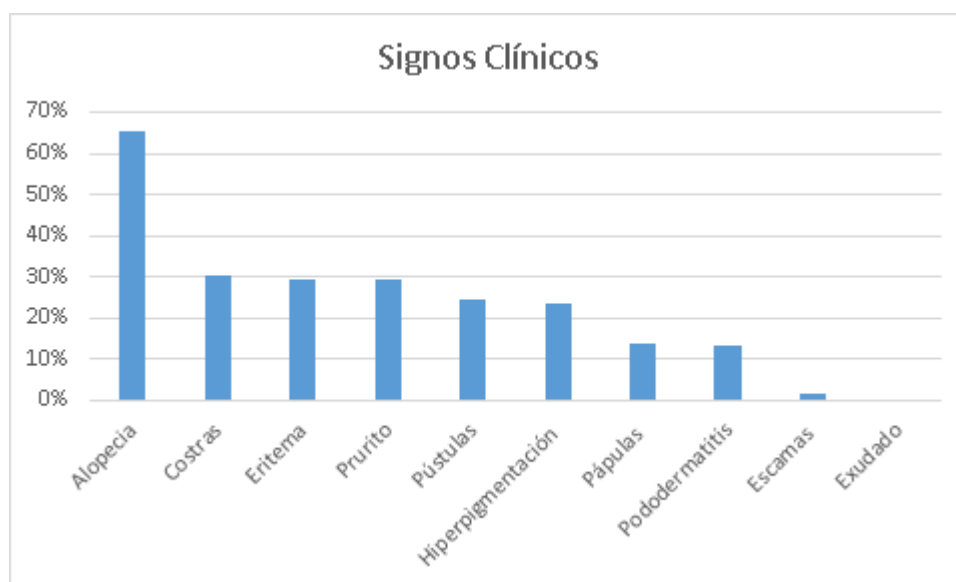


Figura 11. Porcentajes de signos clínicos presentados por perros diagnosticados con demodicosis, atendidos en el Hospital Clínico Veterinario, sede Facultad, entre los años 2001-2013. (N=126).

2.5 Dermograma

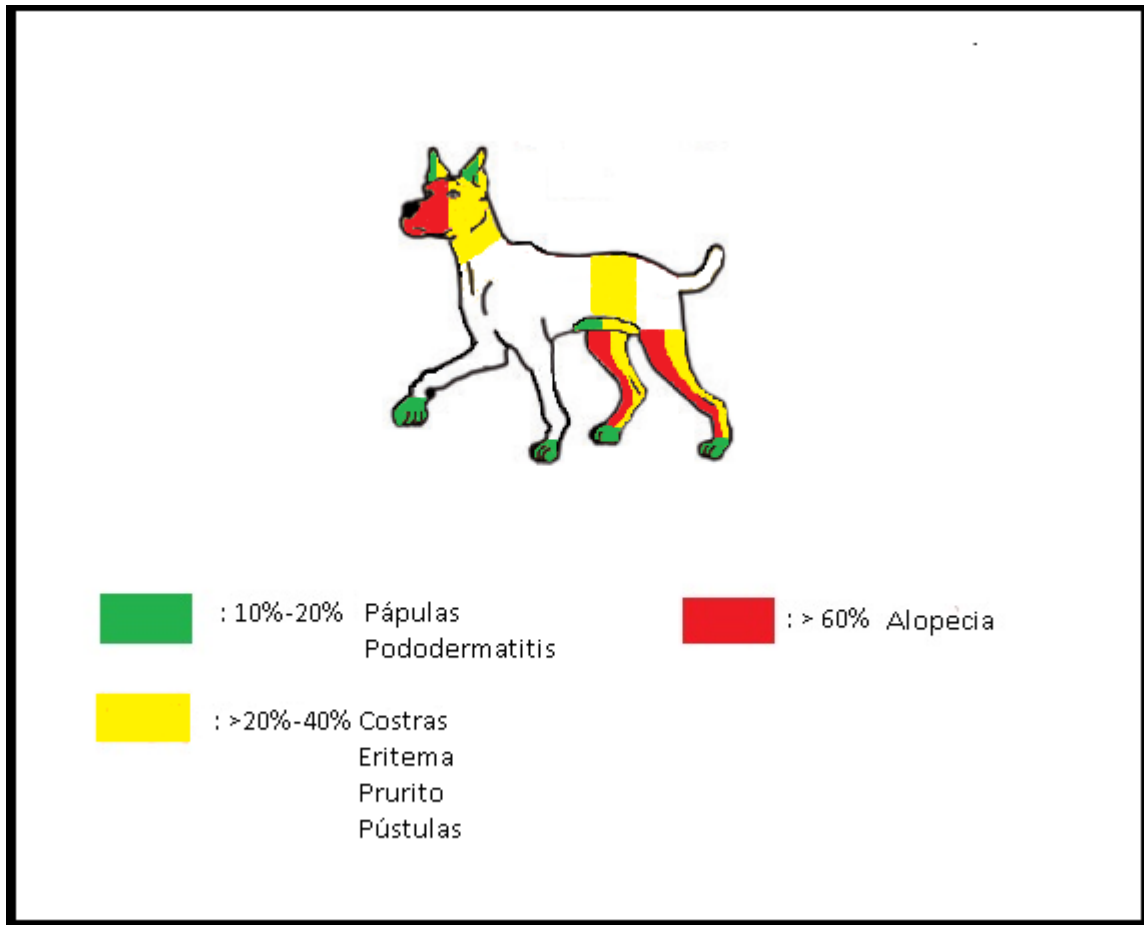


Figura 12. Dermograma de demodicosis, de perros atendidos en el Hospital Clínico Veterinario, sede Facultad entre los años 2001 y 2013.

3. Otocariosis

3.1 Rango etario

Este ácaro se encontró sólo en 7 perros y la distribución de edades se muestra en la Figura 13.

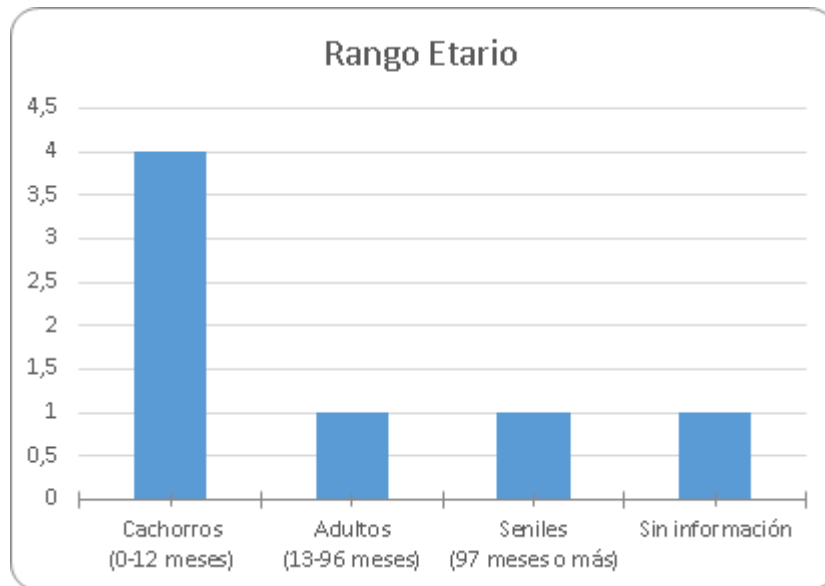


Figura 13. Rango etario de casos de perros diagnosticados con otocariosis, atendidos en el Hospital Clínico Veterinario, sede Facultad entre los años 2001 y 2013.

3.2 Sexo

En el siguiente gráfico podemos observar que el 83% de los perros con otocariosis fueron machos y sólo el 17% hembras (Figura 14).

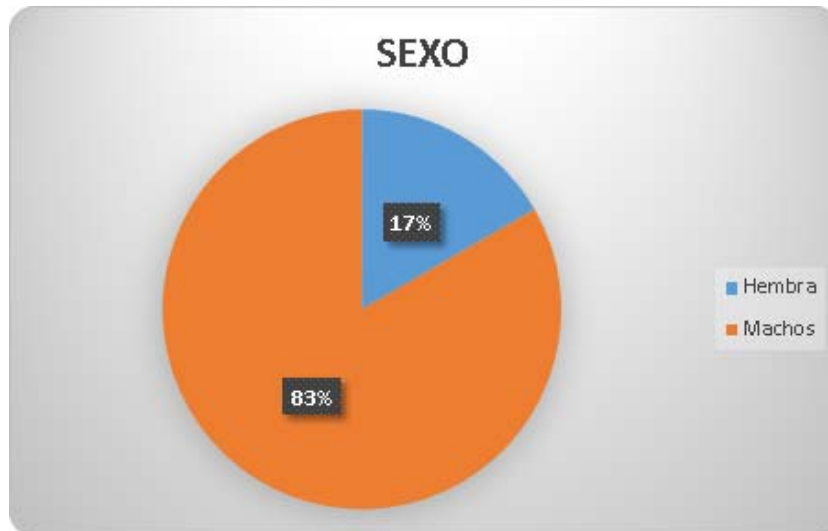


Figura 14. Distribución porcentual del sexo de perros con otocariosis, atendidos en el Hospital Clínico Veterinario, sede Facultad entre los años 2001 y 2013.

3.3 Raza

La otocariosis se presentó más en perros de raza que mestizos (Figura 15).

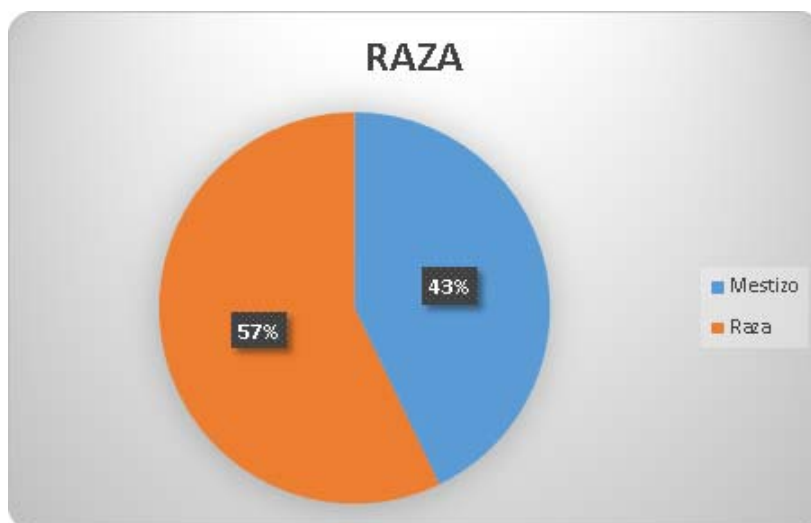


Figura 15. Distribución porcentual de razas de perros con otocariosis, atendidos en el Hospital Clínico Veterinario, sede Facultad entre los años 2001 y 2013.

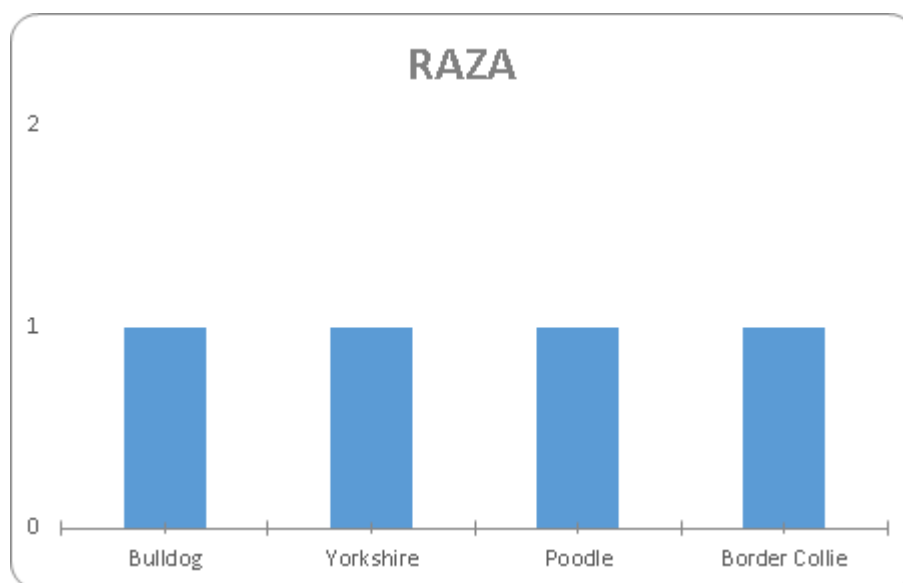


Figura 16. Distribución racial de perros de raza pura con otocariosis, atendidos en el Hospital Clínico Veterinario, sede Facultad entre los años 2001 y 2013.

3.4 Signos clínicos

El signo clínico más observado en la otocariosis fue el exudado (Figura 17).

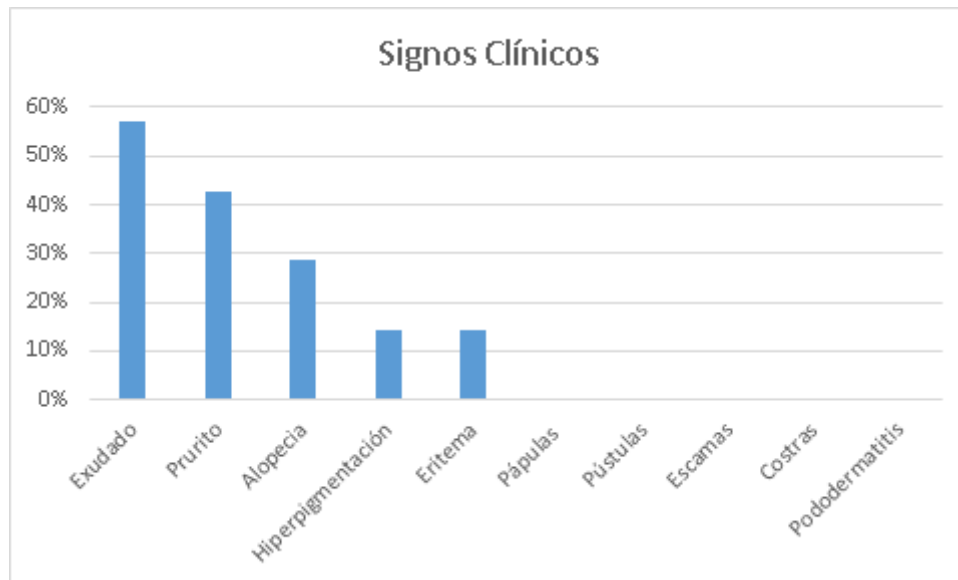


Figura 17. Porcentajes de signos clínicos presentados por perros diagnosticados con otocariosis, atendidos en el Hospital Clínico Veterinario, sede Facultad, entre los años 2001-2013. (N=7).

3.5 Dermograma

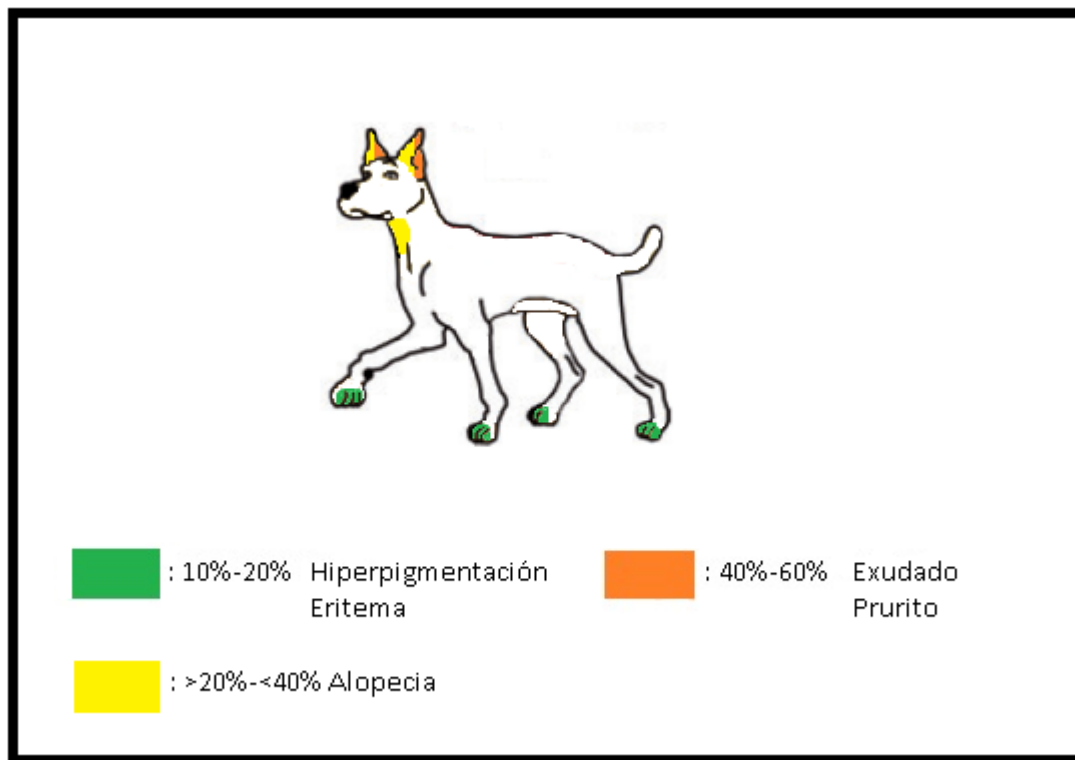


Figura 18. Dermograma de otocariosis de perros atendidos en el Hospital Clínico Veterinario, sede Facultad entre los años 2001 y 2013.

DISCUSIÓN

El presente estudio muestra la prevalencia de tres enfermedades dermatológicas parasitarias, sus características, presentación clínica y dermograma de cada una de ellas, en caninos atendidos en el Hospital Clínico Veterinario de la Universidad de Chile, entre los años 2001 y 2013. Los resultados obtenidos indican que de un total de 5.293 fichas clínicas revisadas, 243 fueron de perros diagnosticados con las enfermedades en estudio, lo que equivale a un 4,59%. De este total, un 2,38% correspondió a perros con demodicosis, 2,17% con sarna sarcóptica y sólo un 0,17% a otocariosis. En otros países como en Corea, se han realizado estudios analizando estas mismas enfermedades, donde se observó que de 103 perros analizados, un 22% se encontró positivo a *O. cynotis*, 19,4% a *S. scabiei* y un 4,9% a *D. canis* (Jeong-Hyun *et al.*, 2008). También en México, en el año 2003, se tomaron muestras de 200 perros callejeros, las cuales al ser analizadas, se encontró que *D. canis* fue el parásito más frecuente, observándose en un 23% de los casos, luego *S. scabiei* en un 7% y *O. cynotis* en un 3,5% (Rodríguez *et al.*, 2003). Estos resultados muestran que en otros lugares existe una mayor frecuencia de estas patologías que en el hospital de FAVET, lo que puede indicar que los pacientes que recibe este hospital se encuentran con un buen estado sanitario y por lo tanto la frecuencia de estos ácaros es menor.

Al igual que en la bibliografía consultada (Cruces, 2013), en este trabajo se evidenció una mayor frecuencia de perros cachorros afectados por esta patología (53%), seguido de los adultos (30%) y seniles (7%). La sarna sarcóptica es una enfermedad que se contagia a través del contacto directo, por lo que es más probable que perros jóvenes contraigan más fácilmente esta enfermedad, ya que en esta etapa son más sociales, además de que su sistema inmune puede aún no estar totalmente desarrollado (Feather *et al.*, 2010).

Con respecto a las razas, el grupo con mayor representación fue el de los mestizos con un 55% de los casos y el otro 45% representa a la categoría de perros de raza. De estos últimos los más frecuentes fueron los perros Poodle (7,8%), seguido de Pastor Alemán (6,9%) y de Labrador (4,3%).

Diversos estudios han observado que el prurito es el signo clínico predominante en la sarna sarcóptica (Giordano y Aprea, 2003; Fox *et al.*, 2015). Algunos autores la han nombrado como la enfermedad pruriginosa por excelencia (Lorente, 2006). Un ejemplo es el estudio

realizado por Pin *et al.* (2006), donde se estudiaron diez casos de perros diagnosticados con sarna sarcóptica, de los cuales ocho habían asistido a la consulta por el prurito sufrido por su mascota. Los resultados del presente estudio coinciden con los datos hallados en la bibliografía, donde el 74,7% de los casos presentaron este signo. Si bien el prurito es muy característico de esta enfermedad, existen diagnósticos diferenciales que deben siempre ser considerados en el procedimiento diagnóstico como son la alergia alimentaria, la dermatitis por picadura de pulga y el pioderma, entre otras (Palavicino, 2016). Esto sugiere que el prurito es un signo que no puede considerarse como patognomónico de esta enfermedad.

Se describe que las lesiones primarias de la sarna sarcóptica son de tipo papular y van acompañadas de eritema difuso y costras superficiales y adherentes (Yotti, 2013). En el presente estudio se encontró que el 26,9% de los perros presentaban pápulas, 38,2% presentaban eritema, y un 40% costras. La alopecia fue el segundo signo predominante en el presente trabajo encontrándose en el 61,7% de los perros estudiados, lo que puede explicarse ya que debido al prurito, el autotraumatismo severo genera que las lesiones secundarias pasen a ser predominantes, manifestándose como alopecia, erosiones, excoriaciones, liquenificación e hiperpigmentación (Yotti, 2013). La distribución principal de las lesiones, como se muestra en el dermograma realizado para la sarna sarcóptica (Figura 6), fue en orejas, codos, extremidades y abdomen, lugares donde generalmente se ubica este ácaro, ya que prefiere las zonas con poca densidad de pelo como los bordes de los pabellones auriculares, los codos, los tarsos, las ingles y la región esternal (Lorente, 2006; Yotti, 2013).

La demodicosis es una patología que según algunos autores se presenta principalmente en perros jóvenes (Cala, 2005; Nagata, 2010; Anticevic, 2013). El presente estudio mostró que la edad principal de presentación de la demodicosis fue en perros cachorros con un 67%, esto debido a que la demodicosis es una enfermedad relacionada con el estado inmunológico del paciente, el cual en perros jóvenes puede estar comprometido, por ejemplo, a causa de una mal nutrición, debilidad o endoparasitismo, también puede deberse a un sistema inmune inmaduro o una inmunoincompetencia ácaro-específica. El compromiso del sistema inmune en los perros con demodicosis de comienzo adulto, se debe a una inmunosupresión debido a drogas como glucocorticoides, quimioterapias, entre

otras o a alguna enfermedad sistémica (Koch, 2017). Es por esto que los cachorros pueden ser más afectados, ya que muchas veces no cumplen con un estado sanitario básico, como lo es la vacunación por ejemplo.

Algunos textos indican que no existe predisposición por sexo en esta patología (Perdomo, 2010), pero hay que tener en cuenta que condiciones como el estro, parto y situaciones de estrés pueden ser factores predisponentes de esta enfermedad (Anticevic, 2013). Por lo tanto, es posible encontrar una mayor prevalencia en hembras, tal como se apreció en el presente trabajo, así como en el de Cala en el 2005, donde se encontró que un 58% y un 70% respectivamente pertenecía a este grupo.

Algunos autores indican que los perros de raza pura tienen un mayor riesgo de presentar demodicosis (Gortel, 2006; Solanki *et al.*, 2007), y más específicamente las razas de pelo corto (Cala, 2005; Perdomo, 2010; Anticevic, 2013), resultados que coinciden con el presente estudio, donde los perros de raza fueron el 60% de los casos observados, donde principalmente se encontró una mayor frecuencia de los perros Boxer (6,5%), Cocker Spaniel (5,7%), Pitbull (4,9%), Fox Terrier (4,9%) y Rotweiler (4%). La razón por la cual algunas razas de perros son más predisponentes a esta enfermedad aún es desconocida, pero algunos estudios mencionan que puede existir una disfunción hereditaria en el sistema inmune de estos, donde es probable que la base genética de la enfermedad esté relacionada con el hecho de que la mayoría de las razas de perros han sido sometidas a una extensa selección y endogamia (Barrientos *et al.*, 2010).

Como se puede observar en el dermograma realizado para la demodicosis (Figura 12), la alopecia fue la lesión que primó en el presente estudio, encontrándose en el 65,5% de los perros afectados, principalmente en cabeza, zona periocular y extremidades posteriores. *D. canis* es un parásito que se localiza principalmente en los folículos pilosos y glándulas sebáceas, en especial en la piel de la zona facial, donde viven de restos celulares y sebo (Saló, 2011), por esta razón es que la alopecia es uno de los principales signos clínicos que aparecen en esta patología. Las costras, eritema, prurito, pústulas e hiperpigmentación, también fueron observados en el presente trabajo pero sin superar el 30% de los casos. La variación de los signos clínicos hallados y sus respectivos porcentajes, se pueden explicar ya que la demodicosis es una enfermedad que se puede presentar de diversas formas clínicas según su signología. La forma alopécica multifocal es la más frecuente de

encontrar y se caracteriza por cinco o más zonas de alopecia en la superficie corporal, seguidas de eritema y descamación, en ocasiones, también pueden visualizarse algunas pequeñas lesiones papulares y pustulares localizadas en los folículos pilosos (Saló, 2011). Las costras y la hiperpigmentación, se presentaron en menos pacientes ya que generalmente éstas aparecen cuando la enfermedad ya se ha hecho crónica. Otra forma de presentación de la demodicosis es la llamada demodicosis pustular o piodemodicosis. Este cuadro clínico deriva de una pustulosis más o menos generalizada, básicamente de origen folicular, que origina una foliculitis asociada a una proliferación bacteriana por *Staphylococcus intermedius*. Esta forma de presentación y el agravamiento de los otros tipos de demodicosis pueden terminar con una infección secundaria, la que consecuentemente deriva en prurito (Saló, 2011; Fourie *et al.*, 2013), el que se encontró en el presente estudio en un 29,5% de los casos. También se observaron pápulas y pododermatitis, pero sólo en un 13,9% y un 13,1% de los casos respectivamente.

Otodectes cynotis es una de las causas más frecuentes de otitis externa en perros. En esta investigación sólo siete de los casos estudiados presentaban este ácaro. Esta baja frecuencia puede deberse a que la otitis es una enfermedad que en la práctica clínica es tratada empíricamente sin la necesidad de conocer su causa, por lo que en este caso, puede haber sido subdiagnosticada. De los siete casos hallados cuatro resultaron ser cachorros, representando el 57%. Diversos estudios indican que este ácaro afecta principalmente a perros jóvenes (Fidalgo *et al.*, 2003; Jofré *et al.*, 2009), y otros, específicamente a cachorros (Souza *et al.*, 2008). Además, esta patología es altamente contagiosa por lo que la conducta sociable, la permanencia en criaderos y por lo tanto su alto contacto con otros perros en esta edad puede ser la razón de estos resultados.

Diversos trabajos indican que no existe predisposición por sexo a esta enfermedad (Rodríguez *et al.*, 2003; Souza *et al.*, 2008), lo que en el presente estudio no resultó ser así ya que el 83% de los perros observados fueron machos, versus sólo el 17% de hembras, lo que no puede ser atribuible a ninguna razón, por los pocos casos encontrados en esta memoria.

De los siete perros observados con *O. cynotis*, se encontró un Yorkshire, un Border Collie, un Poodle y un Bulldog de raza pura, además de tres perros mestizos, lo que equivale a un

57% de animales de raza, versus un 43% de perros mestizos. Souza *et al.*, (2008), tampoco encontró una predisposición por raza a este parásito.

En el dermatograma realizado para la otocariosis (Figura 18), se observa que el exudado, el prurito y la alopecia fueron los signos clínicos principalmente observados, los cuales se presentaron en las orejas y cuello de los animales afectados, datos que se condicen con autores como Machicote (2011), donde afirma que los principales signos que causa este ácaro es la irritación auricular con prurito y exudado. Además se encontró hiperpigmentación y eritema en las zonas interdigitales, lesiones que pueden haberse observado por alguna enfermedad subyacente, ya que no se encontró algún estudio que reportara estas lesiones para este ácaro.

CONCLUSIONES

En el presente estudio se observó que la frecuencia de las enfermedades dermatológicas parasitarias descritas fue menor en comparación con estudios realizados en otros países. Este resultado muestra una condición favorable del punto de vista sanitario de la población en estudio.

La sarna sarcóptica y la demodicosis son enfermedades más frecuentes que la otocariosis, aunque este resultado puede estar sesgado por el subdiagnóstico de esta última.

La sarna sarcóptica es una patología altamente pruriginosa que afecta con mayor frecuencia a perros cachorros, mestizos y con un estado sanitario deficitario. La educación a la población para una correcta tenencia responsable de las mascotas, es una buena herramienta para prevenir esta enfermedad.

Los perros jóvenes, de razas de pelo corto, hembras preñadas o en celo, tienen mayor predisposición a la demodicosis, y signos como la alopecia en cabeza, cuello y extremidades principalmente pueden guiarnos al diagnóstico de ésta.

Si bien *O. cynotis* es uno de los causantes más frecuentes de otitis externa en caninos, los datos recogidos en este estudio no son consistentes, ya que la cantidad de casos encontrados fue muy baja, probablemente debido al subdiagnóstico de esta patología.

BIBLIOGRAFÍA

- **ANTICEVIC, S.**, 2013. Demodicosis. Santiago, Chile. U. Chile, Fac. Cs. Veterinarias y Pecuarias, Departamento de Ciencias Clínicas. 7 p. (Apunte Docente. Departamento Ciencias Clínicas FAVET).
- **ARTHER, R.; DAVIS, W.; JACOBSEN, J.; LEWIS, V.; SETTJEA, T.** 2015. Clinical evaluation of the safety and efficacy of 10% imidacloprid + 2.5% moxidectin topical solution for the treatment of ear mite (*Otodectes cynotis*) infestations in dogs. *Vet. Parasitol.* 210:64-68.
- **BARRIENTOS, L.; LÓPEZ, L.; POSIK, D.; DÍAZ, S.; GOLIJOW, C.; GIOVAMBATTISTA, G.** 2010. Association of canine juvenile generalized demodicosis with the dog leukocyte antigen system. *Tissue Antigens.* 76:67-70.
- **CALA, F.; GUERRERO, A.; MURILLO, R.** 2005. Casuística presentada por *Demodex canis* y *Otodectes cynotis* en caninos menores de 12 meses atendidos en el Centro Médico Quirúrgico UCC durante el segundo semestre de 2005. *Spei Domus.* 4(8):21-23.
- **CAMPBELL, K.** 2007. Otros parásitos externos. **In:** Ettinger, S.; Feldman, E. Tratado de Medicina interna veterinaria, Enfermedades del perro y el gato. 6° ed. Elsevier. Madrid, España. 67 p.
- **COLVILLE, J.** 2007. Handbook of zoonoses: identification and prevention. Elsevier. St Louis. 173 p.
- **CRUCES, C.** 2013. Descripción de perros con sarna sarcóptica atendidos en el Centro de Salud Veterinaria El Roble. Memoria para optar al título profesional de Médico Veterinario. Santiago de Chile. Universidad de Chile. pp. 4-21.
- **CURTIS, F.** 2004. Current trends in the treatment of *Sarcoptes*, *Cheyletiella* and *Otodectes* mite infestations in dogs and cats. *Vet. Dermatol.* 15(2):108-114.
- **DEBRAEKELEER, J.; GROSS, K.; ZICKER, S.** 2000. In ancient times, lack of food gave languishing bodies to death. Now, on the contrary, it is abundance that buries them. **In:** (eds.) Hand, M; Thatcher, C.; Rewillard, R.; Roudebush, P. *Nutricion Clínica en Pequeños Animales.* Inter-Médica. Buenos Aires. Argentina. pp. 262-266.

- **FEATHER, L.; GOUGH, K.; FLYNN, R.** 2010. A retrospective investigation into risk factors of sarcoptic mange in dogs. *Parasitol. Res.* (107):279–283.

- **FERRER, L.; RAVERA, I.; SILBERMAYR, K.** 2014. Immunology and pathogenesis of canine demodicosis. *Vet. Dermatol.* 25:427-432.

- **FIDALGO, L.; REJAS, J.; RUIZ DE GOPEGUI, R.; RAMOS, J.** 2003. *Patología Médica Veterinaria.* Universidad de León, Universidad de Santiago de Compostela, Universidad de Zaragoza. España. 95 p.

- **FONDATI, A.; DE LUCIA, M.; FURIANI, N.; MONACO, M.; ORDEIX, L.; SCARAMPELLA, F.** 2010. Prevalence of Demodex canis-positive healthy dogs at trichoscopic examination. *Vet. Dermatol.* 21(2):146-151.

- **FOX, J.; ANDERSON, L.; OTTO, G.; PRITCHETT-CORNING, K.; WHARY, M.** 2015. *Laboratory animal medicine.* Tercera Edición. Elsevier. USA. 528 p.

- **FOURIE, J.; DUMONT, P.; HALOS, L.; BEUGNET, F.; POLLMEIER, M.** 2013. Efficacy of a topical application of Certifect® (fipronil 6.26% w/v, amitraz 7.48% w/v, (S)-methoprene 5.63% w/v) for the treatment of canine generalized demodicosis. *Parasite* 20(46).

- **GORTEL, K.** 2006. Update on canine demodicosis. *Vet Clin North Am Small Anim Pract* 36:229–241.

- **GIORDANO, A.; APREA, A.** 2003. Sarna Sarcóptica en caninos: Actualidad de una antigua enfermedad. *VE* 23(1):42-46.

- **JEONG-HYUN, C.; JUNG-KEE, K.; HO-SEONG, C.; KYOUNG-OH, C.; YU-JIN, L.; ELATY, A.; SUNG-SHIK, S.** 2008. A Survey of Ectoparasite Infestations in Stray Dogs of Gwang-ju City, Republic of Korea. *Korean J Parasitol.* 46:23-27.

- **JOFRE, L.; NOEMÍ, I.; NEIRA, P.; SAAVEDRA, T.; DÍAZ, C.** 2009. Animal mites transmissible to humans and associated zoonosis. *REVINF* 26(3).

- **KOCH, S.** 2017. Updates on the Management of Canine Demodicosis. TVP. 7:77-85.

- **KUZNETSOVA, E.; BETTENAY, S.; NIKOLAEVAA, L.; MAJZOUBC, M.; MUELLER, R.** 2012. Influence of systemic antibiotics on the treatment of dogs with generalized demodicosis. Vet. Parasitol. (188):148-155.

- **LORENTE, C.** 2006. Sarna sarcóptica, claves de su importancia en el protocolo diagnóstico del prurito en el perro. RECVET 1(1):1-11.

- **MACHICOTE, G.** 2011, Dermatología canina y felina, Servet editorial, Zaragoza, España. pp. 115-135.

- **MARTÍNEZ, O.** 2010. Determinación de la relación entre la ocurrencia de sarna sarcóptica en caninos (*Canis lupus familiaris*) y la presentación de escabiosis producida por el ácaro *Sarcoptes scabiei* en humanos. Título de Licenciatura en Medicina Veterinaria y Zootecnia. San Salvador, El Salvador. Universidad de El Salvador, Facultad de Ciencias Agronómicas, Departamento de Medicina Veterinaria. 43 p.

- **MUELLER, R.** 2004. Treatment protocols for demodicosis: an evidence-based review. Vet. Dermatol. 15(2):75-89.

- **MUELLER, R.; BENSIGNOR, E.; FERRER, L.; HOLM, B.; LEMARIE, S.; PARADIS, M.; SHIPSTONE, M.** 2012. Treatment of demodicosis in dogs: 2011 clinical practice guidelines. Vet. Dermatol. 23(2):86-96.

- **NAGATA, M.** 2000. Diagnosis of atopic dermatitis in dog. Waltham Focus. 10(2):4-9.

- **PALAVICINO, M.** 2016. Descripción de perros diagnosticados con dermatitis atópica en el Hospital Clínico Veterinario de la Universidad de Chile, sede Facultad, entre los años 2002 y 2012. Memoria para optar al título profesional de Médico Veterinario. Santiago de Chile. Universidad de Chile. pp. 7-8.

- **PATERSON, T.; HALLIWELL, R.; FIELDS, P.; LOUW, M.; BALL, G.; LOUW, J.; PINCKNEY, R.** 2014. Canine generalized demodicosis treated with varying doses of a 2.5% moxidectin + 10% imidacloprid spot-on and oral ivermectin: Parasitocidal effects and long-term treatment outcomes. Vet. Parasitol. (205):687-696.

- **PERDOMO, F.** 2010. “Sarna demodécica en perros: un estudio actual sobre su importancia en la clínica de pequeñas especies”. Tesis M.V.Z., Veracruz, Universidad de Veracruzana. pp. 30-31.

- **PIN, D.; BENSIGNOR, E.; CADIERGUES, M.; CARLOTTI, D.** 2006. Localised sarcoptic mange in dogs: a retrospective study of 10 cases. JSAP. 47(10):611-614.

- **PLANT, J.; LUND, E.; YANG, M.** 2011. A case–control study of the risk factors for canine juvenile-onset generalized demodicosis in the USA. Vet. Dermatol. 22(1):95-99.

- **RAVERA, I.; ALTET, L.; FRANCINO, O.; SÁNCHEZ, A.; ROLDÁN, W.; VILLANUEVA, S.; BARDAGÍ, M.; FERRER, L.** 2013. Small *Demodex* populations colonize most parts of the skin of healthy dogs. Vet. Dermatol. 24:168-171.

- **REJAS, J.; GOICOA, A.; PAYO, P.; BALAZS, V.; RODRIGUES, A.** 2010. Manual de dermatología de animales de compañía. Universidad de León. León, España. pp. 1-12.

- **REVOLLO, V.; SÁNCHEZ, T.** 2004. “Evaluación de la prevalencia de ácaros en caninos, en el quinquenio 2000-2004”. Facultad de Ciencias Veterinarias, Universidad Autónoma Gabriel René Moreno. Santa Cruz de la Sierra, Bolivia. 13 p.

- **RODRIGUEZ, R.; ORTEGA, A.; ROSADO, J., BOLIO, G.** 2003. Factors affecting the prevalence of mange-mite infestations in stray dogs of Yucatán, Mexico. Vet. Parasitol. 115:61-65.

- **RUIZ, J.; OROZCO, J.; QUINTERO, G.** 2010. Evaluación de la eficacia de la ivermectina al 0,01% aplicada dentro del oído, contra infestaciones naturales de *Otodectes cynotis* en perros, RedVet 11(02).

- **SALÓ, E.** 2011. Formas clínicas de la demodicosis canina. No todo son alopecias. Clin. Vet. Peq. Anim. 31(2):67-75.

- **SCOTT, D.W.; MILLER, W.H.; GRIFFIN, C.E.** 2001. Parasitic Skin Diseases. [en línea] Chapter 6 pp 456-476. In: Muller & Kirk’s Small Animal Dermatology <http://ac.els-cdn.com/B9780721676180500109/3-s2.0-B9780721676180500109-main.pdf?_tid=91ce172e-006f-11e4-807e-00000aab0f6c&acdnat=1404144171_81c647afd77728a1de2f8198e33b732f>.

- **SCOTT, D.** 2013. Canine scabies. In: 10th Annual Dermatology Chapter Meeting of the Australian New Zealand College of Veterinary Scientists. 12-13 julio 2013. 33 p.

- **SIX, R.; BECSKEI, C.; MAZALESKI, M.; FOURIEC, J.; MAHABIR, S.; MYERS, M.; SLOOTMANS, N.** 2016. Efficacy of sarolaner, a novel oral isoxazoline, against two common mite infestations in dogs: *Demodex* spp. and *Otodectes cynotis*. *Vet. Parasitol.* (222):62-66.

- **SOLANKY, J; HASNANI, J; PATEL, D; PATEL, P; RAVAL, S.** 2007. Canine demodicosis in Anand. *Vet. Parasitol.* 21:79-80.

- **SOLIS, J.; CASTRO, N.; COTA, S.; ENRÍQUEZ, I.; BARRAZA, C.; BORBOLLA, J.; GAXIOLA, J.; PÉREZ, A.; GAXIOLA, S.** 2012. Estudio retrospectivo de ácaros causantes de sarnas presentes en caninos del municipio de Culiacán, Sinaloa. In: VII Seminario Internacional de Parasitología Animal y IX Congreso Nacional Parasitología Veterinaria. Querétaro, México. 10-12 Octubre 2012. Facultad de Medicina Veterinaria y Zootecnia, Universidad Autónoma de Sinaloa. pp. 430-434.

- **SOUZA, C.; RAMADINHA, R.; SCOTT, F; PEREIRA, M.** 2008. Factors associated with the prevalence of *Otodectes cynotis* in an ambulatory population of dogs. *Pesq. Vet. Bras.* 28(8):1-7.

- **SOUZA, C.; TORRES, S.; KOCH, S.; RENDAHL, A.; VEROCAI, G.** 2016. Can immunosuppressive therapy facilitate the diagnosis and affect the clinical signs of canine scabies? A retrospective study of 79 cases. *Vet. Dermatol.* 27:160.

- **TERADA, Y.; MURAYAMA, N.; IKEMURA, H.; MORITA, T.; NAGATA, M.** 2010. *Sarcoptes scabiei* var. *canis* refractory to ivermectin treatment in two dogs. *Vet. Dermatol.* 21: 608-612.

- **WISSELINK, M.; DECLERCQ, J.; WILLEMSE, T.** 1995. Skin, hair and nails. In: Rijnberk, A.; De Vries, H. *Medical History and Physical Examination in Companion Animals.* Springer Science. Utrecht, Países Bajos. pp. 157-167.

- **YOTTI, C.** 2013. Sarna sarcóptica: un clásico de actualidad. *Argos* (en línea) <<http://argos.portalveterinaria.com/noticia/8499/articulos-archivo/sarna-sarcoptica:-un-clasico-de-actualidad.html>> [consulta: 10-04-2017].