

MICROANASTOMOSIS VENOSA MECÁNICA *COUPLER*[®]. UN IMPORTANTE APORTE TECNOLÓGICO A LA MICROCIRUGÍA VASCULAR*

Drs. Patricio Andrades C.¹, María Elsa Calderón G.¹, Stefan Danilla E.¹,
Cristian Erazo C.¹, Susana Benítez S.¹, Sergio Sepúlveda P.¹

¹ Departamento de Cirugía Hospital Clínico Universidad de Chile.
Santiago, Chile.

Abstract

Coupler[®] venous mechanic microanastomosis. An important technological contribution to microvascular surgery

Aim: The aim of the present paper is to show the experience of the Plastic Surgery Division at the University of Chile Clinical Hospital, with the Coupler[®] anastomotic device (Synovis Corp, Birmingham, AL) for venous microanastomoses in patients undergoing reconstructive microsurgery. **Material and Methods:** A retrospective review of 48 consecutive patients with free flaps between March 2009 and in February 2013. All microsurgical venous anastomoses were performed with the Coupler[®] device and the arterial anastomoses with interrupted or continuous 9-0 or 10-0 nylon sutures. The collected data were: personal and medical patient information, location of the defect, flap used, vessels diameter, arterial anastomoses, Coupler[®] used, time of anastomosis, postoperative complications, arterial and venous thrombosis. **Results:** A total of 48 free flaps were performed for reconstruction of lower extremity (n = 25, 52.1%); head-neck (n = 15, 31%); breast (n = 5, 10.4%) and upper extremity (n = 3, 6.3%). The flaps used were: Anterolateral thigh or ALT (n = 25, 52.1%), Radial (n = 10, 20.8%), Deep Inferior Epigastric Artery Perforator or DIEP (n = 5, 10.4%), Latisimus Dorsi (n = 2, 4.2%), Rectus Abdominus (n = 2, 4.2%), Fibula (n = 2, 4.2%), Scapula (n = 1, 2.1%), and Gracilis (n = 1, 2.1%). The Coupler device average diameter used was 2.51 ± 0.46 mm. The average time for the venous anastomosis was 13.5 ± 7.3 minutes. A total of 4 flaps were lost (8.3%), none due to venous thrombosis. **Conclusions:** The Coupler[®] System for venous anastomoses is a safe, effective and quick method for microsurgical anastomoses, it is easy to learn and its implementation should be considered in every microvascular surgery center.

Key words: Microanastomoses, mechanical device, Coupler[®].

*Recibido el 22 de julio de 2013 y aceptado para publicación el 12 de agosto de 2013.

Ninguno de los autores presenta alguna relación comercial o beneficio económico con alguna empresa o producto que pueda significar un conflicto de interés para este trabajo.

Correspondencia: Dr. Patricio Andrades C.
Santos Dumont N° 999, Santiago, Chile.
pandrades@uchile.cl

Resumen

Objetivo: El objetivo del presente trabajo es dar a conocer la experiencia de nuestro grupo de Cirugía Plástica, en sutura mecánica microvascular utilizando el dispositivo Coupler® (Synovis Corp, Birmingham, AL) para las anastomosis venosas realizadas en pacientes sometidos microcirugía reconstructiva. **Material y Método:** Revisión retrospectiva de los últimos 48 colgajos libres operados entre marzo de 2009 y febrero de 2013. Todas las anastomosis microquirúrgicas venosas fueron realizadas con el dispositivo Coupler® y las anastomosis arteriales con sutura separada o continua de nylon 9-0 ó 10-0. Los datos recolectados fueron: datos personales y médicos del paciente, localización del defecto, colgajo utilizado, diámetro de los vasos, anastomosis arterial, Coupler® utilizado, tiempo de anastomosis, complicaciones postoperatorias, trombosis arterial y trombosis venosa. **Resultados:** Fueron realizados 48 colgajos libres para reconstrucción de extremidad inferior (n = 25, 52,1%); cabeza-cuello (n = 15, 31%); mama (n = 5, 10,4%) y extremidad superior (n = 3, 6,3%). Los colgajos utilizados fueron: Anterolateral de muslo o ALT (n = 25, 52,1%), Radial (n = 10, 20,8%), Perforante de Arteria Epigástrica Inferior o DIEP (n = 5, 10,4%), Dorsal Ancho (n = 2, 4,2%), Recto Abdominal (n = 2, 4,2%), Fíbula (n = 2, 4,2%), Escápula (n = 1, 2,1), y Gracilis (n = 1, 2,1%). El diámetro promedio del dispositivo Coupler® utilizado en el total de los casos fue de $2,51 \pm 0,46$ mm. El tiempo promedio para la anastomosis venosa fue de $13,5 \pm 7,3$ min. Un total de 4 colgajos se perdieron (8,3%), ninguno a causa de falla venosa. **Conclusiones:** El Coupler® venoso es un elemento seguro, efectivo y rápido para la realización de las anastomosis microquirúrgicas, es fácil de aprender y su implementación debiese ser considerada en todo centro donde se realice microcirugía.

Palabras clave: Microanastomosis, sutura mecánica, Coupler®.

Introducción

La microanastomosis vascular siempre se ha considerado uno de los elementos claves en el éxito de una microcirugía y es uno de los puntos críticos más importantes para la supervivencia de un colgajo¹. Tradicionalmente las microanastomosis vasculares se han realizado uniendo los vasos con puntos separados o corridos de sutura permanente 8-0 a 10-0. La mayoría de las fallas observadas en colgajos libres son secundarias a problemas técnicos con estas anastomosis que terminan llevando finalmente a una trombosis del vaso y necrosis del colgajo².

Las anastomosis venosas son consideradas técnicamente más difíciles que las arteriales³. Por este motivo es que a lo largo de los últimos años, se han ido desarrollando una serie de dispositivos diseñados para hacer las anastomosis quirúrgicas más fáciles, fiables y con mejores tasas de permeabilidad⁴. En 1962, Nakayama⁵ reporta el uso de anillos metálicos entrelazados y 12 pins con sus correspondientes agujeros para la realización de microanastomosis mecánicas. Posteriormente, Ostrup y Bergren^{6,7} en 1979, introducen modificaciones como anillos plásticos, menos pins y agujeros pequeños. Este aparato fue inicialmente comercializado por 3M Healthcare como el sistema Unilink®. Dado las bajas ventas, los derechos fueron comprados por Synovis Life Technologies (Birmingham, AL, USA), quienes actualmente venden esta tecnología como el sistema acoplador Coupler®. El dispositivo consta de dos anillos desechables hechos de polietileno de alta

densidad, con una serie de seis a ocho pasadores o pins de acero inoxidable uniformemente espaciados alrededor de cada anillo (dependiendo del tamaño del acoplador). Los anillos se fabrican con diámetros internos que varían en tamaño de 1,0 a 4,0 mm, lo que permite anastomosis de vasos que son de 1,0 a 4,5 mm de diámetro.

El sistema acoplador Coupler® es el más utilizado en microcirugía en la actualidad y está avalado por múltiples trabajos científicos⁸. Nuestra unidad introdujo por primera vez esta tecnología en nuestro país el año 2009, por lo que el objetivo del presente trabajo es mostrar la primera serie de casos de pacientes sometidos a microcirugía reconstructiva en los que se utilizó este sistema de sutura microvascular mecánica en Chile.

Material y Método

Se realizó una revisión retrospectiva de 48 pacientes consecutivos sometidos a microcirugía reconstructiva en nuestro hospital entre marzo de 2009 y febrero de 2013. En todos los casos se realizó primariamente una microanastomosis arterial con puntos de nylon 9-0 o 10-0, y una microanastomosis venosa con el sistema Coupler®. Todos los procedimientos fueron realizados por el autor principal (PA), cirujano con entrenamiento en microcirugía. El criterio de inclusión fueron todos los pacientes con lesiones específicas de extremidad superior, extremidad inferior, cabeza-cuello y mama; que

requirieran para su reconstrucción un colgajo libre microquirúrgico. No se establecieron criterios de exclusión. Todos los colgajos fueron monitorizados clínicamente para determinar la presencia de complicaciones postoperatorias.

Se revisaron las fichas clínicas y protocolos operatorios para recolectar los siguientes datos: edad del paciente, comorbilidad, indicación de la microcirugía, localización del defecto, colgajo utilizado, datos de las microanastomosis (tamaño de los vasos, tipo de anastomosis, tamaño del *Coupler*[®], tiempo de anastomosis), presencia de trombosis arterial o trombosis venosa y otras complicaciones asociadas.

Técnica quirúrgica para la colocación del *Coupler*[®] (Figura 1)

1. Vaso venoso dador y receptor son irrigados con solución salina heparinizada y luego ocluidos con clamps vasculares, posicionados uno frente al otro. Sólo se realiza una mínima adventisectomía y regularización de los bordes.
2. Con el medidor de diámetros (instrumento incorporado en la caja quirúrgica para aplicar el dispositivo), se mide el diámetro de los vasos para escoger el *Coupler*[®] del tamaño adecuado (si hay disparidad en los tamaños, se escoge el de menor diámetro).
3. Se coloca el *Coupler*[®] primero en el vaso donante (porque es más fácil de movilizar) evirtiendo el borde del mismo y enganchándolo en cada uno de los *pins* de las argollas del instrumento. Posteriormente, se realiza el mismo procedimiento con el vaso receptor.

4. Ambos vasos son nuevamente irrigados con solución salina heparinizada.
5. El dispositivo se cierra manualmente, aproximando los cabos de ambos vasos hasta su cierre hermético, reforzando la adhesión de ambas argollas mediante compresión externa con una pinza mosquito.
6. Se abre el dispositivo, dejando los vasos con sus respectivas argollas unidas entre sí.

Resultados

Un total de 48 colgajos libres con 48 anastomosis venosas utilizando el sistema *Coupler*[®] fueron realizados durante el período en estudio. Se operaron 35 hombres (79,2%) y 13 mujeres (27,1%) con una edad promedio de $58 \pm 12,3$ años. 83,3% de los pacientes presentaban comorbilidades diferentes a la causa primaria de reconstrucción. La indicación de microcirugía reconstructiva fue para cubrir defectos en extremidad inferior (n = 25, 52,1%); cabeza-cuello (n = 15, 31%); mama (n = 5, 10,4%) y extremidad superior (n = 3, 6,3%). Los colgajos utilizados fueron: Anterolateral de muslo o ALT (n = 25, 52,1%), Radial (n = 10, 20,8%), Perforante de Arteria Epigástrica Inferior o DIEP (n = 5, 10,4%), Dorsal Ancho (n = 2, 4,2%), Recto Abdominal (n = 2, 4,2%), Fibula (n = 2, 4,2%), Escápula (n = 1, 2,1), y Gracilis (n = 1, 2,1%). El diámetro promedio del dispositivo *Coupler*[®] utilizado en el total de los casos fue de $2,51 \pm 0,46$ mm y el utilizado según cada colgajo puede ser observado en la Tabla 1. El

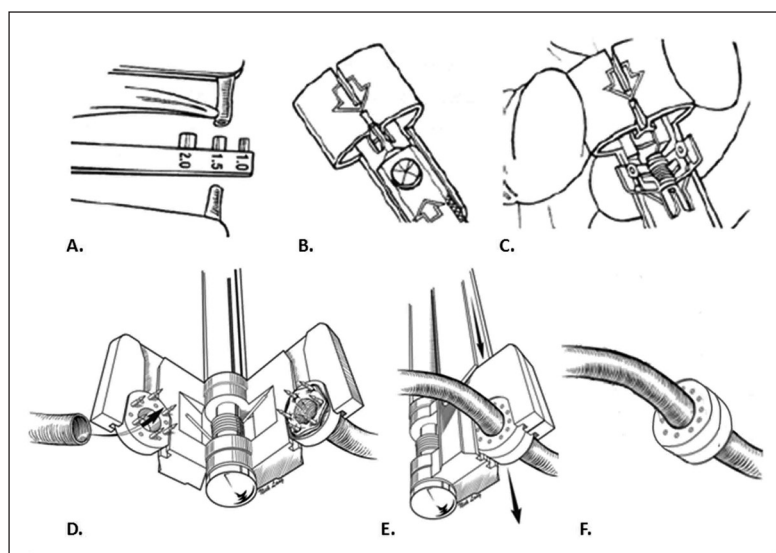


Figura 1. Secuencia de utilización del *Coupler*[®]. **A:** Medición de los diámetros vasculares; **B y C:** Según el diámetro medido se selecciona el repuesto de anillos que se coloca en el instrumento acoplador siguiendo las flechas; **D:** Eversión de los bordes de los vasos dadores y receptores en los *pins* del acoplador; **E:** Cierre del acoplador en forma manual hasta que ambos anillos se contacten; **F:** Liberación de los anillos acoplados.

Tabla 1. Resultados en 48 colgajos libres utilizando el sistema *Coupler*® para microanastomosis venosa

Colgajo	Total (n)	EEII (n)	EESS (n)	C-C (n)	Mama (n)	<i>Coupler</i> venoso (mm)	Trombosis arterial (n)	Trombosis venosa (n)	Pérdida total (n)	Otras complicaciones
ALT	25	20	2	3	0	2,5 ± 0,2	2	0	2	1 seroma crónico, 2 dehiscencias ZD, 1 rescate fallido
Radial	10	0	0	10	0	2,7 ± 0,3	1	0	0	2 fistulas salivales, 1 rescate exitoso
DIEP	5	0	0	0	5	2,5 ± 0,2	1	1	1	1 rescate exitoso
Dorsal ancho	2	2	0	0	0	3,0 ± 0,0	0	0	0	-
Recto abdominal	2	2	0	0	0	3,0 ± 0,0	1	0	1	1 rescate fallido
Fíbula	2	0	1	1	0	3,0 ± 0,0	0	0	0	1 dehiscencia ZD
Escápula	1	0	0	1	0	3,5	0	0	0	1 fistula salival
Gracilis	1	1	0	0	0	2,0	0	0	0	Injertos de piel complementarios

EEII: extremidad inferior, EESS: extremidad superior, C-C: cabeza y cuello, ALT: anterolateral de muslo, DIEP: perforante de arteria epigástrica inferior profunda, ZD: zona dadora

tiempo promedio para la anastomosis arterial fue de $38,2 \pm 11,5$ min y para la anastomosis venosa fue de $13,5 \pm 7,3$ min.

Ocurrieron un total de 6 eventos vasculares en el postoperatorio: 5 trombosis arteriales y 1 insuficiencia venosa (Tabla 1). Se re-exploraron las microanastomosis de 4 colgajos (1 ALT, 1 Radial, 1 DIEP y 1 Recto Abdominal) logrando recuperar 2 de ellos (1 Radial y 1 DIEP) dando un 50% de rescate exitoso. Dos colgajos no se re-operaron por considerar que estaban fuera del alcance terapéutico. Esto determinó una falla total de 4 colgajos (8,3%). De estos 4 colgajos perdidos (2 ALT, 1 DIEP y 1 Recto Abdominal), ninguno tuvo problemas venosos. La única insuficiencia venosa ocurrida en la serie, fue un colgajo DIEP, que presentó congestión venosa clínica, siendo re-intervenido a las 12 h postoperatorias. Se determinó buena permeabilidad de la vena con el *Coupler*® por lo que se solucionó realizando una segunda vena con sutura de nylon 9-0 a puntos separados, logrando rescatar el colgajo.

Dentro de las complicaciones destacan la dehiscencia de la zona dadora en 2 ALT y 1 Fíbula que requirieron de curación avanzada. Además se observaron 3 fistulas salivales en 2 colgajos Radiales para reconstrucción de Hipofaringe y 1 colgajo osteocutáneo de Escápula para reconstrucción mandibular. En uno de los casos de Hipofaringe fue necesario realizar un colgajo pediculado de músculo Pectoral para controlar la fistula. En los otros 2 casos la

fístula respondió a tratamiento conservador. Otras complicaciones no vasculares destacables fueron 1 seroma crónico y 1 paciente que requirió injertos complementarios sobre un colgajo de músculo Gracilis (Tabla 1).

Discusión

En el presente artículo compartimos la experiencia clínica de implementar el sistema acoplador *Coupler*® como elemento clave en la anastomosis venosa microquirúrgica. Nuestros resultados muestran tasas de complicaciones vasculares comparables con la literatura⁹⁻¹⁹ y ninguna complicación venosa atribuible a esta nueva tecnología. Además el dispositivo vino a simplificar una de las partes más complejas de la microcirugía vascular: la anastomosis venosa. La realización de esta anastomosis es sin duda, la de mayor dificultad técnica, consume más tiempo y tiene posibilidades más altas de fallas en el postoperatorio. Con este nuevo sistema la vena se hace más fácil, se disminuyen los tiempos operatorios y las fallas, como lo hemos demostrado en esta serie de casos, donde el tiempo para la vena fue menor que para la arteria y donde los principales problemas postoperatorios fueron del tipo arterial. Variadas publicaciones avalan su utilización en centros con altos volúmenes de pacientes y nuestros resultados son comparables en morbilidad, tiempos y porcentaje de éxito^{16,18}.

Dentro de las investigaciones realizadas para implementar las suturas mecánicas en la práctica microquirúrgica, se logró evidenciar con estudios experimentales que estas nuevas suturas mecánicas vasculares presentan cambios hemodinámicos mínimos y semejantes a las anastomosis suturadas manualmente; además, cursan con un proceso de reparación similar al de los vasos suturados a mano, pudiendo inclusive llegar a mantener una fuerza de tensión mayor y más duradera²⁰⁻²⁵. Por otro lado, desde las primeras series clínicas publicadas en 1994 hasta la fecha, la incidencia de trombosis venosa publicada utilizando el *Coupler*[®] es inferior al 3%, comparable a las técnicas tradicionales^{9,26,27}. Estos resultados han sido demostrados en series de casos para reconstrucción de extremidades^{12,13,17,28}, reconstrucción mamaria¹⁶ y reconstrucción de cabeza y cuello^{11,14,19,23,29-31}, tanto en anastomosis termino-terminales, termino-laterales^{32,33} y con importantes discrepancias de diámetros³⁴.

Otras ventajas destacadas del sistema *Coupler*[®] son el ahorro de tiempo y una curva de aprendizaje más corta ya que no requiere mayor preparación de los vasos y el método es técnicamente más fácil¹⁵. Además mejora el contacto íntima-íntima, disminuye la exposición del subendotelio a cuerpos extraños y evita el colapso del lumen vascular ya que tiene un efecto tipo "stent". Sin embargo, también puede tener problemas. El recurso tiene un elevado costo y no está aun ampliamente disponible. Otros han cuestionado el hecho de que se pueda perder la habilidad de suturar manualmente y de que pueda existir un déficit educativo ya que no se estarían enseñando los principios microquirúrgicos básicos¹⁵. A pesar que todas estas críticas pueden ser rebatidas, el seguir adecuadamente la técnica en cada uno de sus pasos es fundamental para obtener buenos resultados. Antes de ocupar el acoplador se debe revisar que esté funcionando adecuadamente especialmente en lo que se refiere a la apertura y cierre del sistema. Se debe ensamblar el repuesto con el diámetro escogido siguiendo las indicaciones correspondientes y comprobando su correcto funcionamiento. Elegir el diámetro correcto, evertir los cabos venosos adecuadamente en los pines y cerrar el acoplador cuidando el perfecto ensamblaje y evitando la interposición de partes blandas, son algunos de los puntos importantes a tener presente para evitar problemas y optimizar resultados.

Toda nueva tecnología y modificación de las técnicas quirúrgicas habituales, es sometida a amplios debates y cuestionamientos quirúrgicos, éticos y hasta históricos. Rechazar los cambios de lo que se creía conocido es casi una respuesta instintiva en el ser humano y específicamente en el mundo de la medicina. Sin embargo, la búsqueda de nuevas

tecnologías para mejorar las técnicas actuales, es la clave para la evolución hacia la cirugía del futuro. Por ejemplo, ya comenzaron a aparecer las primeras publicaciones utilizando el *Coupler*[®] para anastomosis arteriales con resultados prometedores³⁵⁻³⁸. El principal problema con la arteria es que sus paredes son de mayor grosor y más rígidas por lo que es más difícil evertirla y ponerla en los pines. Por otro lado, ya se están realizando mejoras en el sistema *Coupler*[®] como el incorporar presión negativa para sostener los cabos eliminando los pines³⁹, e incorporando el sistema *Doppler* dentro de los anillos para facilitar la monitorización postoperatoria⁴⁰. Como podemos ver, las ventajas sobrepasan a las críticas; que por lo demás son similares a las que se debieron someter en sus inicios la cirugía laparoscópica y la radiología intervencional.

En conclusión, el sistema de sutura mecánica *Coupler*[®] para microanastomosis venosas es un elemento reproducible, seguro, rápido e igualmente efectivo que las técnicas tradicionales. Es fácil de aprender y su implementación se ha hecho cada vez más masiva en los centros microquirúrgicos internacionales, como parte de la modernización de la microcirugía.

Referencias

1. Kroll SS, Schusterman MA, Reece GP, Miller MJ, Evans GR, Robb GL, et al. Choice of flap and incidence of free flap success. *Plast Reconstr Surg*. 1996;98:459-63.
2. Kroll SS, Schusterman MA, Reece GP, Miller MJ, Evans GR, Robb GL, et al. Timing of pedicle thrombosis and flap loss after free-tissue transfer. *Plast Reconstr Surg*. 1996;98:1230-3.
3. Rosenthal E, Carroll W, Dobbs M, Scott Magnuson J, Wax M, Peters G. Simplifying head and neck microvascular reconstruction. *Head Neck* 2004;26:930-6.
4. Pratt GF, Rozen WM, Chubb D, Whitaker IS, Grinsell D, Ashton MW, et al. Modern adjuncts and technologies in microsurgery: an historical and evidence-based review. *Microsurgery* 2010;30:657-66.
5. Nakayama K, Yamamoto K, Tamiya T. A new simple apparatus for anastomosis of small vessels. Preliminary report. *J Int Coll Surg*. 1962;38:12-26.
6. Ostrup LT. Mechanical 'non-suture' anastomosis. *Scand J Plast Reconstr Surg Suppl* 1982; 19: 52-54.
7. Ostrup LT. Anastomosis of small veins with suture or Nakayama's apparatus. A comparative study. *Scand J Plast Reconstr Surg*. 1976;10:9-17.
8. Pratt GF, Rozen WM, Westwood A, Hancock A, Chubb D, Ashton MW, et al. Technology-assisted and sutureless microvascular anastomoses: evidence for current techniques. *Microsurgery* 2012;32:68-76.

9. Ahn CY, Shaw WW, Berns S, Markowitz BL. Clinical experience with the 3M microvascular coupling anastomotic device in 100 free-tissue transfers. *Plast Reconstr Surg.* 1994;93:1481-4.
10. Camara O, Herrmann J, Egbe A, Koch I, Gajda M, Runnebaum IB. Venous coupler for free-flap anastomosis. *Anticancer Res.* 2009;29:2827-30.
11. DeLacure MD, Wong RS, Markowitz BL, Kobayashi MR, Ahn CY, Shedd DP, et al. Clinical experience with a microvascular anastomotic device in head and neck reconstruction. *Am J Surg.* 1995;170:521-3.
12. Denk MJ, Longaker MT, Basner AL, Glat PM, Karp NS, Kasabian AK. Microsurgical reconstruction of the lower extremity using the 3M microvascular coupling device in venous anastomoses. *Ann Plast Surg.* 1995;35:601-6.
13. Ducic I, Brown BJ, Rao SS. Lower extremity free flap reconstruction outcomes using venous coupler. *Microsurgery* 2011;31:360-4.
14. Frederick JW, Sweeny L, Carroll WR, Rosenthal EL. Microvascular anastomotic coupler assessment in head and neck reconstruction. *Otolaryngol Head Neck Surg.* 2013;149:67-70.
15. Grewal AS, Erovic B, Strumas N, Enepekides DJ, Higgins KM. The utility of the microvascular anastomotic coupler in free tissue transfer. *Can J Plast Surg.* 2012;20:98-102.
16. Jandali S, Wu LC, Vega SJ, Kovach SJ, Serletti JM. 1.000 consecutive venous anastomoses using the microvascular anastomotic coupler in breast reconstruction. *Plast Reconstr Surg.* 2010;125:792-8.
17. Medina ND, Fischer JP, Fosnot J, Serletti JM, Wu LC, Kovach SJ 3rd. Lower Extremity Free Flap Outcomes Using an Anastomotic Venous Coupler Device. *Ann Plast Surg.* 2013 Apr 3. [Epub ahead of print].
18. Rozen WM, Whitaker IS, Acosta R. Venous coupler for free-flap anastomosis: outcomes of 1.000 cases. *Anticancer Res.* 2010;30:1293-4.
19. Zhang T, Lubek J, Salama A, Caccamese J, Coletti D, Dyalram D, et al. Venous anastomoses using microvascular coupler in free flap head and neck reconstruction. *J Oral Maxillofac Surg.* 2012;70:992-6.
20. Berggren A, Ostrup LT, Lidman D. Mechanical anastomosis of small arteries and veins with the unilink apparatus: a histologic and scanning electron microscopic study. *Plast Reconstr Surg.* 1987;80:274-83.
21. Blair WF, Morecraft RJ, Steyers CM, Maynard JA. A microvascular anastomotic device: Part II. A histologic study in arteries and veins. *Microsurgery* 1989;10:29-39.
22. Blair WF, Steyers CM, Brown TD, Gable RH. A microvascular anastomotic device: part I. A hemodynamic evaluation in rabbit femoral arteries and veins. *Microsurgery* 1989;10:21-8.
23. Borja-Morant A, Navarro-Vila C, Cuesta-Gil M, Martin-Sastre R. Experimental evaluation and clinical use in the head and neck of a 3M/Precise microvascular anastomotic device. *J Craniomaxillofac Surg.* 1995;23:305-11.
24. Ragnarsson R, Berggren A, Ostrup LT. Microvenous end-to-side anastomosis: an experimental study comparing the Unilink system and sutures. *J Reconstr Microsurg.* 1989;5:217-24.
25. Falconer DP, Lewis TW, Lamprecht EG, Mendenhall HV. Evaluation of the Unilink microvascular anastomotic device in the dog. *J Reconstr Microsurg.* 1990;6:215-22.
26. Berggren A, Ostrup LT, Ragnarsson R. Clinical experience with the Unilink/3M Precise microvascular anastomotic device. *Scand J Plast Reconstr Surg Hand Surg.* 1993;27:35-9.
27. Sasson HN, Stofman GM, Berman P. Clinical use of the 3M 2.5 mm mechanical microcoupling device in free tissue transfer. *Microsurgery* 1994;15:421-3.
28. Hallock GG, Rice DC. Use of a microvascular coupler for repair of major distal upper extremity artery injuries. *J Hand Microsurg.* 2009;1:3-6.
29. Shindo ML, Costantino PD, Nalbhone VP, Rice DH, Sinha UK. Use of a mechanical microvascular anastomotic device in head and neck free tissue transfer. *Arch Otolaryngol Head Neck Surg.* 1996;122:529-32.
30. DeLacure MD, Kuriakose MA, Spies AL. Clinical experience in end-to-side venous anastomoses with a microvascular anastomotic coupling device in head and neck reconstruction. *Arch Otolaryngol Head Neck Surg.* 1999;125:869-72.
31. Nishimoto S, Hikasa H, Ichino N, Kurita T, Yoshino K. Venous anastomoses with a microvascular anastomotic device in head and neck reconstruction. *J Reconstr Microsurg.* 2000;16:553-6.
32. Klima U, Kofidis T, Boening A, Haverich A. Long term angiographic monitoring reveals safety and efficacy of the Converge end-to-side anastomotic coupler. *Interact Cardiovasc Thorac Surg.* 2005;4:505-8.
33. Chernichenko N, Ross DA, Shin J, Sasaki CT, Ariyan S. End-to-side venous anastomosis with an anastomotic coupling device for microvascular free-tissue transfer in head and neck reconstruction. *Laryngoscope* 2008;118:2146-50.
34. Sullivan SK, Dellacroce F, Allen R. Management of significant venous discrepancy with microvascular venous coupler. *J Reconstr Microsurg.* 2003;19:377-80.
35. Chernichenko N, Ross DA, Shin J, Chow JY, Sasaki CT, Ariyan S. Arterial coupling for microvascular free tissue transfer. *Otolaryngol Head Neck Surg.* 2008;138:614-8.
36. Spector JA, Draper LB, Levine JP, Ahn CY. A technique for atraumatic microvascular arterial coupling. *Plast Reconstr Surg.* 2007;119:1968-9.
37. Spector JA, Draper LB, Levine JP, Ahn CY. Routine use of microvascular coupling device for arterial anastomosis in breast reconstruction. *Ann Plast Surg.* 2006;56:365-8.
38. Ross DA, Chow JY, Shin J, Restifo R, Joe JK, Sasaki

- CT, et al. Arterial coupling for microvascular free tissue transfer in head and neck reconstruction. *Arch Otolaryngol Head Neck Surg.* 2005;131:891-5.
39. Tachi K, Furukawa KS, Koshima I, Ushida T. New microvascular anastomotic ring-coupling device using negative pressure. *J Plast Reconstr Aesthet Surg.* 2011;64:1187-93.
40. Zhang T, Dyalram-Silverberg D, Bui T, Caccamese JF, Jr, Lubek JE. Analysis of an implantable venous anastomotic flow coupler: experience in head and neck free flap reconstruction. *Int J Oral Maxillofac Surg.* 2012;41:751-5.