

## ARTÍCULOS DE INVESTIGACIÓN

# Semiología del intestino en Tomografía Computada: del blanco al negro\*

## Radiological attenuation in CAT scan of bowel wall thickenings

Drs. PAULA CSENDES G.<sup>1</sup>, ALVARO SALAS Z.<sup>1</sup>, DAVID HERQUIÑIGO R.<sup>1</sup>, ALVARO SANHUEZA S.<sup>1</sup>,  
HERNÁN ALDANA V.<sup>1</sup>

<sup>1</sup>Centro de Imagenología. Hospital Clínico Universidad de Chile, Santiago, Chile

### RESUMEN

En este artículo, basado en el análisis retrospectivo de 67 tomografías computadas de abdomen-pelvis de los últimos tres años, presentaremos las características de la pared intestinal, en particular su coeficiente de atenuación, como metodología para orientar el diagnóstico diferencial de engrosamientos de la pared intestinal.

**PALABRAS CLAVE:** *Tomografía Computada, pared intestinal, diagnóstico por imágenes.*

### SUMMARY

**Background:** CAT scan is used for the diagnosis of abdominal pain and bowel lesions. Bowel wall thickening is an unspecific finding, but the analysis of the radiological attenuation of the wall and its morphology can be helpful diagnostic hints. **Aim:** To analyze the diagnostic value of radiological attenuation of bowel wall thickenings. **Material and methods:** Retrospective review of 67 CAT scans (performed in 44 women and 23 males, aged 12 to 89 years), where a bowel wall thickening was observed. The intensity of radiological attenuation of thickening was grouped in five categories, from white to black and denominated as white, grey, water hale, fat hale and black patterns. **Results:** The most common patterns observed were grey and water hale in 42 and 43% of cases, respectively. These patterns corresponded mostly to inflammatory, infectious, vascular and tumor lesions. Ischemic intestinal lesions had a white pattern. **Conclusions:** The radiological attenuation pattern of bowel wall thickenings can be helpful for etiological diagnosis.

**KEY WORDS:** *CAT scan, bowel wall, thickening, radiological attenuation.*

### INTRODUCCIÓN

La pared del colon y del intestino delgado son sitios frecuentes de patologías agudas, como la

diverticulitis o isquemia intestinal, y patologías crónicas como la enfermedad inflamatoria intestinal o las neoplasias. Ante la sospecha de estas enfermedades la tomografía computada es cada vez mas

\*Recibido el 6 de Julio de 2007 y aceptado para publicación el 28 de Agosto de 2007.

Correspondencia: Dra. Paula Csendes G.

Santos Dumont 999, Santiago, Chile

e-mail: pcsendes@manquehue.net

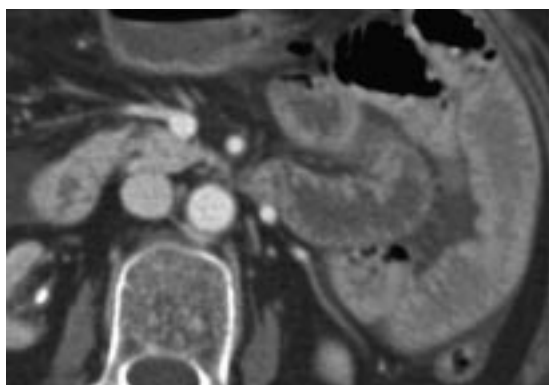


Figura 1. Blanco. Realce similar a los vasos venosos.

empleada, como también en cuadros de dolor abdominal de tipo inespecíficos.

El engrosamiento de la pared intestinal por sí solo es un signo inespecífico y como hallazgo aislado tiene un valor limitado para su análisis.

Es por esto que la morfología y el realce de la pared pueden ser útiles para un acercamiento al diagnóstico más posible.

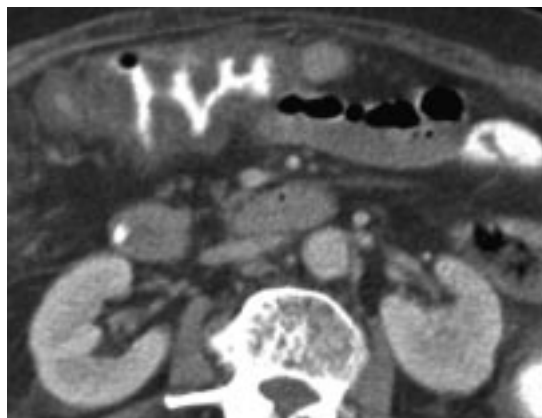
#### MATERIAL Y MÉTODO

Las observaciones nacen del análisis retrospectivo de 67 tomografías computadas de abdomen-pelvis de los últimos tres años (desde octubre del 2004 a agosto del 2006) que presentaban engrosamiento parietal de intestino delgado y/o del colon. Los exámenes se realizaron en general empleando medio de contraste oral y endovenoso.

La edad promedio fue de 54.9 años (12 años-89 años), con una distribución por sexo de 65.7% mujeres y 34,3% hombres.

Los hallazgos de engrosamiento parietal fueron agrupados según el coeficiente de atenuación de mayor a menor (del blanco al negro) en 5 patrones diferentes, de la siguiente manera<sup>1,2</sup>:

Patrón BLANCO (Figura 1): representa el realce o captación intensa del medio de contraste, en forma homogénea de la mayor parte del engrosamiento de la pared intestinal. Esta observación solo puede ser hecha después de administrar medio de contraste endovenoso. Incluso puede ser evaluado mejor si las asas intestinales no están distendidas con contraste oral. Fisiopatológicamente se relaciona con vasodilatación y/o con escape (o fuga) de contraste al intersticio por daño intramural de los vasos, el ejemplo característico es el intestino de shock. La atenuación de la pared es la misma o mayor que la opacificación de las venas en la mis-



ma exploración. La ausencia o disminución de la captación de contraste endovenoso en la pared intestinal puede ser el signo más específico para isquemia intestinal, sin embargo un segmento isquémico puede aparecer con realce aumentado causado por la alteración en la permeabilidad vascular e hipervascularización. También en las enfermedades inflamatorias puede ocurrir hiperemia observándose una prominencia de los vasos mesentéricos formando el "signo de la peñeta". En hemorragias submucosas intestinales o hematomas parietales, como ocurre en pacientes en tratamiento anticoagulante, con discrasias sanguíneas o diátesis hemorrágica, el contenido hemático parietal se observa como engrosamiento espontáneamente denso<sup>3</sup>.

Patrón GRIS (Figura 2): el engrosamiento intestinal presenta un realce menor que el anterior, homogéneo, comparable con el realce de los músculos. También solo es posible evaluarlo tras la administración de contraste endovenoso. Es el

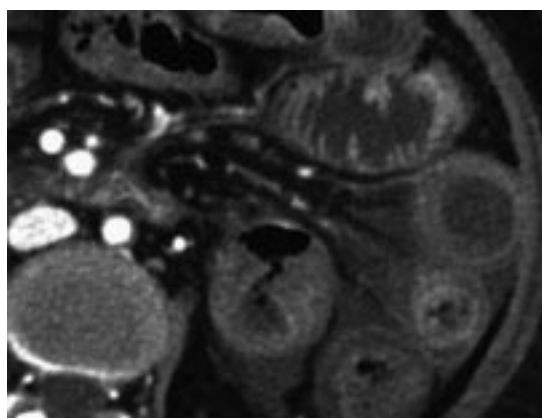


Figura 2. Gris. Homogéneo, similar a los músculos.

menos específico y es común tanto en enfermedades benignas como malignas, su diferenciación se basa en las características morfológicas.

Patrón HALO DE AGUA (Figura 3): se emplea para indicar estratificación en la pared intestinal engrosada, que consiste en 2 o 3 capas continuas, simétricamente engrosadas. La presencia de 2 capas muestra el "signo de doble halo", ya sea un anillo periférico hiperdenso correspondiente con la muscular propia y un anillo interno, hacia el lumen de atenuación menor o una capa hiperdensa central, rodeada por un halo de menor atenuación. La presencia de 3 anillos muestra el "signo de la diana"; el anillo externo de alta atenuación (capa muscular), el anillo medio, de menor atenuación (dado por edema de la submucosa) y el anillo interno de alta atenuación (por la mucosa captante). Varias patologías pueden producir este signo. Los diagnósticos que se incluyen en este patrón son cuadros inflamatorios y alteraciones vasculares, no enfermedades neoplásicas.

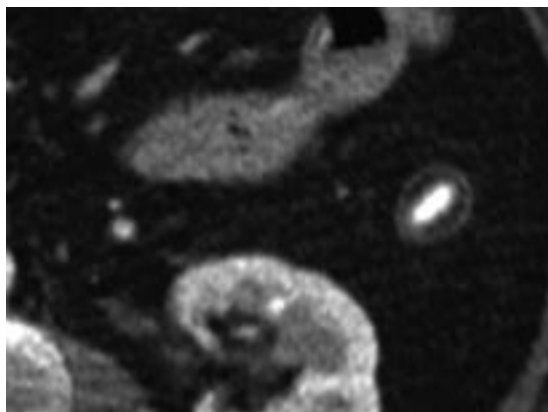


Figura 3. Halo de agua. Estratificación en 2-3 capas.

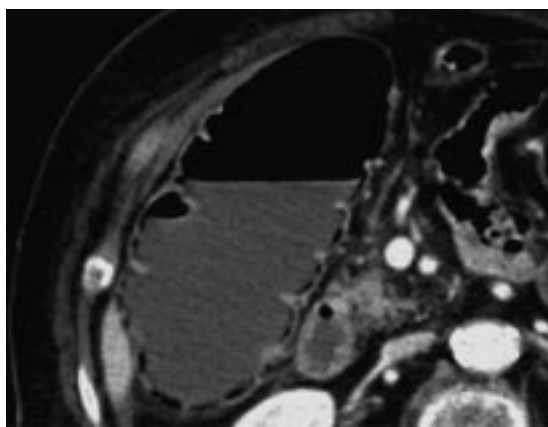


Figura 4. Halo graso. Capa media con atenuación de tejido adiposo.

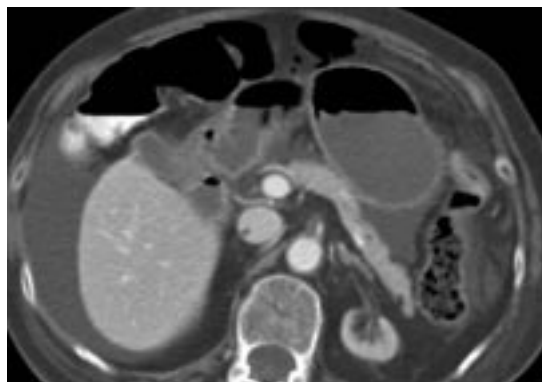


Figura 5. Negro. Aire en el espesor de pared.

Patrón HALO GRASA (Figura 4): también se observan 3 capas, en que la capa media o submucosa presenta atenuación de tejido adiposo. Su presencia en el intestino delgado es diagnóstico de enfermedad de Crohn, y por si solo es un signo de fase crónica. Su presencia en el colon se observa además en la colitis ulcerosa.

Patrón NEGRO (Figura 5): se observa atenuación de gas en el espesor de la pared intestinal, equivalente a neumatosis y debe ser considerada dentro de una injuria aguda del intestino.

## RESULTADOS

Las enfermedades más frecuentes analizadas en el estudio fueron

- Enfermedades Inflamatorias Intestinales (14 casos)
- Adenocarcinoma de colon (11).
- Isquemia intestinal (11).
- Diverticulitis (10) (Tablas 1 y 2).

Tabla 1

### DISTRIBUCIÓN DE CASOS DE ENGROSAMIENTO PARIETAL DEL INTESTINO DELGADO Y COLON SEGÚN SU PATRÓN DE ATENUACIÓN EN TC

Tipo	Patrón	Nº observaciones	Porcentaje de los casos
I	Blanco	7	10,4%
II	Gris	28	41,7%
III	Halo Agua	29	43,2%
IV	Halo Graso	3	4,4%
V	Negro	7	10,4%

**Tabla 2**  
**DISTRIBUCIÓN DE PATOLOGÍAS SEGÚN EL**  
**PATRÓN DE ENGROSAMIENTO**

Tipo	Patrón	Causa	Nº casos
I	Blanco	Isquemia intestinal	6
		Endometriosis	1
II	Gris	AdenoCa de colon	12
		Diverticulitis	9
		Enf. inflamatoria intestinal	5
		Colitis pseudomembranosa	2
III	Halo Agua	Enf. inflamatoria intestinal	8
		Isquemia intestinal	5
		Obstrucción intestinal	5
		Colitis pseudomembranosa	4
		Diverticulitis	2
		Trombosis portal,	2
		DHC	2
		Ileítis inespecífica	2
		Colitis eosinofílica	1
		Salmonelosis	1
IV	Halo Graso	Enf. inflamatoria intestinal	3
V	Negro	Isquemia intestinal	4
		Obstrucción por bridas	1
		AdenoCa colon (obstructivo)	1
		Diverticulitis (obstructivo)	1

DHC: Daño hepático crónico

### DISCUSIÓN

Emplear el patrón de realce del engrosamiento de la pared resulta un ejercicio útil, de ayuda diagnóstica permitiendo agrupar patologías y acotar entidades diagnósticas.

Es importante agregar las características

morfológicas y de distribución topográfica de la alteración parietal evaluada y por supuesto, la información clínica siempre debe ser considerada en el diagnóstico final<sup>4</sup>.

En nuestra serie los engrosamientos tipo gris y halo de agua fueron los más frecuentes (41.1 y 42.6%), dado principalmente por enfermedades agudas; inflamatorias, infecciosas, o vasculares y neoplasias intestinales.

Los cuadros de isquemia intestinal se presentaron con un patrón de engrosamiento blanco (tipo I) o en casos severos con neumatosis (tipo V).

Las patologías inflamatorias agudas se presentaron como patrón gris y halo de agua (II y III), en algunos casos de mayor gravedad también presentaron neumatosis.

Las neoplasias de colon su forma de presentación más habitual fue el patrón gris (tipo II), nunca se presentaron como halo de agua (Tipo III) compatible con lo descrito en la literatura en que rara vez esto ocurre.

Las enfermedades inflamatorias intestinales de curso crónico presentaron en su pared halo de grasa (patrón tipo IV).

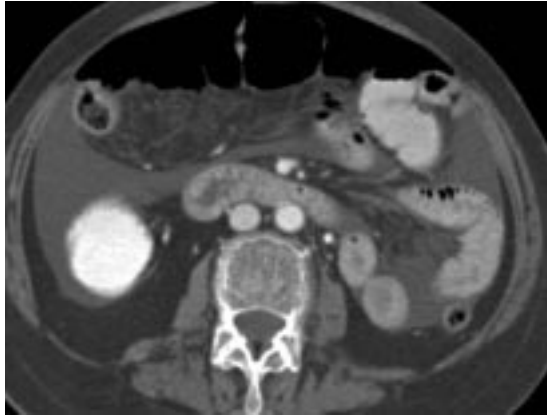El patrón negro, de neumatosis, se produjo en el contexto de injurias graves de la pared intestinal, dado por diferentes etiologías (Tabla 3).

El conocer las características de cada patrón permite tener una aproximación diagnóstica que es de utilidad para la decisión terapéutica a seguir y entrega una variable más a comparar en la evolución de enfermos muchas veces en estados graves, por esto la importancia de la adecuada realización del examen, como también una estrecha relación entre el médico tratante y el médico radiólogo, lo que genera una aproximación diagnóstica más certera con un tratamiento más adecuado a seguir y un mayor beneficio del paciente.

**Tabla 3**  
**RESUMEN DE CAUSAS MÁS FRECUENTES**

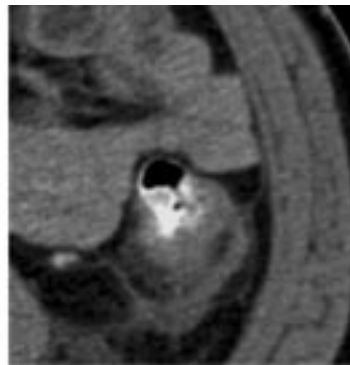
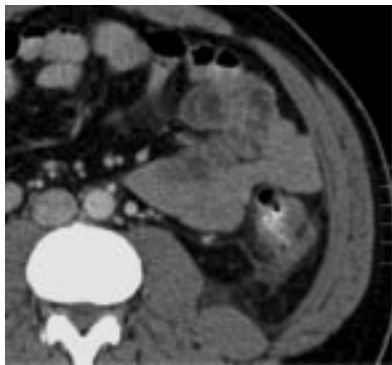
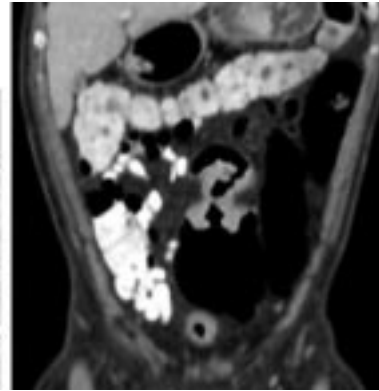
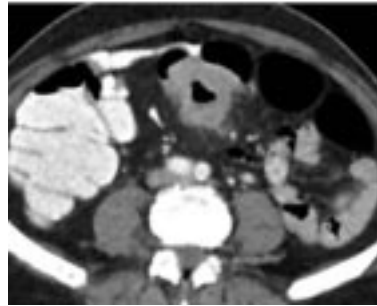Tipo	Patrón	Causa más frecuente
I	Blanco	Isquemia intestinal
II	Gris	Patologías benignas y malignas. Agudas o crónicas
III	Halo Agua	Compromiso inflamatorio agudo
IV	Halo Graso	Compromiso inflamatorio crónico
V	Negro	Diversos cuadros, siempre severos con neumatosis intestinal

Algunos casos:

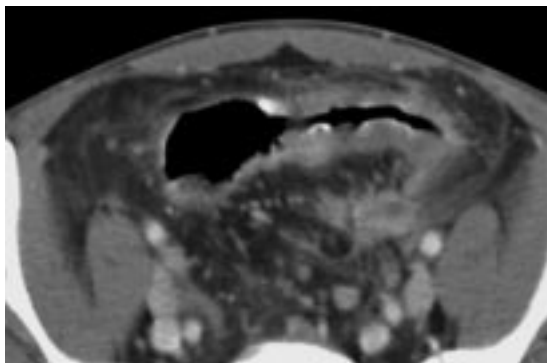


*Figura 6.* Sexo femenino, 71 años de edad. Se observa trombo en el origen de la arteria mesentérica superior que ocupa más del 70% de su lumen, moderada cantidad de líquido libre, y engrosamiento de las paredes de asas de yeyuno, con realce aumentado, comparable al de los vasos venosos en la misma exploración (patrón blanco), correspondiendo con un cuadro de isquemia intestinal.

*Figura 7.* Lesión circunferencial de colon sigmoides de aspecto neoplásico, con marcado engrosamiento, realce homogéneo similar a los músculos (patrón gris) y escaso compromiso del tejido adiposo adyacente asociado a la presencia de adenopatías.



*Figura 8.* Diverticulitis aguda de colon descendente. Engrosamiento, con patrón de realce gris, homogéneo, asociado a cambios inflamatorios del tejido adiposo adyacente y presencia de divertículos.



*Figura 9.* Engrosamiento difuso y largo del sigmoides con realce homogéneo, similar a los músculos (patrón gris). El estudio anatomopatológico fue compatible con Enfermedad de Crohn.

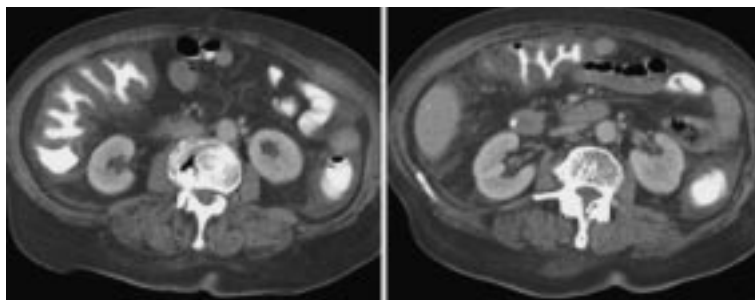


Figura 10. Existe marcado engrosamiento difuso de todo el marco colónico, con realce homogéneo (patrón gris) con el signo del acordeón (contraste atrapado entre los pliegues del colon engrosado). Hallazgos compatibles con pancolitis pseudomembranosa.

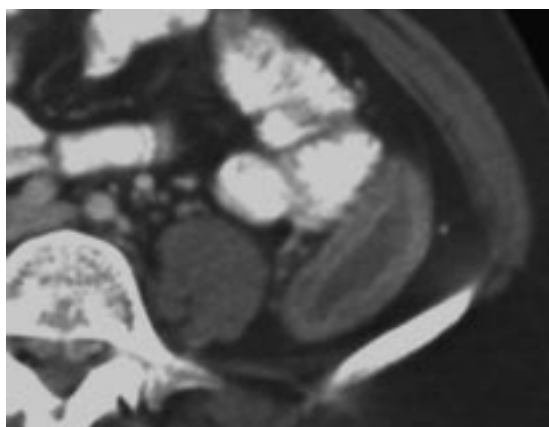


Figura 11. Engrosamiento parietal leve, estratificado (patrón halo de agua) a nivel de colon descendente, de aspecto inflamatorio-infeccioso, el estudio anatomopatológico demostró enfermedad de Crohn.

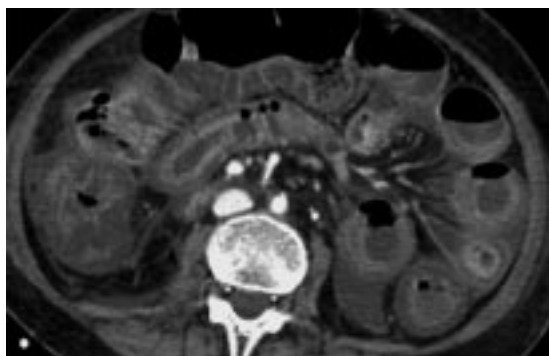


Figura 12. Oclusión total arteria mesentérica en su tercio medio que compromete principalmente ramas ileales. Engrosamiento parietal difuso de asas de yeyuno con mayor captación de su mucosa (patrón halo de agua). Las asas de íleon presentan calibre y trayecto normal, sin captación parietal del medio de contraste. El íleon terminal presenta captación de su mucosa y el colon presenta engrosamiento parietal difuso.

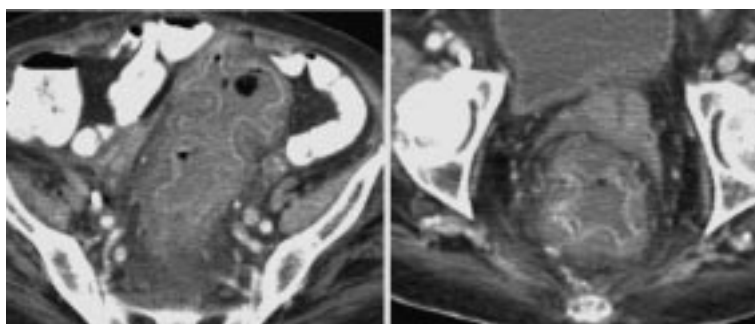
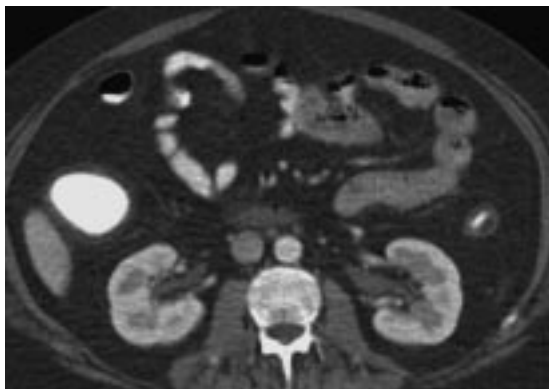
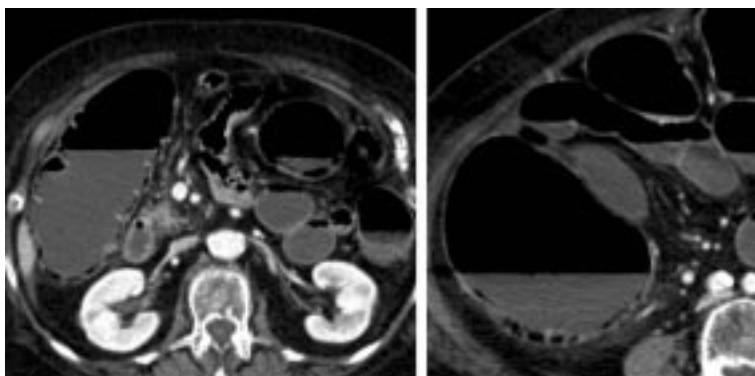


Figura 13. Engrosamiento parietal desde sigmoides hasta recto distal con importante realce de la mucosa, submucosa "gris", con realce externo de la muscular propia (patrón en halo de agua) . El cuadro correspondió a Colitis pseudomembranosa.



*Figura 14.* El marco cólico presenta su pared levemente engrosada en forma difusa, con infiltración grasa parietal en toda su extensión (patrón halo de grasa), incluyendo al recto, además no se observan haustras. Hallazgos compatibles con proctocolitis inflamatoria de larga evolución.



*Figura 15.* Signos de obstrucción intestinal a nivel de colon sigmoideas, por enfermedad diverticular, con sobredistensión de resto de colon, íleon y yeyuno medio y neumatosis de colon secundaria a distensión (patrón negro).

#### REFERENCIAS

1. Wittenberg J. Algorithmic Approach to CT Diagnosis of the Abnormal Bowel. *Radiographics* 2002; 22: 1093-1107.
2. Thoeni R, Cello J. CT Imaging of Colitis. *Radiology* 2006; 240: 623-638.
3. Abbas M., Collins J, Olden K. Spontaneous intramural small bowel hematoma: imaging, findings and outcome. *AJR* 2002; 179: 1389-1394.
4. Macari M, Balhazar EJ. CT of Bowel Wall Thickening: significance and pitfalls of interpretation. *AJR Am J Roentgenol* 2001; 176: 1105-1115.