

Caso radiológico de desafío diagnóstico

Dres. Nicolás Zugbe G⁽¹⁾, Alonso Martínez H⁽²⁾, Int. Juan Carlos Prieto R⁽³⁾.

1. Residente de Radiología, Universidad de los Andes, Santiago - Chile.

2. Médico Radiólogo, Departamento de Radiología, Clínica Santa María, Santiago - Chile.

3. Interno de Medicina, Universidad de Chile, Santiago - Chile.

Historia clínica

Paciente de 52 años, con antecedente de asma desde la infancia, presenta cuadro clínico de disfagia de larga data, de aproximadamente 15 años de evolución. El paciente no presentó pirosis ni otros síntomas esofágicos.

Consultó en policlínico de Gastroenterología tras episodio de impactación esofágica. Se realizó una endoscopía digestiva alta, procedimiento que resultó frustrado, pues no fue posible realizar una exploración completa del esófago.

Se sometió posteriormente a un estudio de esófago-estómago-duodeno baritado (Figura 1a y 1b).

¿Cuál es su diagnóstico?

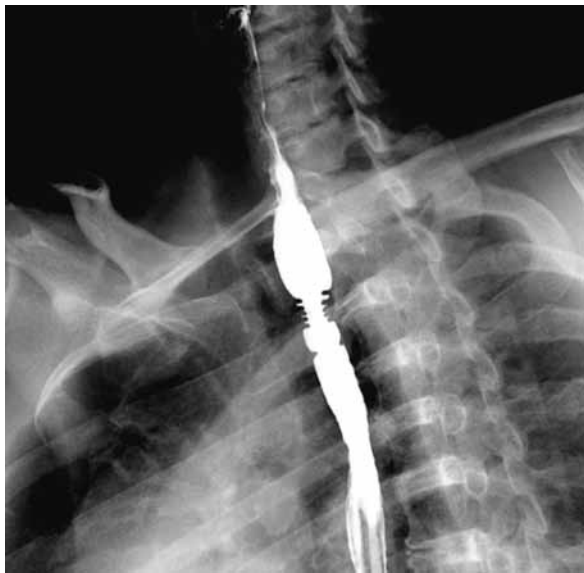

Figura 1a.

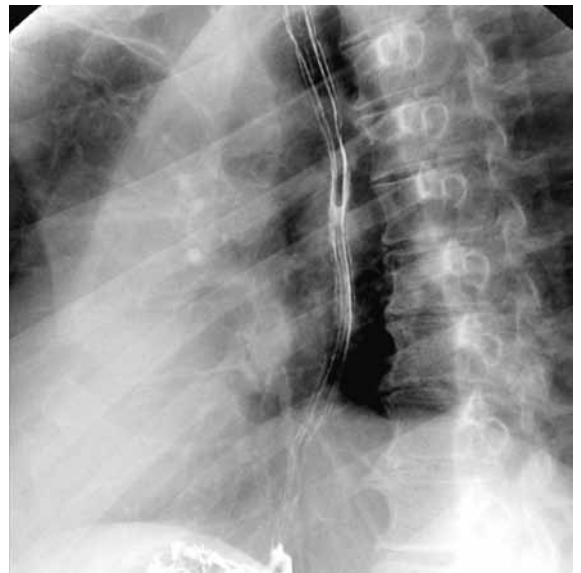


Figura 1b.

Diagnóstico y resultado en la página 40.

Resultado caso radiológico de desafío diagnóstico

Dres. Nicolás Zugbe G⁽¹⁾, Alonso Martínez H⁽²⁾, Int. Juan Carlos Prieto R⁽³⁾.

- 1. Residente de Radiología, Universidad de los Andes, Santiago - Chile.
- 2. Médico Radiólogo, Departamento de Radiología, Clínica Santa María, Santiago - Chile.
- 3. Interno de Medicina, Universidad de Chile, Santiago - Chile.

viene de la página 4.

Diagnóstico

Esofagitis eosinofílica

Hallazgos

El estudio de esófago-estómago-duodeno demostró una zona focal de estenosis en el tercio superior del esófago. Esta lesión consistía en un grupo de anillos dispuestos de forma equidistante entre sí (Figura 1a), presentando un contorno mucoso regular.

Al estudio dinámico con bario se observa que la estenosis presenta paredes rígidas, impidiendo su adecuada distensión (Figura 1b). La luz esofágica no supera los 5 mm como diámetro máximo.

Es importante destacar que el relieve mucoso del resto del esófago no presentó signos de esofagitis,

reflujo ni otras alteraciones relevantes.

El paciente se realizó una segunda endoscopia, esta vez con un equipo neonatal.

El procedimiento evidenció la estenosis anillada del tercio proximal del esófago, donde se constató que la mucosa no presentaba signos inflamatorios ni úlceras.

Se logró franquear la estenosis con dificultad, y el aspecto de la mucosa distal era normal, en concordancia con los hallazgos del estudio fluoroscópico (Figura 2).

En el mismo tiempo, se avanzó una guía de Eder-Puestow, realizándose una dilatación bajo radioscopia. Luego se adquirieron cuidadosamente muestras del área de interés para estudio histológico (Figura 3).

Las biopsias demostraron una mucosa esofágica infiltrada densamente de eosinófilos, con un índice de más de 20 eosinófilos por campo de aumento mayor (Figura 4).

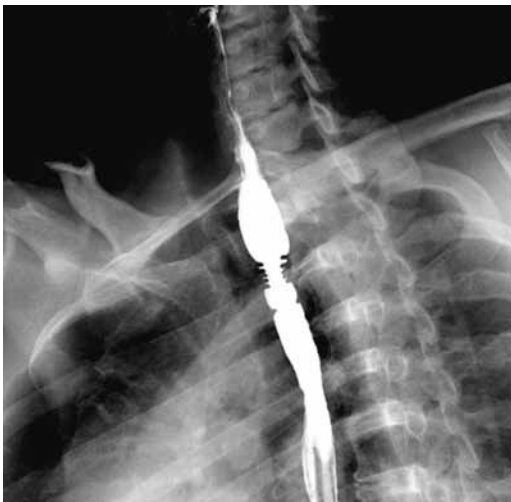

Figura 1a. Se observa una disminución de la distensibilidad del esófago al pasar el bolo de bario por la estenosis, dejando una luz de no más de 5 mm de diámetro.

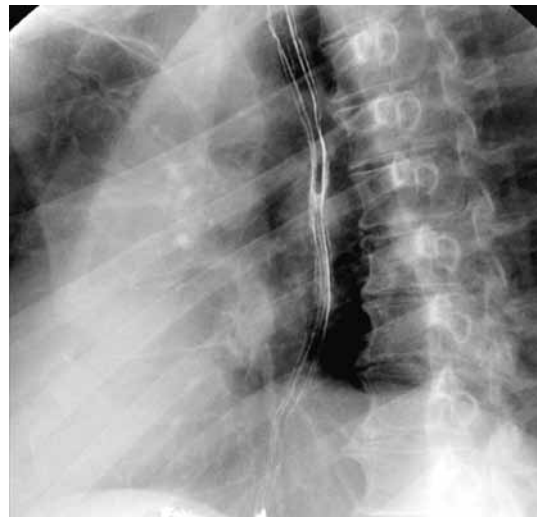

Figura 1b. El esofagograma baritado con doble contraste muestra un área estenótica focal de la mucosa esofágica, dando el aspecto de un esófago anillado o traquealizado. Los pliegues de la mucosa esofágica distal son de aspecto normal.

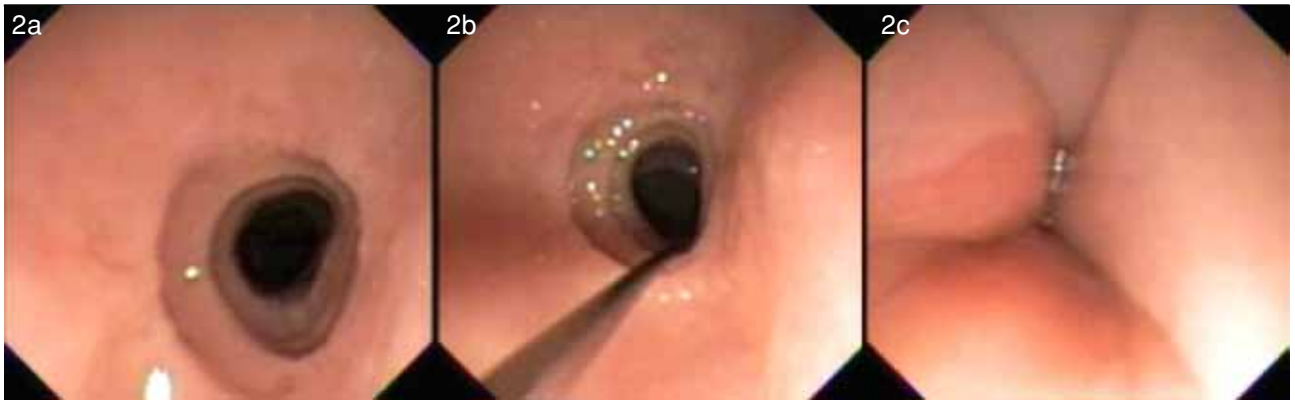

Figura 2 a. Los hallazgos endoscópicos demuestran una zona de anillos agrupados que dificultan el paso del endoscopio hacia distal. b) Cuidadosamente se logra franquear la lesión demostrando un aspecto endoscópico normal de la mucosa distal. c) La línea Z, que traduce el cambio de epitelios en el esófago distal, no presentó alteraciones (Cortesía Dr. Carlos Harz, Clínica Santa María).

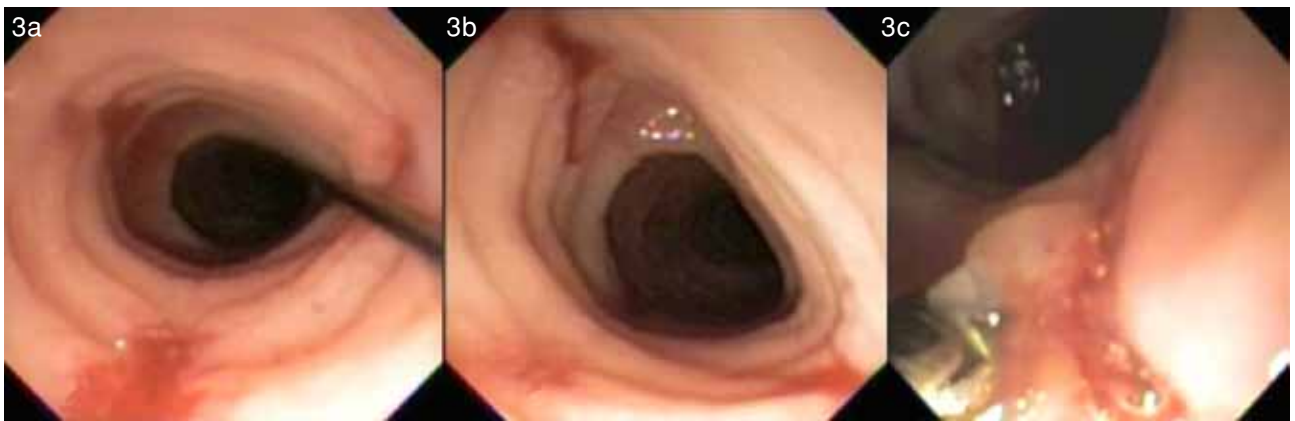


Figura 3 a,b. En el control post dilatación se observa una normalización del diámetro de la luz el esófago. c) Se procede cuidadosamente a la toma de muestras para estudio histológico, la mucosa tenía un aspecto friable (Cortesía Dr. Carlos Harz, Clínica Santa María).

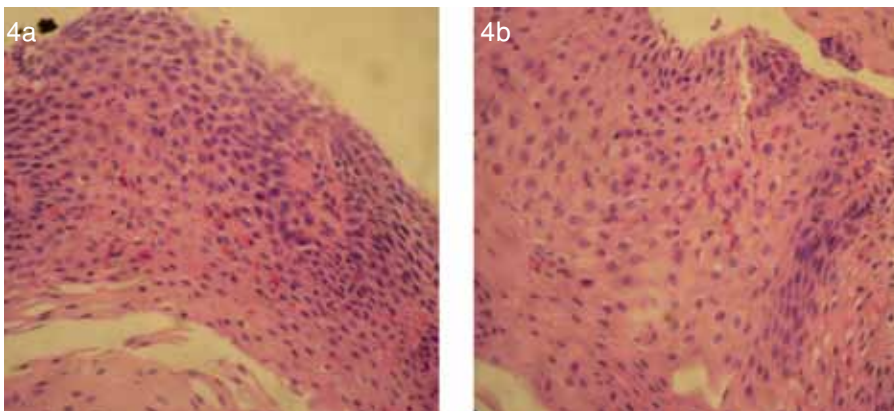


Figura 4 a,b. Muestra de microscopia óptica de mucosa esofágica. Tinción hematoxilina-eosina. Se observa un denso infiltrado de eosinófilos en la mucosa esofágica (Gentileza Dra. Carmen Franco. Clínica Santa María).

Discusión

La esofagitis eosinofílica es una enfermedad inflamatoria crónica del esófago relativamente nueva. Fue descrita por primera vez en 1993 por Atwood et al, en un perfil de pacientes que presentaban síntomas esofágicos altos y una mala respuesta al tratamiento con inhibidores de bomba de protones. Este grupo de pacientes tenía una característica

común: antecedentes atópicos como asma, eczema y rinitis alérgica^(1,2).

La mayoría de los adultos afectados son hombres con edades que fluctúan entre 20-50 años, con un promedio de 38 años⁽¹⁾.

La principal manifestación clínica de este desorden es la disfagia a sólidos y episodios de impactación alimentaria. El diagnóstico se confirma demostrando

do un denso infiltrado de eosinófilos en la mucosa esofágica (Mayor a 20 eosinófilos x Campo mayor de aumento) y descartando patologías como la enfermedad por reflujo gastroesofágico. Esta respuesta inflamatoria eosinofílica puede generar daño tisular y una subsecuente fibrosis con estenosis luminal^(1,3).

El hallazgo radiológico más frecuente en la esofagitis eosinofílica es la estenosis en el esófago proximal⁽⁴⁾. Dentro de este espectro se encuentra el esófago anillado, signo expuesto en el presente caso y como su nombre lo dice, consiste en múltiples indentaciones “en anillo”, concéntricas y estrechamente separadas⁽²⁾. Otro tipo de estrechez relacionada con esta entidad es una extensa estenosis (en promedio de 15 cm) concéntrica de la mucosa esofágica, denominada “esófago de pequeño calibre”⁽⁵⁾.

El diagnóstico diferencial del esófago anillado en la esofagitis eosinofílica incluye las estenosis pépticas, sin embargo estas últimas se caracterizan por pliegues transversos –habitualmente asimétricos– en el tercio inferior del esófago, que pueden dar una apariencia de “escalera” al acumularse bario entre los pliegues estenóticos. El esófago felino puede ser confundido con un esófago anillado, la diferencia es que en el primero son estriaciones transversas transitorias y no constituyen una verdadera estenosis. Finalmente, contracciones no peristálticas en el esófago pueden otorgarle una apariencia corrugada,

pero al igual que el esófago felino, esta alteración es transitoria⁽²⁾.

En resumen, la esofagitis eosinofílica es una entidad relativamente nueva, presente en un grupo especial de pacientes: aquellos con síntomas esofágicos altos de larga data, antecedentes atópicos y poca respuesta al tratamiento médico habitual.

Bibliografía

1. Furuta GT, Liacouras CA, Collins MH, Gupta SK, Justinich C, Putnam PE, et al. First International Gastrointestinal Eosinophil Research Symposium (FIGERS) Subcommittees. Eosinophilic esophagitis in children and adults: a systematic review and consensus recommendations for diagnosis and treatment. *Gastroenterology* 2007; 133: 1342-1363.
2. Zimmerman SL, Levine MS, Rubesin SE, Mitre MC, Furth EE, Laufer I, et al. Idiopathic eosinophilic esophagitis in adults: the ringed esophagus. *Radiology* 2005; 236: 159-165.
3. Straumann A, Simon HU. Eosinophilic esophagitis: escalating epidemiology? *J Allergy Clin Immunol* 2005; 115: 418-419.
4. Vitellas KM, Bennett WF, Bova JG, Johnston JC, Caldwell JH, Mayle JE. Idiopathic eosinophilic esophagitis. *Radiology* 1993; 186: 789-793.
5. White SB, Levine MS, Rubesin SE, Spencer GS, Katzka DA, Laufer I. The small-caliber esophagus: radiographic sign of idiopathic eosinophilic esophagitis. *Radiology* 2010; 256: 127-134.

Zugbe N. *Esofagitis eosinofílica. Rev Radiol* 2014; 20(1): 4, 40-42.

Correspondencia: Dr. Nicolás Zugbe Gottbrecht / nzugbe@gmail.com

Trabajo recibido 07 de noviembre de 2013. Aceptado para publicación el 03 de marzo de 2014.