

Caso clínico

Pseudogota tofacea de articulación temporomandibular: Reporte de un caso



Ariel Barrera Parada^a, Hernán Pérez Gutiérrez^{a,*} e Iris Espinoza Santander^b

^a Servicio de Cirugía Maxilofacial, Hospital Clínico San José, Santiago, Chile

^b Departamento de Patología, Facultad de Odontología, Universidad de Chile, Santiago, Chile

INFORMACIÓN DEL ARTÍCULO

Historia del artículo:

Recibido el 4 de abril de 2014

Aceptado el 16 de septiembre de 2014

On-line el 20 de noviembre de 2014

Palabras clave:

Pseudogota tofacea

Tumor

Articulación temporomandibular

Pirofosfato de calcio

Keywords:

Tophaceous pseudogout

Tumor

Temporomandibular joint

Calcium pyrophosphate

R E S U M E N

La pseudogota tofacea es una enfermedad articular que generalmente aparece en rodillas, caracterizada por el depósito de cristales de pirofosfato de calcio en el cartílago articular o fibrocartílago.

Se presenta el caso de una mujer de 62 años con aumento de volumen a nivel de articulación temporomandibular derecha, de 2 años de evolución. En la tomografía axial computarizada se observó una gran masa de radioopacidad mixta que rodea la cabeza del cóndilo. Se realizó la exéresis total de la lesión. Con el estudio histopatológico y antecedentes clínicos se obtiene el diagnóstico de pseudogota tofacea. La paciente se encuentra 2 años después de la cirugía en buenas condiciones y sin signos de recidiva.

La baja incidencia de esta enfermedad y su rara localización en la articulación temporomandibular pueden hacer difícil el diagnóstico, por lo que estudios específicos se requieren para dar un diagnóstico acertado.

© 2014 SECOM. Publicado por Elsevier España, S.L.U. Este es un artículo Open Access bajo la licencia CC BY-NC-ND (<http://creativecommons.org/licenses/by-nc-nd/4.0/>).

Tophaceous pseudogout of the temporomandibular joint: Report of a case

A B S T R A C T

Tophaceous pseudogout is a joint disease in which there is deposition of crystals of calcium pyrophosphate in articular cartilage or fibrocartilage, and usually occurs in the knees.

The case is presented of a 62-year-old woman with increase in volume in the right temporomandibular joint of 2 years onset. A large mass of mixed radio-opacity surrounding the head of the condyle was observed on the computerized axial tomography. Total excision of the lesion was performed. The diagnosis of tophaceous pseudogout was obtained, by means of the histopathological examination and medical history. Two years after surgery, the patient is in good condition without signs of recurrence.

The low incidence of this disease and its rare location in the temporomandibular joint can it difficult to diagnosis, thus specific studies are required to make an accurate diagnosis.

© 2014 SECOM. Published by Elsevier España, S.L.U. This is an open access article under the CC BY-NC-ND license (<http://creativecommons.org/licenses/by-nc-nd/4.0/>).

* Autor para correspondencia.

Correos electrónicos: odontool@gmail.com, morningrise@live.com (H. Pérez Gutiérrez).

<http://dx.doi.org/10.1016/j.maxilo.2014.09.001>

1130-0558/© 2014 SECOM. Publicado por Elsevier España, S.L.U. Este es un artículo Open Access bajo la licencia CC BY-NC-ND (<http://creativecommons.org/licenses/by-nc-nd/4.0/>).

Introducción

La pseudogota tofacea (PT) es una enfermedad de muy baja incidencia que, a diferencia de la gota en la cual hay depósito de ácido úrico, existe una acumulación de cristales de pirofosfato de calcio en el cartílago articular o en el fibrocartilago. Varios autores nombran a Zitnan y Sitaj en 1958 como los primeros en describir esta enfermedad en articulaciones de los miembros superiores e inferiores^{1,2}. Pritzker³, en 1976, hace un reporte de esta enfermedad localizada en la articulación temporomandibular (ATM). Según Sklenicka et al.⁴, hasta el año 2011 había solo 35 casos reportados de PT de ATM. Zweifel et al.⁵, en el 2012, reportaron un caso clínico y la revisión junto a otros 57 casos publicados de PT en ATM y describieron que los síntomas y signos más comunes fueron dolor espontáneo o con la masticación, trismus y aumento de volumen preauricular del lado afectado.

La PT se ha asociado a enfermedades tales como artritis reumatoide, artrosis, gota, hipomagnesemia, hipoparatiroidismo, amiloidosis, hipofosfatemia, hiperparatiroidismo, hemosiderosis, hemocromatosis e hipercalcemia hipocalciúrica familiar; y además de a trauma, intervenciones quirúrgicas y terapia crónica esteroide⁵.

El siguiente trabajo reporta un caso de PT ubicado en la ATM con sus características clínicas, histopatológicas y el tratamiento efectuado.

Reporte del caso

Paciente de sexo femenino de 62 años de edad, dueña de casa, hipertensa controlada con enalapril maleato de 10 mg/día y artrosis de cadera en tratamiento sintomático con paracetamol (acetaminofén) es derivada por su médico traumatólogo al servicio de Cirugía Maxilofacial del Complejo Hospitalario San José (Santiago, Chile) debido a un aumento de volumen en zona de ATM derecha de 2 años de evolución. Al momento del examen la paciente relata presentar dolor crónico localizado en la zona (EVA 5) y que se alivia con paracetamol indicado por su artrosis. No presenta antecedentes de trauma en la

zona maxilofacial. Respecto a antecedentes quirúrgicos, fue intervenida con histerectomía total en el año 2003 y operada de melanoma de la planta del pie derecho en el año 2007 con recidiva en el año 2009. La paciente tiene historia familiar de artrosis e hipertensión, con madre y padre fallecidos por accidentes vasculares encefálicos. No fuma, no consume alcohol, ni ingiere fármacos.

Al examen físico la paciente presentaba un aumento de volumen preauricular derecho de aproximadamente 3 cm de diámetro, firme, de límites netos, y levemente doloroso a la palpación (fig. 1a, b). La dinámica mandibular se mantenía conservada y la musculatura de cabeza y cuello se presentaba asintomática. Ganglios no palpables. Al examen intraoral la paciente es desdentada parcial superior e inferior. Se le solicitaron exámenes de laboratorio (hemograma, TTPK, tiempo de protrombina) que se encontraban dentro de límites normales.

Se solicitó una tomografía axial computarizada (TAC), en la cual se apreció una gran masa irregular de radioopacidad mixta que rodeaba completamente la cabeza del cóndilo de la ATM derecha. No había signos de destrucción de la estructura ósea de la ATM (fig. 2a-c).

Con estos antecedentes se planificó la cirugía con un diagnóstico de tumor de articulación temporomandibular sugerente de condroma, condromatosis sinovial o condrosarcoma. Se realizó la cirugía de la lesión con condilectomía incluida mediante un acceso preauricular (fig. 3). La masa era de una consistencia pastosa que se disgregaba parcialmente al ser manipulada, por lo que su eliminación total no estuvo exenta de dificultad.

En el examen macroscópico se constataron fragmentos irregulares de tejido blanquecino pardusco de aspecto necrótico mezclados con tejidos fibroso y óseo que en conjunto medían 6 × 4,3 × 2,3 cm, blandos (fig. 4).

La TAC de control demuestra que la masa fue completamente eliminada (fig. 5a, fig. 5b).

Se envió la muestra al Servicio de Anatomía Patológica, y esta fue procesada en forma completa para el estudio histopatológico que indicó que se apreciaron fragmentos de tejido de aspecto condroideo en forma abigarrada entremezclados con matriz fibrilar dispuesta en especie de celdillas y también

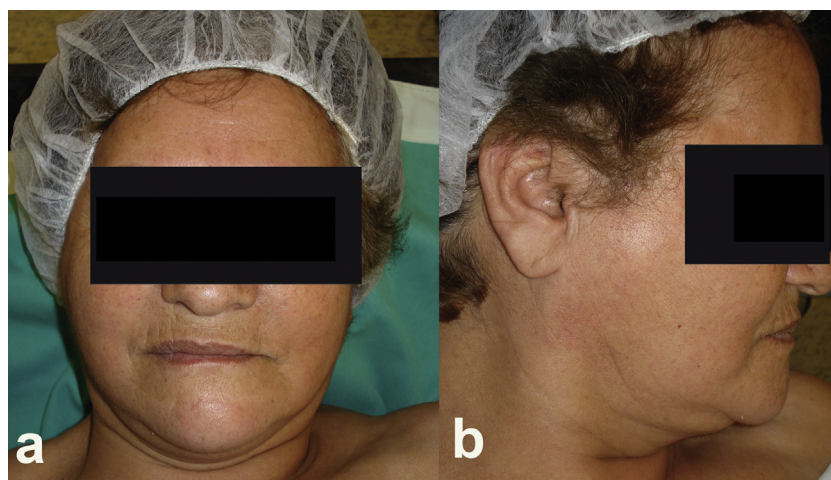

Figura 1 – Foto clínica preoperatoria de la paciente. a) Vista frontal. b) Vista lateral. Se aprecia el aumento de volumen en la zona preauricular derecha.

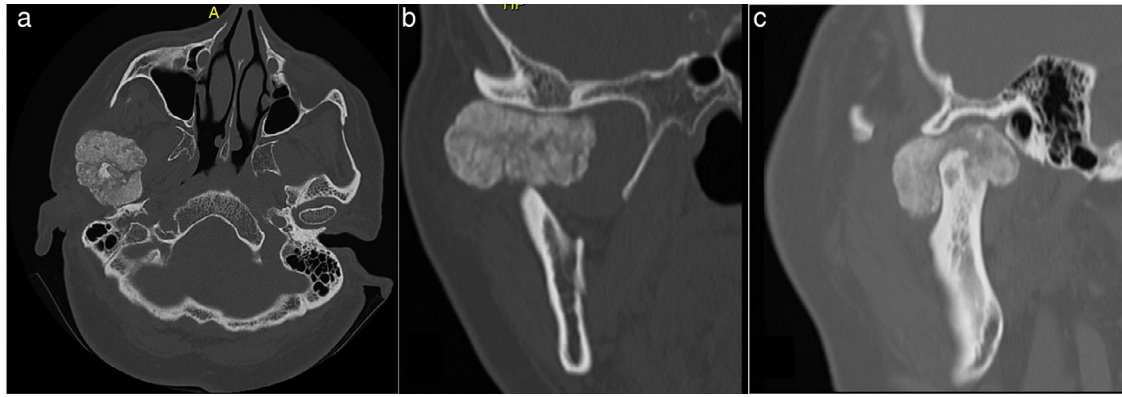


Figura 2 – a) Corte axial. Se aprecia una gran masa de radioopacidad mixta y forma lobulada, que rodea la cabeza del cóndilo dentro de la cavidad glenoidea. b) Corte coronal. Se observa que el crecimiento se extiende hasta el espacio pterigoideo. c) Corte sagital. Se muestra como la lesión se extiende hacia el cuello del cóndilo.

difusamente (fig. 6). Además, se observó tejido fibroso, células gigantes multinucleadas, fragmentos de tejido óseo compacto y de tejido muscular esquelético.

Dado lo infrecuente de esta lesión tanto en su aspecto clínico como por las características de la histología que parecían poco concluyentes, se consultó con patólogos orales de otras instituciones. Se llegó al consenso de que la lesión correspondía a una PT.

Debido a que no se sospechó en forma inicial en el diagnóstico de PT no se hizo impronta de la muestra macroscópica que hubiese permitido observar la birrefringencia de cristales de pirofosfato de calcio al observar la muestra en un microscopio con luz polarizada. Sin embargo todos los datos en conjunto clínicos, imagenológicos e histopatológicos fueron convincentes para llegar al diagnóstico de PT.

La paciente evolucionó satisfactoriamente tras la cirugía, desapareciendo completamente el dolor y el aumento de volumen que le afectaba en la ATM derecha y manteniéndose por completo la dinámica mandibular, pero con una desviación

mandibular hacia la derecha en apertura asociada a la condilectomía (fig. 7a-c. y fig. 8). A 2 años de la cirugía la paciente se encuentra en buenas condiciones y sin signos de recidiva.

Discusión

La condrocalcinosis o PT de ATM es una enfermedad sumamente poco frecuente, con solo 58 casos descritos en la literatura⁵, por lo mismo su diagnóstico es difícil. El haber realizado un estudio de birrefringencia con luz polarizada hubiese facilitado el diagnóstico histopatológico en una primera instancia, pero la falta de consideración de esta opción de diagnóstico es algo que se ha descrito previamente en la literatura⁶⁻⁸. Es frecuente la pérdida de los depósitos de pirofosfato de calcio a causa del procesamiento de la muestra, en la que se produce descalcificación, como ocurrió en este caso.

Por los antecedentes clínicos e imagenológicos se consideraron como hipótesis diagnósticas condroma, condromatosis

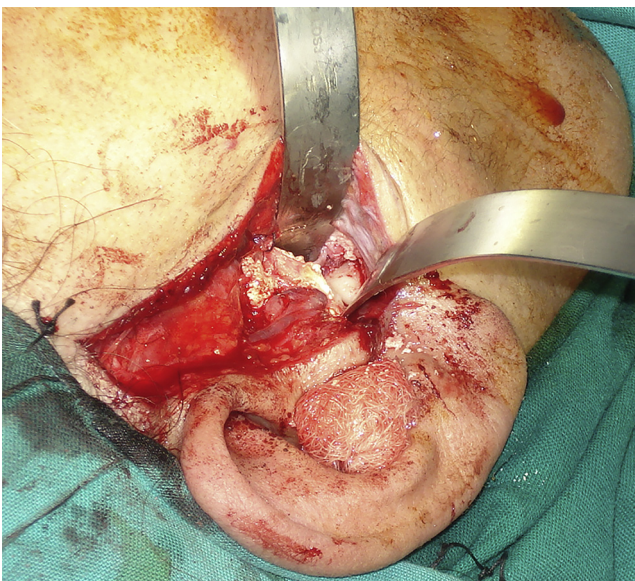


Figura 3 – Acceso preauricular derecho.

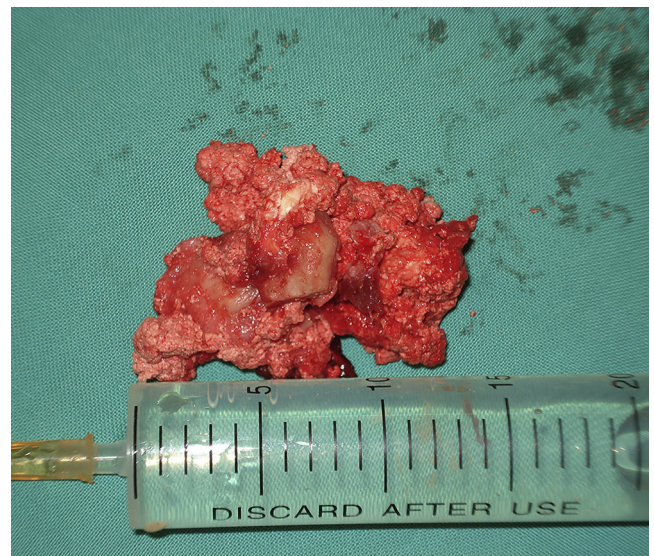

Figura 4 – Muestra macroscópica, se aprecia la cabeza del cóndilo en el centro y la masa que lo circundaba.

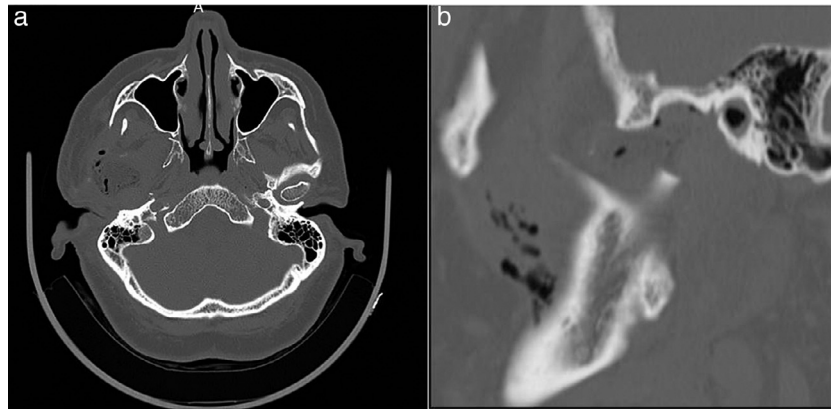


Figura 5 - TAC postoperatoria. a) Corte axial. b) Corte sagital. No se aprecian signos de la masa tumoral.

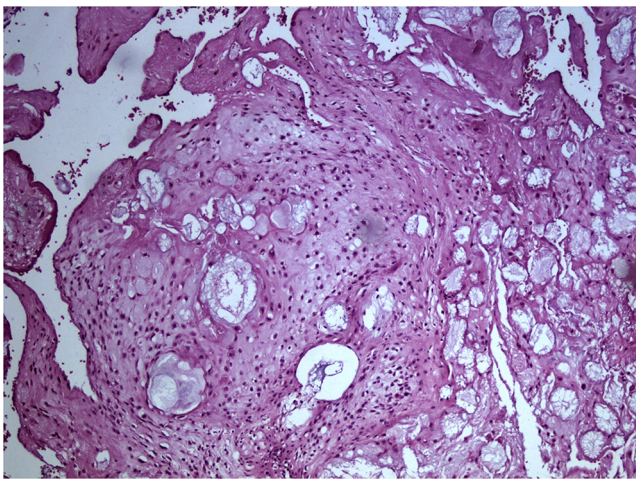


Figura 6 - Proliferación polimorfa formada por células redondas, áreas de fibrosis y estructuras de material con menor afinidad tintorial o espacios vacíos, con una tendencia a adquirir una forma redondeada. Tinción hematoxilina-eosina 100x.

sinovial y condrosarcoma, coincidiendo con los diagnósticos diferenciales que son comúnmente descritos en la literatura. Al respecto resulta interesante destacar que en la revisión de Zweifel et al.⁵ en 12 de 22 casos se sospechó de una lesión maligna. Actualmente, además se sugiere que la PT debe ser incluida en el diagnóstico diferencial de disfunción temporomandibular y dolor articular^{5,6}.

El paciente del caso presentado corresponde a una mujer de 62 años de edad, en concordancia con lo descrito por Ascani⁹ y Zweifel⁵, de un mayor número de casos en mujeres de edad media o adultos mayores. Sin embargo, Marsot-Dupuch et al.² indican que hombres y mujeres estarían afectados en la misma proporción.

Al estar la PT asociada a una serie de trastornos del tipo autoinmune, endocrinos y nutricionales^{4,5}, se solicitó examen de nivel de ácido úrico, el cual estaba normal y se realizó la interconsulta con especialistas en las áreas de endocrinología y reumatología, descartando alguna enfermedad de base relacionada, con la excepción de la artrosis diagnosticada previamente.

La PT puede presentarse con dolor localizado, dolor facial, trismus, aumento de volumen, desviación mandibular, otalgia, pérdida de audición del lado afectado y disminución en la movilidad articular, pero también puede ser completamente

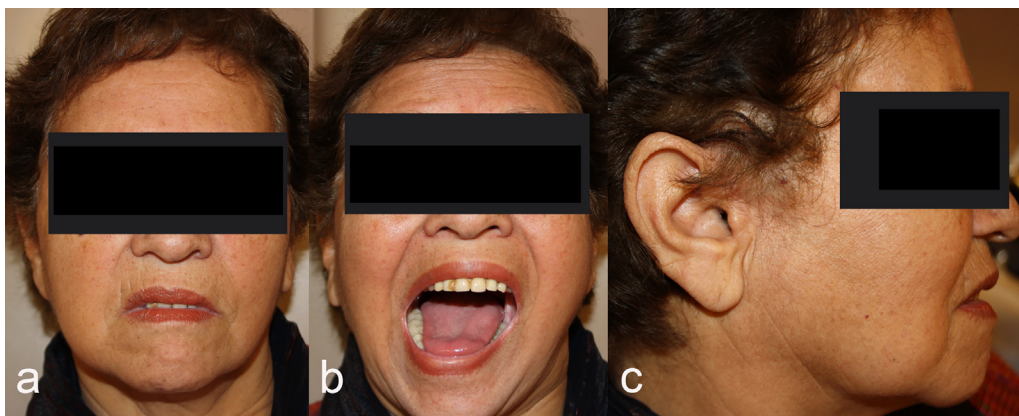

Figura 7 - Foto clínica control a los 8 meses del postoperatorio de la paciente. a) Vista frontal en reposo. b) Vista frontal con apertura bucal conservada y desviación mandibular hacia la derecha. c) Vista lateral. No existe aumento de volumen en la zona preauricular derecha.

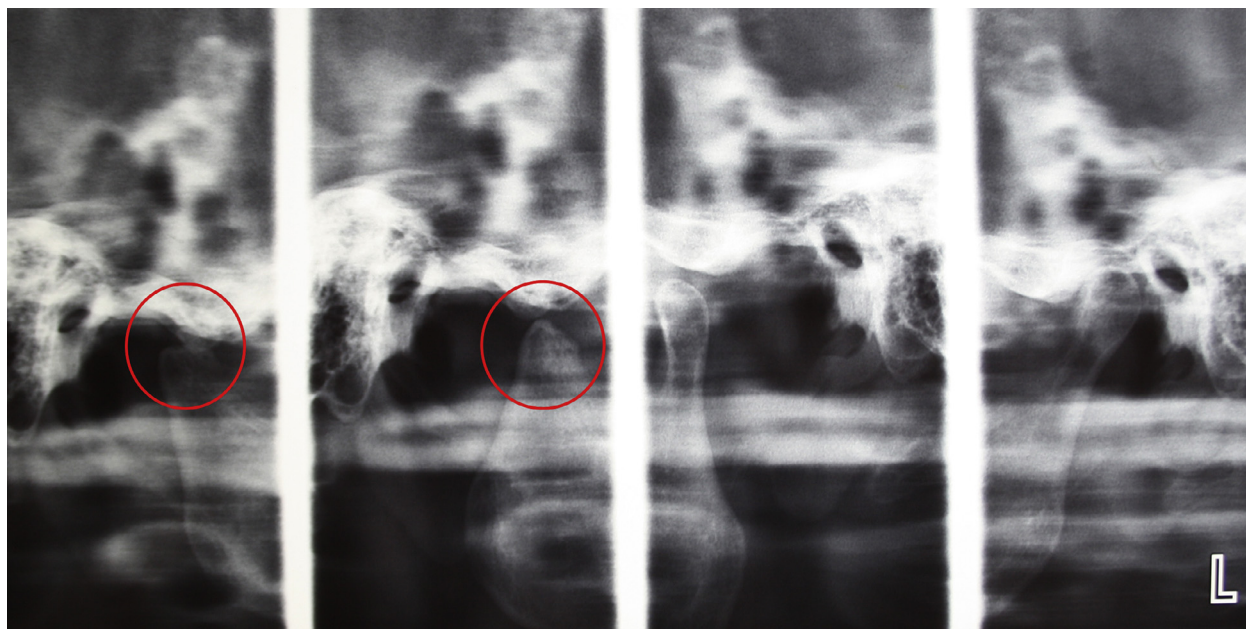


Figura 8 – Radiografía de articulación temporomandibular bilateral a los 8 meses postoperatorio No se aprecian signos de la masa tumoral.

asintomática⁴. Malaoclusión, crépito, clicking y bloqueo articular fueron también descritos ocasionalmente⁵.

En el caso presentado se observaron algunos de los signos y síntomas mencionados, aumento de volumen preauricular y dolor localizado, pero se mantenía la dinámica mandibular.

El tratamiento de esta enfermedad en articulaciones de extremidades es por lo general sintomático, ya que no existen fármacos capaces de modular la formación o disolución de los cristales de pirofosfato de calcio¹⁰. Se ha señalado que se podría realizar una punción aspirativa de estudio, o una biopsia incisional, pero en ATM el diagnóstico de PT ha sido confirmado, en cerca de un 80% de los casos, posteriormente a la exéresis total de la lesión⁵. Se ha descrito una recidiva de alrededor de 20% por lo que se recomienda eliminar la lesión en su totalidad y realizar controles postoperatorios periódicos⁴, aunque Zweifel et al.⁵ indican que la recidiva es muy poco frecuente, si bien no mencionan cifras.

Se hace fundamental la difusión de este tipo de casos por lo infrecuente de esta enfermedad y el escaso número de casos publicados con compromiso de la ATM. Este tipo de reportes permite mejorar el conocimiento de los signos y síntomas de esta condición, y recordar su importancia como diagnóstico diferencial clínico y en los servicios de anatomía patológica.

Responsabilidades éticas

Protección de personas y animales. Los autores declaran que para esta investigación no se han realizado experimentos en seres humanos ni en animales.

Confidencialidad de los datos. Los autores declaran que han seguido los protocolos de su centro de trabajo sobre la publicación de datos de pacientes.

Derecho a la privacidad y consentimiento informado. Los autores han obtenido el consentimiento informado de los pacientes y/o sujetos referidos en el artículo. Este documento obra en poder del autor de correspondencia.

Conflicto de intereses

Los autores declaran no tener ningún conflicto de intereses.

BIBLIOGRAFÍA

- Steinbach LS, Resnick D. Calcium pyrophosphate dihydrate crystal deposition disease revisited. *Radiology*. 1996;200:1-9.
- Marsot-Dupuch K, Smoker WR, Gentry LR, Cooper KA. Massive calcium pyrophosphate dihydrate crystal deposition disease: A cause of pain of the temporomandibular joint. *AJNR Am J Neuroradiol*. 2004;25:876-9.
- Pritzker KPH, Phillips H, Luk SC, Koven IH, Kiss A, Houpt JB. Pseudotumor of the temporomandibular joint: Destructive calcium pyrophosphate dihydrate arthropathy. *J Rheumatol*. 1976;3:70-81.
- Sklenicka S, Dierks E, Jarmin J, Miles C. Pseudogout of the temporomandibular joint: An uncommon cause of temporomandibular joint pain and swelling. *Oral Surg Oral Med Oral Pathol Oral Radiol Endod*. 2011;111:709-14.
- Zweifel D, Ettl D, Schuknecht B, Obwegeser J. Tophaceous calcium pyrophosphate dihydrate deposition disease of the temporomandibular joint: The preferential site? *J Oral Maxillofac Surg*. 2012;70:60-7.
- Meng J, Guo C, Luo H, Chen S, Ma X. A case of destructive calcium pyrophosphate dihydrate crystal deposition disease of the temporomandibular joint: A diagnostic challenge. *Int J Oral Maxillofac Surg*. 2011;40:1431-7.
- Matsumura Y, Nomura J, Nakanishi K, Yanase S, Kato H, Tagawa T. Synovial chondromatosis of the temporomandibular joint with calcium pyrophosphate

- dihydrate crystal deposition disease (pseudogout). *Dentomax Radiol.* 2012;41:703-7.
8. Aoyama S, Kino K, Amagasa T, Kayano T, Ichinose S, Kimijima Y. Differential diagnosis of calcium pyrophosphate dehydrate deposition of the temporomandibular joint. *Br J Oral Maxillofac Surg.* 2000;38:550-3.
 9. Ascani G, Pieramici T, Filosa A, Balercia P, Messi M, Rubini C. Pseudogout of the temporomandibular joint: A case report. *J Oral Maxillofac Surg.* 2008;66:386-8.
 10. Tsui WL. Genetics and mechanisms of crystal deposition in calcium pyrophosphate deposition disease. *Curr Rheumatol Rep.* 2012;14:155-60.