



ACTAS Derma-Sifiliográficas

Full English text available at
www.actasdermo.org



CARTAS CIENTÍFICO-CLÍNICAS

Necrobiosis lipóidica sarcoidea en paciente no diabético. Utilidad de la ecografía cutánea



Sarcoidal Necrobiosis Lipoidica in a Nondiabetic Patient: Usefulness of Skin Ultrasound

Sr. Director:

La necrobiosis lipóidica es una enfermedad granulomatosa de causa desconocida, que normalmente cursa con lesiones múltiples en la cara anterior de ambas piernas. Las anomalías histopatológicas se observan, sobre todo, en dermis media y profunda. Es habitual la extensión del proceso al tejido celular subcutáneo a través de los septos grasos, conformando una paniculitis de predominio septal^{1,2}.

La ecografía cutánea con sondas de alta frecuencia ha demostrado ser una prueba complementaria útil para el diagnóstico y tipificación de diferentes enfermedades inflamatorias que afectan a la dermis y al tejido celular subcutáneo³.

Caso clínico

Mujer de 40 años, con antecedentes de lupus eritematoso sistémico, con nefritis lúpica en el año 1997 (actualmente asintomática y sin tratamiento), y colitis indeterminada diagnosticada en el año 2010 (en tratamiento con sulfasalazina). Consultó por lesiones de 2 años de evolución, asintomáticas, que se iniciaron como una lesión única en cara anterior de pierna izquierda, extendiéndose después a la extremidad contralateral. En el estudio dermatoscópico de una de las lesiones (FotoFinder® medicam 800HD; FotoFinder® Systems GmbH, Bad Birnbach, Alemania) se observaba una densa red de vasos arboriformes anastomosados entre sí sobre un fondo amarillo-anaranjado (fig. 1).

El estudio ecográfico se realizó con el equipo LOGIQ® E9 XDClear (General Electric Health Systems, Milwaukee, EE.UU.), con 2 transductores lineales de frecuencia máxima de 15 y 18MHz. Se demostró la presencia de áreas hipocóicas localizadas en dermis media e inferior, en las que el Doppler color y *power*-Doppler evidenciaban un incremento del flujo sanguíneo. En comparación con la piel

sana perilesional, el límite dermohipodérmico se difuminaba como consecuencia de un incremento de la ecogenicidad difuso del tejido celular subcutáneo (fig. 2A). A mayor profundidad se apreciaban bandas verticales hipocóicas que se extendían en profundidad en la grasa (fig. 2B).

El estudio histopatológico evidenció áreas de colágeno degenerado, rodeadas de histiocitos dispuestos en empalizada, y un infiltrado de linfocitos y células plasmáticas, afectando, sobre todo, a la dermis media y profunda (fig. 3A). El proceso inflamatorio se extendía al tejido celular subcutáneo, con la presencia en los septos de tejido conectivo hipodérmico de focos de colágeno degenerado rodeado de histiocitos, conformando granulomas de aspecto vagamente sarcoideo (fig. 3B).

Se realizó el diagnóstico de necrobiosis lipóidica sarcoide, solicitando un análisis sanguíneo con determinación de glucosa, hormonas tiroideas y anticuerpos anti-tiroideos, que fue normal, iniciándose tratamiento con corticoide tópico.

Discusión

El presente caso ilustra la utilidad de la ecografía de alta frecuencia para la orientación diagnóstica ante una sospecha de necrobiosis lipóidica: esta técnica permitió localizar focos de inflamación en la dermis media e inferior, así como objetivar una paniculitis con engrosamiento de los septos y edema en el tejido celular subcutáneo. Las zonas de inflamación dérmica se objetivan como áreas hipocóicas en las que normalmente se aprecia un incremento del flujo sanguíneo utilizando el Doppler color o *power*-Doppler (flujo lento). Los hallazgos inflamatorios en el tejido celular subcutáneo son diferentes en función de si la afectación es predominantemente lobulillar, septal o mixta. La afectación lobulillar se observa como un incremento difuso de la ecogenicidad de la grasa; la septal como un engrosamiento hipocóico, habitualmente no compresible, de los septos que se muestran como bandas hipocóicas perilobulillares. En las paniculitis mixtas coexisten ambos hallazgos³. De forma característica en este caso se apreció, también, una pérdida de nitidez del límite dermo-hipodérmico, que creemos que se justifica por la afectación inflamatoria concomitante de dermis reticular profunda e hipodermis.

La dermatoscopia del caso es característica. Las lesiones presentaban el hallazgo de vasos en horquilla sobre un fondo amarillento-anaranjado con áreas blanquecinas.

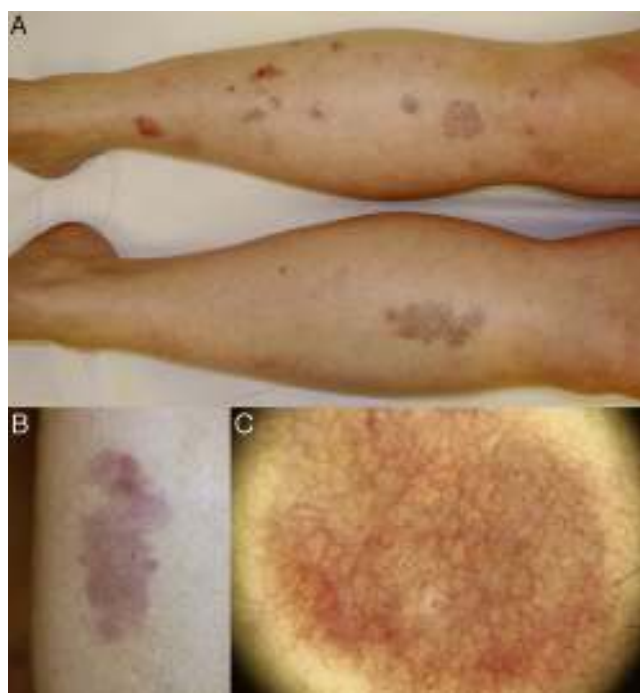


Figura 1 A) Placas redondeadas y ovaladas, de bordes bien definidos afectando a la cara anterior de ambas piernas. B) Detalle de lesión aislada eritematosa, con áreas anaranjadas, amarillentas, marrónáceas y blanquecinas en su interior; atrofia y numerosas telangiectasias en superficie. C) Imagen dermatoscópica: densa red de vasos arboriformes anastomosados entre sí sobre un fondo amarillo-anaranjado con áreas blanquecinas.

Las estructuras vasculares arboriformes se caracterizan por estar conformadas por vasos de calibre similar anastomosados entre sí. Se ha descrito, también, la presencia de vasos en coma como una manifestación incipiente de la enfermedad⁴. En ocasiones puede apreciarse un pseudo-retículo pigmentado y un color de fondo marrón por estímulo de melanocitos⁵.

El caso descrito se presenta en una paciente no diabética con el diagnóstico de lupus eritematoso sistémico y colitis indeterminada. La asociación de necrobiosis

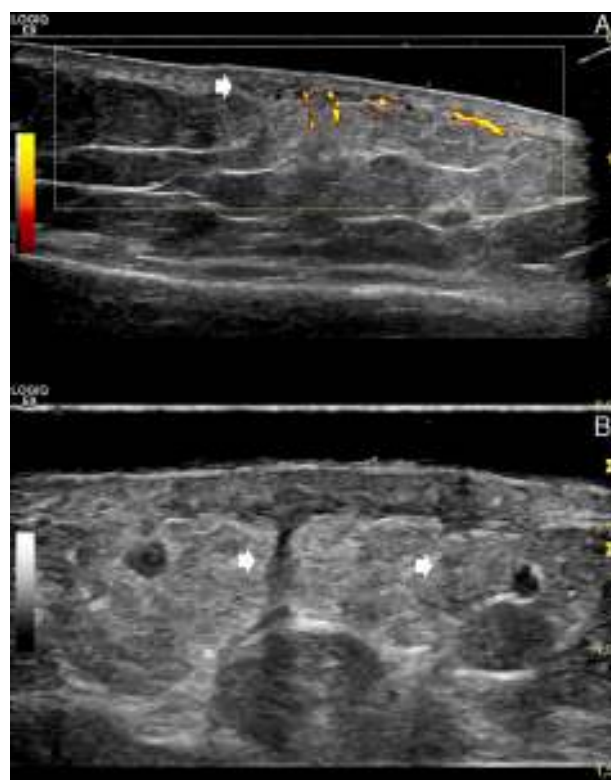


Figura 2 A) Ecografía *power-Doppler* (sonda lineal 15 MHz; eje longitudinal, pierna izquierda). Áreas hipoeoicas localizadas en dermis media e inferior (marcado con flecha), con difuminación del límite dermo-hipodérmico e incremento difuso de la ecogenicidad del tejido adiposo hipodérmico superficial subyacente; con *power-Doppler* se observa incremento del flujo dérmico e hipodérmico superficial. La imagen permite comparar la zona afectada (lado derecho de la imagen) con la piel sana perilesional (lado izquierdo de la imagen). B) Ecografía en escala de grises (sonda lineal 18 MHz; eje longitudinal, pierna izquierda). Bandas verticales hipoeoicas que se corresponden con los septos engrosados (marcado con flechas).

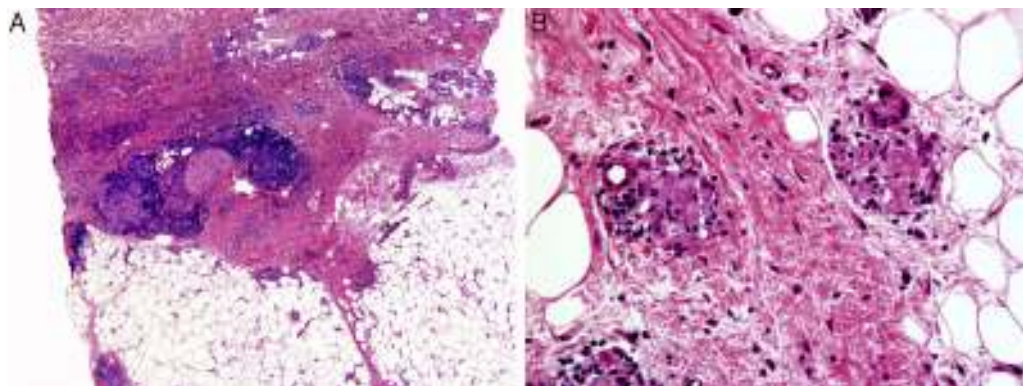


Figura 3 A) Afectación predominante de dermis media y profunda, con áreas de colágeno degenerado rodeadas de histiocitos dispuestos en empalizada, y un infiltrado de linfocitos y células plasmáticas. B) El proceso inflamatorio se extendía al tejido celular subcutáneo, con la presencia en los septos de tejido conectivo hipodérmico de focos de colágeno degenerado rodeado de histiocitos conformando granulomas de aspecto vagamente sarcoido.

lipóidica y diabetes mellitus es bien conocida; sin embargo, los porcentajes de pacientes que presentan ambas entidades son discordantes en los diferentes estudios realizados (11-65%)⁶⁻⁸. La necrobiosis lipóidica se ha descrito, también, en individuos sanos y en pacientes con otras enfermedades autoinmunes e inflamatorias, entre ellos la enfermedad inflamatoria intestinal⁸.

Finalmente, es llamativa la presencia, en la histopatología, de granulomas sarcoideos en la dermis y en los septos grasos. La presencia de estas estructuras —constituidas por células epitelioides y gigantes agrupadas en el seno de áreas de colágeno degenerado— es un hallazgo poco frecuente que define lo que se ha denominado como variante sarcoidea de la necrobiosis lipóidica^{9,10}.

Conflicto de intereses

Los autores declaran no tener ningún conflicto de intereses.

Bibliografía

1. Reid SD, Ladizinski B, Lee K, Baibergenova A, Alavi A. Update on necrobiosis lipoidica: A review of etiology, diagnosis, and treatment options. *J Am Acad Dermatol*. 2013;69:783-91.
2. Requena L. Normal subcutaneous fat, necrosis of adipocytes and classification of the panniculitides. *Semin Cutan Med Surg*. 2007;26:66-70.
3. Worstman X, Carreño L, Morales C. Inflammatory diseases of the skin. En: Worstman X, Jemec GBE, editores. *Dermatologic ultrasound with clinical and histologic correlations*. New York: Springer; 2013. p. 73-118.
4. Pellicano R, Caldarola G, Filabozzi P, Zalaudek I. Dermoscopy of necrobiosis lipoidica and granuloma annulare. *Dermatology*. 2013;226:319-23.
5. Conde-Montero E, Avilés-Izquierdo JA, Mendoza-Cembranos MD, Parra-Blanco V. Dermoscopia de la necrobiosis lipóidica. *Actas Dermosifiliogr*. 2013;104:534-7.
6. O'Toole EA, Kennedy U, Nolan JJ, Young MM, Rogers S, Barnes L. Necrobiosis lipoidica: Only a minority of patients have diabetes mellitus. *Br J Dermatol*. 1999;140:283-6.
7. Erfurt-Berge C, Seitz AT, Rehse C, Wollina U, Schwede K, Renner R. Update on clinical and laboratory features in necrobiosis lipoidica: A retrospective multicentre study of 52 patients. *Eur J Dermatol*. 2012;22:770-5.
8. Marcoval J, Gómez-Armayones S, Valentí-Medina F, Bonfill-Ortí M, Martínez-Molina L. Necrobiosis lipóidica. Estudio descriptivo de 35 pacientes. *Actas Dermosifiliogr*. 2015;106:402-7.
9. Yen P-S, Wang K-H, Chen W-Y, Yang Y-W, Ho W-T. The many faces of necrobiosis lipoidica: A report of three cases with histologic variations. *Dermatologica Sinica*. 2011;29:67-71.
10. Requena L. Necrobiosis lipóidica. En: Herrera Ceballos E, Moreno Carazo A, Requena Caballero L, Rodríguez Peralto JL, editores. *Dermatopatología: Correlación Clínica Patológica*. Barcelona: Signamet Edicions, S.A.; 2007. p. 401-4.

J. García-Gavín^{a,*}, L. Comba Pérez-Pérez^a,
L. Requena^b y X. Wortsman^c

^a *Clínica Pérez & Gavín dermatólogos, Vigo, Pontevedra, España*

^b *Departamento de Dermatología, Fundación Jiménez Díaz, Universidad Autónoma, Madrid, España*

^c *Departamentos de Radiología y Dermatología, Instituto de Investigación y Diagnóstico por Imágenes en Piel y Tejidos Blandos (IDIEP), Clínica Servet, Facultad de Medicina, Universidad de Chile, Santiago, Región Metropolitana, Chile*

*Autor para correspondencia.

Correos electrónicos: jgavin@pgdermatologos.com,
juangavin@gmail.com (J. García-Gavín).

<http://dx.doi.org/10.1016/j.ad.2016.01.011>

¿La psoriasis produce alopecia irreversible?



Can Psoriasis Produce Irreversible Alopecia?

Sr. Director:

Esta misma pregunta nos la hizo una de nuestras pacientes, mujer de 21 años de edad, sin antecedentes personales de interés, con psoriasis en placas en cuero cabelludo, región centrorfacial y escote, de más de 10 años de evolución. Inicialmente bien controlada con fármacos tópicos hasta los 18 años, momento en el que desarrolla un empeoramiento brusco con importante repercusión psicosocial. El primer tratamiento sistémico prescrito fue metotrexate, que se suspendió por mala tolerancia. Posteriormente fue tratada con: ciclosporina con muy buena respuesta, pero con rebrote inmediato al intentar disminuir la dosis, etanercept con mínima mejoría, ustekinumab que requirió frecuentes ciclos de corticoides orales para controlar los

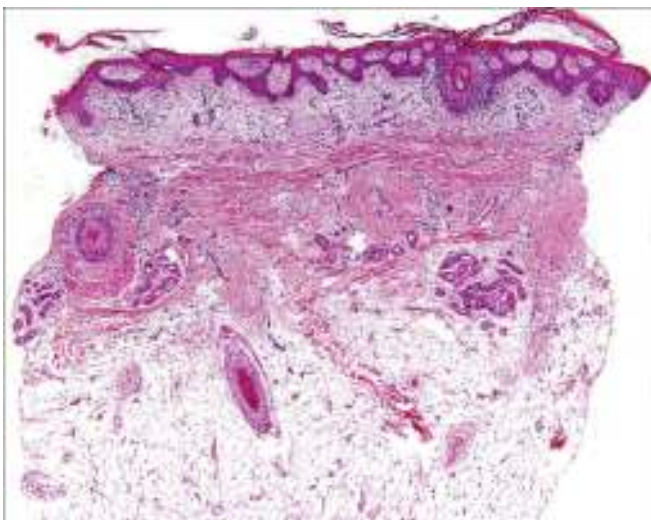


Figura 1 Corte vertical. Destaca la disminución de la densidad de folículos pilosos sustituidos por tractos fibrosos.