



**UNIVERSIDAD DE CHILE**  
**FACULTAD DE CIENCIAS VETERINARIAS Y PECUARIAS**  
**ESCUELA DE CIENCIAS VETERINARIAS**

**MONOGRAFÍA**  
**PROCEDIMIENTOS QUIRÚRGICOS Y TÉCNICAS ANESTÉSICAS A**  
**NIVEL DE CAMPO, EN BOVINOS DE CHILE**

Catalina Andrea Alarcón Rojas

Memoria para optar al Título  
Profesional de Médico Veterinario  
Departamento de Ciencias Clínicas.

**PROFESOR GUÍA: DR. RICHARD CHRISTIAN ARANCIBIA BERRÍOS**

Facultad de Ciencias Veterinarias y Pecuarias

Universidad de Chile

SANTIAGO, CHILE

2022



**UNIVERSIDAD DE CHILE**  
**FACULTAD DE CIENCIAS VETERINARIAS Y PECUARIAS**  
**ESCUELA DE CIENCIAS VETERINARIAS**

**MONOGRAFÍA**  
**PROCEDIMIENTOS QUIRÚRGICOS Y TÉCNICAS ANESTÉSICAS A**  
**NIVEL DE CAMPO, EN BOVINOS DE CHILE**

Catalina Andrea Alarcón Rojas

Memoria para optar al Título  
Profesional de Médico Veterinario  
Departamento de Ciencias Clínicas.

NOTA FINAL.....

Prof. guía:	Dr. Richard Arancibia Berríos	.....
Profesor corrector:	Dra. Estefanía Flores Pavez	.....
Profesor corrector:	Dr. Carlos Núñez Poblete	.....

SANTIAGO, CHILE

2022

## ÍNDICE DE CONTENIDOS

<b>ÍNDICE DE FIGURAS.....</b>	<b>II</b>
<b>ÍNDICE DE TABLAS.....</b>	<b>III</b>
<b>RESUMEN .....</b>	<b>IV</b>
<b>ABSTRACT .....</b>	<b>V</b>
<b>I. INTRODUCCIÓN .....</b>	<b>1</b>
<b>II. OBJETIVOS.....</b>	<b>2</b>
<b>III. MATERIALES Y MÉTODOS.....</b>	<b>3</b>
<b>IV. FARMACOLOGÍA ANESTÉSICA EN BOVINOS .....</b>	<b>4</b>
Drogas utilizadas.....	5
<b>III. ANESTESIA LOCAL, REGIONAL Y EPIDURAL EN BOVINOS.....</b>	<b>6</b>
1. Bloqueo del nervio cornual .....	6
2. Bloqueo retrobulbar.....	7
3. Bloqueo de Peterson .....	9
4. Anestesia intravenosa regional de los miembros (IVRA).....	10
5. Bloqueo epidural.....	13
6. Bloqueo en línea .....	14
7. Bloqueo en L invertida.....	15
8. Bloqueo en V invertida en el pezón.....	17
9. Bloqueo en anillo en la base del pezón.....	17
10. Infusión de la cisterna del pezón.....	17
<b>IV. PROCEDIMIENTOS QUIRÚRGICOS POR SISTEMA.....</b>	<b>19</b>
1. Cirugías de cabeza .....	19
a) <i>Descorne</i> .....	19
b) <i>Extirpación de carcinoma ocular de células escamosas</i> .....	21
c) <i>Enucleación del globo ocular</i> .....	23
2. Cirugías de aparato digestivo .....	29
a) <i>Ruminotomía</i> .....	29
b) <i>Desplazamiento de abomaso</i> .....	34
c) <i>Hernias umbilicales</i> .....	47
d) <i>Prolapso rectal</i> .....	55
3. Cirugías aparato reproductor.....	58
a) <i>Cesárea</i> .....	58
b) <i>Laceración perineal</i> .....	63
c) <i>Prolapso de vagina y cuello uterino</i> .....	67
d) <i>Prolapso uterino</i> .....	73
e) <i>Castración</i> .....	74
4. Cirugía de pezones.....	78
a) <i>Laceración de pezones</i> .....	78
b) <i>Amputación de pezón</i> .....	81
5. Cirugías de extremidades.....	82
a) <i>Amputación de dedo</i> .....	82
b) <i>Hiperplasia o callo interdigital</i> .....	85

<b>V. ANÁLISIS CRÍTICO .....</b>	<b>89</b>
<b>VI. CONCLUSIÓN .....</b>	<b>124</b>
<b>VII. REFERENCIAS.....</b>	<b>125</b>

## ÍNDICE DE FIGURAS

<b>Fig. 1 BLOQUEO NERVIO CORNUAL .....</b>	<b>6</b>
<b>Fig. 2 BLOQUEO RETROBULBAR .....</b>	<b>8</b>
<b>Fig. 3 BLOQUEO RETROBULBAR DE 4 PUNTOS .....</b>	<b>9</b>
<b>Fig. 4 BLOQUEO DE PETERSON .....</b>	<b>10</b>
<b>Fig. 5 ANESTESIA INTRAVENOSA REGIONAL MIEMBRO ANTERIOR .....</b>	<b>12</b>
<b>Fig. 6 ANESTESIA INTRAVENOSA REGIONAL MIEMBRO POSTERIOR .....</b>	<b>12</b>
<b>Fig. 7 EPIDURAL .....</b>	<b>13</b>
<b>Fig. 8 BLOQUEO EN L INVERTIDA Y BLOQUEO EN LÍNEA .....</b>	<b>16</b>
<b>Fig. 9 TÉCNICAS ANESTÉSICAS LOCALES DE PEZÓN .....</b>	<b>18</b>
<b>Fig. 10 DESCORNE .....</b>	<b>21</b>
<b>Fig. 11 ESCISIÓN CARCINOMA OCULAR DE CÉLULAS ESCAMOSAS .....</b>	<b>23</b>
<b>Fig. 12 EXENTERACIÓN OCULAR .....</b>	<b>24</b>
<b>Fig. 13 ENUCLEACIÓN OCULAR .....</b>	<b>28</b>
<b>Fig. 14 LAPAROTOMÍA DE FLANCO .....</b>	<b>30</b>
<b>Fig. 15 LAPAROTOMÍA DE FLANCO .....</b>	<b>33</b>
<b>Fig. 16 ABOMASOPEXIA .....</b>	<b>38-39</b>
<b>Fig. 17 OMENTOPEXIA .....</b>	<b>41</b>
<b>Fig. 18 TOGGLE PIN .....</b>	<b>44</b>
<b>Fig. 19 COLOCACIÓN SUTURA TOGGLE PIN .....</b>	<b>45</b>
<b>Fig. 20 COLOCACIÓN SUTURA TOGGLE PIN .....</b>	<b>46</b>
<b>Fig. 21 CIERRE HERNIA UMBILICAL .....</b>	<b>49</b>
<b>Fig. 22 HERNIA UMBILICAL ABOMASO .....</b>	<b>50</b>
<b>Fig. 23 HERNIA UMBILICAL NO REDUCIBLE .....</b>	<b>51</b>
<b>Fig. 24 INFECCIÓN VENA UMBILICAL .....</b>	<b>53</b>
<b>Fig. 25 y 26 CORRECCIÓN PROLAPSO RECTAL .....</b>	<b>56</b>
<b>Fig. 27 y 28 CORRECCIÓN PROLAPSO RECTAL .....</b>	<b>57</b>

Fig. 29 y 30 RESECCIÓN PROLAPSO RECTAL .....	57-58
Fig. 31 CESÁREA .....	59
Fig. 32 CESÁREA .....	60
Fig. 33 CESÁREA .....	61
Fig. 34 y 35 SUTURA CESÁREA .....	63
Fig. 36 PROCEDIMIENTO DE CASLICK .....	64
Fig. 37 REPARACIÓN LACERACIÓN PERINEAL SEGUNDO GRADO .....	66
Fig. 38 PROLAPSO VAGINAL DE PRIMER GRADO .....	68
Fig. 39 PROLAPSO VAGINAL DE SEGUNDO GRADO .....	69
Fig. 40 PROLAPSO VAGINAL DE TERCER GRADO .....	70
Fig. 41 SUTURA DE BUHNER .....	72
Fig. 42 TÉCNICA DE BOOTLACE .....	73
Fig. 43 CASTRACIÓN .....	76
Fig. 44 CASTRACIÓN .....	77
Fig. 45 REPARACIÓN LACERACIÓN DEL PEZÓN .....	80
Fig. 46 CÁNULA EN EL PEZÓN .....	81
Fig. 47 AMPUTACIÓN DE DEDO .....	84
Fig. 48 HIPERPLASIA INTERDIGITAL .....	85
Fig. 49, 50 y 51 EXTRACCIÓN HIPERPLASIA INTERDIGITAL .....	87
Fig. 52, 53 y 54 EXTRACCIÓN HIPERPLASIA INTERDIGITAL .....	88
Fig. 55 NÚMERO DE ARTÍCULOS Y LIBROS POR AÑO.....	89

## ÍNDICE DE TABLAS

**Tabla 1:** Recomendaciones de anestésico y técnica anestésica, por procedimiento, de los autores citados.....93

**Tabla 2:** Recomendaciones de técnica quirúrgica, técnica de sutura y material de sutura de los autores citados por procedimiento. ....105

## **Resumen**

La cirugía a nivel de campo en bovinos es fundamental para la resolución de un gran número de enfermedades que la medicina convencional no puede solucionar y que afectan tanto el desempeño productivo como reproductivo de animales de alto valor económico. No obstante, debido a las características geográficas de nuestro país y el gran tamaño de los animales, hace difícil realizar procedimientos quirúrgicos fuera de los predios haciéndose indispensable un correcto uso de la anestesia local y/o regional, como son los bloqueos de nervio cornual, Peterson y epidural, utilizados comúnmente en descorne, enucleación y cesárea.

El constante desarrollo de nuevas técnicas anestésicas y quirúrgicas hace fundamental el desarrollo de una monografía actualizada que compile las principales prácticas realizadas. El llevar a cabo una revisión bibliográfica actualizada, no sólo constituye una base de material docente, sino también apoya la formación de futuros Especialistas de la Medicina Veterinaria.

**Palabras Claves:** Procedimientos Quirúrgicos; Técnicas anestésicas; Bovino; Sistema Extensivo.

## **Abstract**

The field of bovine surgery is crucial for the resolution of a large number of diseases which can't be treated by conventional medicine and that affect the productive and reproductive performance of animals of high economic value. Nevertheless, because of the geographical features of our country and the large size of the livestock, it gets difficult to perform surgical procedures outside the owner's properties, making the correct use of local and/or regional anesthesia like cornual nerve blocking, Peterson and epidurals imperative in common instances, such as dehorning, enucleation and caesarian section.

The constant improving of anesthetic and surgical techniques makes the development of an actualized monography compiling the most used practices necessary. Making a bibliographic review not only constitutes a teaching material base, but it also supports the training of the future Specialists of Veterinary Medicine.

**Key words:** Surgical Procedures; Anesthetic Techniques; Bovine; Extensive System

## **I. Introducción**

Siendo los bovinos una especie productiva, la realización de actos quirúrgicos no es tan frecuentes si lo comparamos con otras especies. Sin embargo, es importante contar con un correcto conocimiento sobre las técnicas anestésicas y procedimientos quirúrgicos, puesto que la resolución favorable de un caso clínico, que muchas veces implica cirugía, es la puerta de entrada para cualquier Médico Veterinario en un sistema productivo.

La cirugía es fundamental para la resolución de ciertas enfermedades que afectan el desempeño reproductivo y productivo en animales de alto valor económico y que no pueden resolverse mediante la medicina convencional.

Es importante destacar que resulta imposible pretender realizar una cantidad significativa de actos quirúrgicos sin la ayuda de una correcta técnica anestésica, la cual debe ser acorde a cada uno de estos procedimientos. Sin embargo, debido al tamaño que poseen los bovinos, a las características geográficas presentes en nuestro país y a las estrictas medidas de bioseguridad, se hace difícil realizar cirugías en pabellones quirúrgicos, fuera de los predios, que cumplan con las condiciones necesarias para tales procedimientos. Es por esto, que un correcto uso y conocimiento de la anestesia local y/o regional a nivel de campo, es de vital importancia para resolver aquellas patologías que sólo son corregibles a través de una cirugía o procedimiento quirúrgico.

Hoy en día, en Chile no existe una revisión bibliográfica actualizada de las cirugías mayormente realizadas. Esto motiva el desarrollo de una monografía que incluya las principales técnicas anestésicas y procedimientos quirúrgicos a nivel de campo en bovinos. La cual puede constituir un excelente material de apoyo “actualizado” para la docencia y formación de futuros Médicos Veterinarios.



## **II. Objetivos**

### **Objetivo General**

Realizar una monografía de los procedimientos quirúrgico-anestésicos utilizados en bovinos a nivel de campo en Chile.

### **Objetivos Específicos**

1. Recopilar la información relacionada a las enfermedades de resolución quirúrgica a nivel de campo en bovinos.
2. Describir las técnicas anestésicas y los procedimientos quirúrgicos utilizados a nivel de campo en bovinos de Chile.
3. Establecer referencias actualizadas, de no más de 20 años de antigüedad, sobre los procedimientos quirúrgicos y técnicas anestésicas a nivel de campo en bovinos.

### **III. MATERIALES Y MÉTODOS**

**1. Materiales:** Se considerará como bibliografía apta para realizar la monografía aquella proveniente de publicaciones científicas o libros, memorias de título o tesis anteriores, con no más de 20 años de antigüedad, cuyo formato podrá ser digital o impreso.

**2. Recopilación de antecedentes:** Se efectuará una recopilación de la información publicada sobre las técnicas anestésicas y procedimientos quirúrgicos realizados a nivel de campo en bovinos, con la finalidad de tener una mayor comprensión de estos.

Se emplearán los siguientes sitios de búsqueda: ScienceDirect, SpringerLink, Veterinary Record, Wiley Online Library, revistas científicas como Veterinary Clinics of North America: Food Animal Practice y textos provenientes de la biblioteca, tanto virtual como física, de la Universidad de Chile.

**3. Organización de antecedentes recopilados:** Se organizará la información recopilada en los siguientes temas: anestesiología local, regional y epidural; cirugías de cabeza, cirugías de aparato digestivo, cirugías de aparato reproductor, cirugías de pezones y cirugías de extremidades. Cada uno de los temas mencionados, exceptuando el de anestesiología local y regional, tendrá como subtema las cirugías más importantes realizadas a nivel de campo con su correspondiente técnica anestésica.

**4. Desarrollo de la Monografía:** Finalmente, se desarrollará la Monografía, con el fin de contribuir al conocimiento de las técnicas anestésicas y procedimientos quirúrgicos utilizados a nivel de campo en bovinos, de acuerdo a las instrucciones dictadas en la Guía para la elaboración de Monografías para el Doctorado en Ciencias Silvoagropecuarias y Veterinarias (SAPV) de la Universidad de Chile - Campus Sur.

#### **IV. Farmacología anestésica en bovinos**

A modo general, existen dos tipos de anestésicos según su forma de actuar: los anestésicos locales que actúan transitoria y selectivamente sobre los nervios y terminaciones nerviosas bloqueando la transmisión del impulso nervioso, sensitivo o motor; y los anestésicos generales que deprimen el SNC, provocando una pérdida progresiva de la consciencia y la función motora voluntaria, a veces asociada a analgesia (Botana *et al.*, 2002).

Si bien la anestesia general puede utilizarse en bovinos, existen ciertos riesgos asociados (Edmondson, 2016) como la regurgitación, hipoventilación, distensión del rumen (entrada de aire) y síndrome compartimental (Kaiser-Klinger, 2010; Holtgrew, 2011; Seddighi y Doherty, 2016). Por otra parte, la anestesia local, regional o epidural es segura, eficaz y de elección en muchas situaciones, ya que usualmente es simple de aplicar, económica y provee una reversible pérdida de sensibilidad en un área relativamente bien definida del cuerpo. Además, los anestésicos locales y regionales, a diferencia de los generales, tienen un menor riesgo de efectos tóxicos, no necesitan gran cantidad de equipos para su utilización y poseen un menor riesgo asociado con la colocación en decúbito del animal (Edmondson, 2016).

Los anestésicos locales bloquean de manera reversible los canales de sodio dependientes de voltaje presentes en la membrana del axón (Botana *et al.*, 2002; Dugdale, 2010; Bore-Weir, 2014), impidiendo así la conducción y generación de los impulsos nerviosos (Botana *et al.*, 2002). Previenen el movimiento de Na<sup>+</sup> desde la superficie extracelular a través de los canales específicos hacia las células, evitando la despolarización de éstas y que alcancen el potencial umbral para la propagación del potencial de acción (Bore-Weir, 2014).

La mayoría de los anestésicos locales consisten en un extremo lipófilo aromático y un extremo hidrófilo (amina), unidos por una cadena intermedia. En donde su solubilidad lipídica determina su potencia ya que las membranas axonales son predominantemente lipídicas y la unión a proteínas determina la duración de acción puesto que el sitio de unión es una proteína (Dugdale, 2010; Bore-Weir, 2014).

## **Drogas utilizadas**

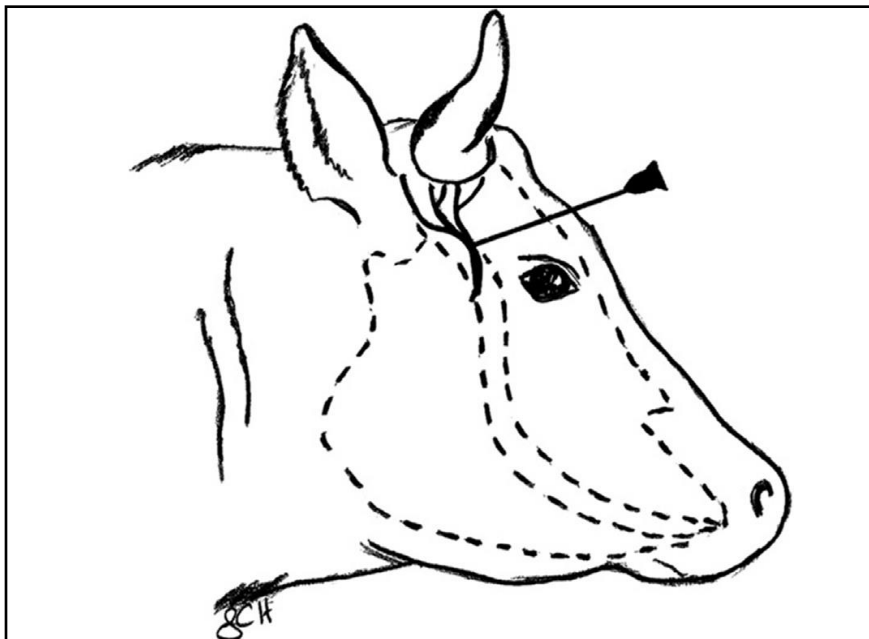
- a) **Lidocaína:** anestésico local con un pKa de 7,9 y un rápido inicio de acción. Posee una duración de 1-2 horas, la cual puede verse reducida debido a las profundas propiedades vasodilatadoras de la lidocaína, a menos que se formule con epinefrina. Esta última al ser un vasoconstrictor, reduce el flujo sanguíneo local, prolongando así la duración de la acción del anestésico local (Dugdale, 2010; Bore-Weir, 2014).
  
- b) **Mepivacaína:** anestésico local con un pKa de 7,6 y un rápido inicio de acción. Posee una duración de 2-3 horas. Es comúnmente utilizada para la analgesia terapéutica local en los bloqueos nerviosos específicos de los miembros distales, puesto que produce menos hinchazón y edema en los tejidos que aquellos realizados con lidocaína (Bore-Weir, 2014).
  
- c) **Bupivacaína:** anestésico local con un alto pKa de 8,1, lo cual provoca un lento inicio de acción de alrededor de 40 minutos. Posee una duración de 6-8 horas y posee una alta potencia. Cuenta con un estrecho margen de seguridad (1,5 mg/kg), por lo que se considera como el anestésico local más tóxico (Bore-Weir, 2014).

### III. Anestesia local, regional y epidural en bovinos

#### 1. Bloqueo del nervio cornual

El cuerno y la piel que esta alrededor de su base se inervan por la rama cornual del nervio lagrimal o zigomático temporal, el cual proviene de la división oftálmica del nervio trigémino. Dorsalmente se sitúa el nervio cornual, el que va a través de los tejidos periorbitarios pasando a lo largo de la cresta frontal para llegar a la base de los cuernos (Dugdale, 2010; Edmondson, 2016).

El nervio cornual, se desensibiliza utilizando una aguja de calibre 16 a 20 justo a la mitad entre la base del cuerno y el canto lateral del ojo, dirigiéndola a través del músculo frontal y bajo la cara lateral de la porción temporal del hueso frontal (Fig. 1). Tres a diez ml de anestésico local se depositan subcutáneamente por lado, produciendo la analgesia completa de la región por lo general en dos a diez minutos (Baird, 2013c; Ames, 2014; Newcomer y Walz, 2014; Edmondson, 2016; Gopinathan y Singh, 2016; Van Nydam y Nydam, 2016).



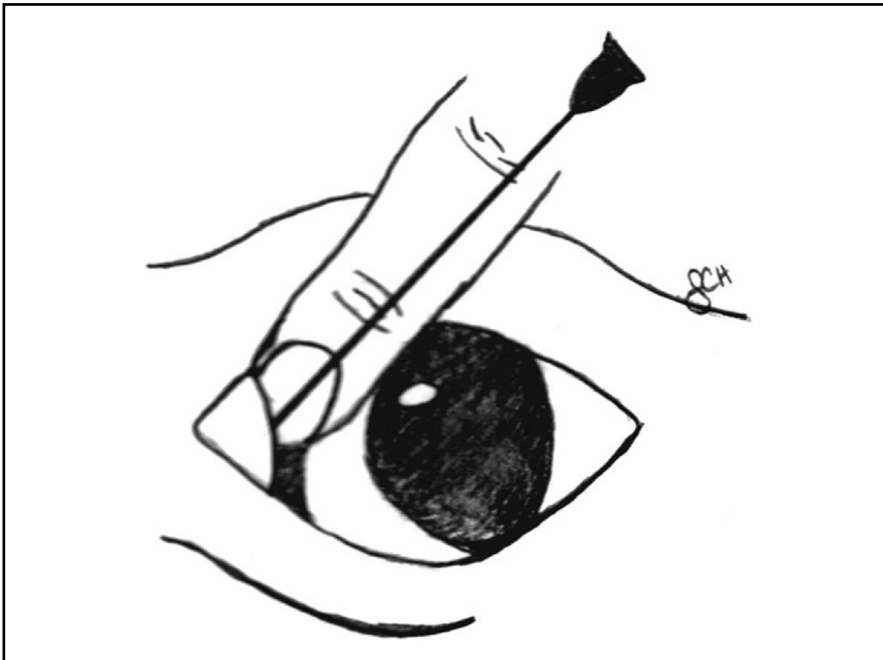
**Fig. 1** Sitio de colocación de la aguja para la desensibilización de la rama cornual del nervio zigomático temporal en bovinos (Edmondson, 2016).

Es posible encontrar el nervio de manera superficial en animales jóvenes, sin embargo, a medida que éste madura puede encontrarse a mayor profundidad (Newcomer y Walz, 2014). Además, aquellos animales más viejos, poseen sensibilidad extra en el aspecto caudal de la base del cuerno, dada por las ramas cutáneas del segundo nervio cervical por lo que requieren un reforzamiento mediante una infiltración SC hemicircumferencial en esa zona (Miesner, 2008; Dugdale, 2010; Newcomer y Walz, 2014).

## **2. Bloqueo retrobulbar**

Mediante la realización de este bloqueo, se logra la desensibilización de los pares craneales II, III, IV, VI y las ramas oftálmica y maxilar del V, logrando así la pérdida de sensibilidad en el globo entero, los músculos extraoculares y las conjuntivas (Dugdale, 2010). Este bloqueo se utiliza en las cirugías de córnea, en la enucleación del globo ocular y en casos de carcinoma ocular de células escamosas (Schulz, 2008; Baird, 2013c; Ames, 2014; Edmondson, 2016). Cuando se realiza de forma correcta, produce pérdida de sensación corneal, lagrimeo reducido, midriasis, exoftalmos y proptosis (Dugdale, 2010; Gelatt y Whitley, 2011; Baird, 2013c; Edmondson, 2016).

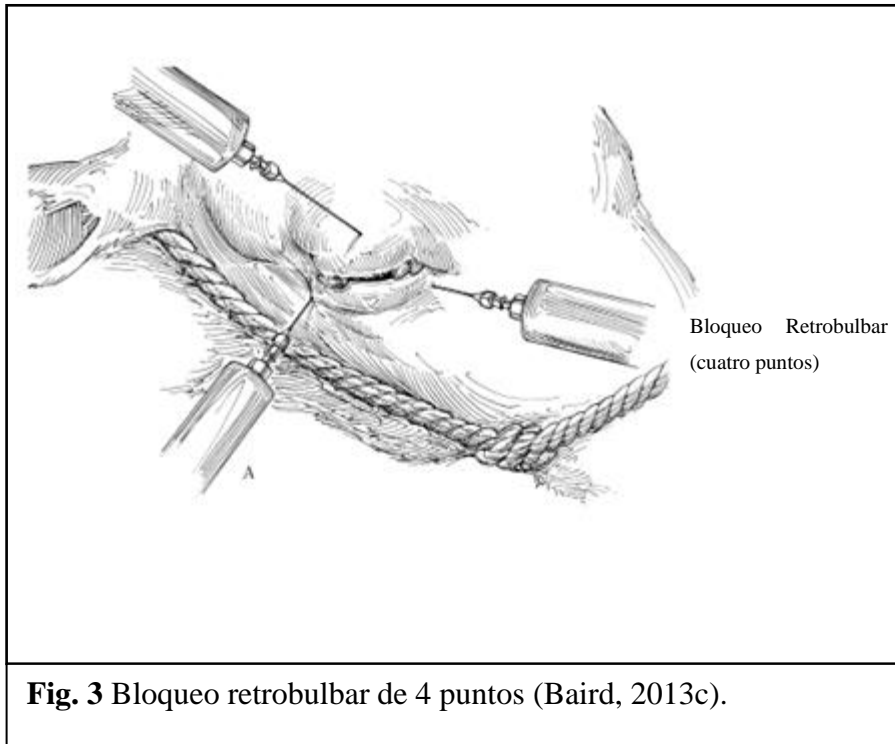
El bloqueo retrobulbar se logra mediante la utilización de una técnica simple (de un punto) o una de 4 puntos (Schulz, 2008; Dugdale, 2010; Irby, 2016). En el bloqueo retrobulbar simple, se utiliza una aguja de calibre 18 de 8,75 a 15 cm de largo ligeramente curvada (Schulz, 2008; Dugdale, 2010; Irby, 2016; Edmondson, 2016) lo cual facilita el paso alrededor del globo ocular una vez que la aguja ha sido introducida a través del párpado (superior o inferior) o el canto (medial o lateral) del borde orbitario (Edmondson, 2016) (Fig. 2). Se inyectan entre 10 a 20 ml de anestésico local (Schulz, 2008; Dugdale, 2010; Irby, 2016; Edmondson, 2016), en pequeñas cantidades a medida que se va avanzando lentamente hacia la parte posterior del ojo (Dugdale, 2010; Edmondson, 2016).



**Fig. 2** Sitio de colocación de la aguja retrobulbar a través del canto medial del ojo en bovinos (Edmondson, 2016).

Por otra parte, en la técnica de 4 puntos se utiliza una aguja de calibre 18 a 22 de 8,75 a 10 cm de largo, ligeramente curvada (Schulz, 2008; Gelatt y Whitley, 2011; Baird, 2013c; Irby, 2016), la cual se introduce en los aspectos medial, lateral, dorsal y ventral a la órbita (Schulz, 2008; Dugdale, 2010; Baird, 2013c; Irby, 2016), dirigiéndola por detrás del globo, usando la órbita ósea como guía (Schulz, 2008) (Fig. 3). Una vez alcanzada esta localización, se inyectan entre 5 a 10 ml de anestésico local en cada uno de los 4 puntos (Schulz, 2008; Baird, 2013; Irby, 2016).

La ventaja del bloqueo retrobulbar en comparación con el bloqueo de Peterson, es que en general se considera una técnica más fácil de realizar (Baird, 2013; Edmondson, 2016). Pero, posee más efectos adversos, alguno de los cuales son la penetración del globo ocular, daño al nervio óptico, hemorragia orbital, entre otros (Edmondson, 2016).



**Fig. 3** Bloqueo retrobulbar de 4 puntos (Baird, 2013c).

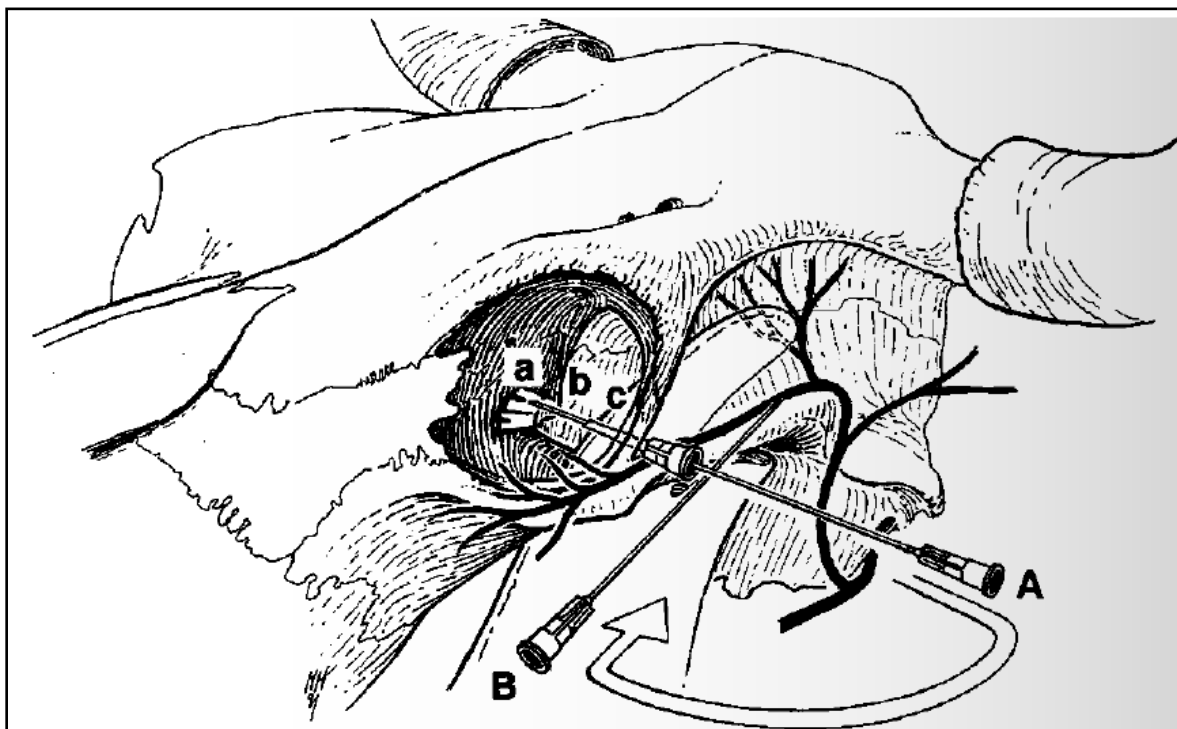
### 3. Bloqueo de Peterson

A pesar de que el bloqueo de Peterson es técnicamente más difícil ya que requiere de una mayor habilidad que el bloqueo retrobulbar, es más eficaz y menos arriesgado, por ende, más seguro. Este bloqueo desensibiliza los pares craneales III, IV, V y VI, responsables de la función motora y sensorial del ojo, proporcionando así anestesia e inmovilización del globo ocular (Dugdale, 2010; Edmondson, 2016).

Una vez localizada la muesca creada por el arco zigomático, el proceso coronoide de la mandíbula y el proceso supraorbitario, se realiza un pequeño bloqueo cutáneo inyectando 5 ml aproximadamente de anestésico local de manera subcutánea utilizando una aguja de calibre 22 de 2,5 cm (Schulz, 2008; Dugdale, 2010; Edmondson, 2016). Posteriormente, una aguja de calibre 14 de 2,5 o 3,8 cm se coloca a modo de cánula a través de la piel en la zona anestesiada caudal a la unión del arco zigomático y el proceso supraorbitario (Schulz, 2008; Edmondson, 2016). En la cánula se inserta una aguja de calibre 18-20 de 8 a 12 cm, recta o ligeramente curvada, dirigida horizontal y ligeramente caudal hasta entrar en contacto con el proceso coronoide de la mandíbula (Schulz, 2008; Gelatt, 2011; Edmondson, 2016; Irby,



2016) (Fig. 4). Luego, suavemente, la aguja se aleja del aspecto rostral del proceso coronoide y se hace avanzar en dirección ventromedial a lo largo del aspecto caudal del ojo hasta localizar la placa ósea que se encuentra muy cerca del orificio orbital (Schulz, 2008; Gelatt 2011; Edmondson, 2016). Es importante evitar la penetración de la nasofaringe y los cornetes nasales (Edmondson, 2016) y, se aconseja retirar la aguja unos milímetros para así reducir el riesgo de inyección intrameningea (Schulz, 2008). Finalmente, se inyectan 10 a 20 ml de anestésico local (Schulz, 2008; Dugdale, 2010; Gelatt, 2011; Edmondson, 2016; Irby, 2016).



**Fig. 4** (A) Bloqueo de Peterson (B) Bloqueo auriculo-palpebral (Dugdale, 2010).

El bloqueo exitoso produce midriasis, pérdida de movilidad del globo ocular, falta de movilidad del párpado y pérdida de la sensibilidad corneal (Schulz, 2008; Gelatt, 2011; Edmondson, 2016).

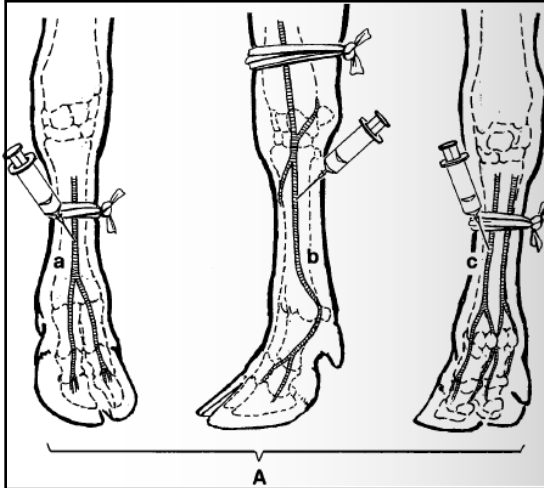
#### **4. Anestesia intravenosa regional de los miembros (IVRA)**

Es el método de elección para la mayoría de las cirugías de los miembros (Greenough, 2007; Edmondson, 2016), por ser una técnica simple, por lo que es comúnmente utilizada (Clarke *et al.*, 2014). Por lo general es más fácil de realizar si el animal se encuentra en

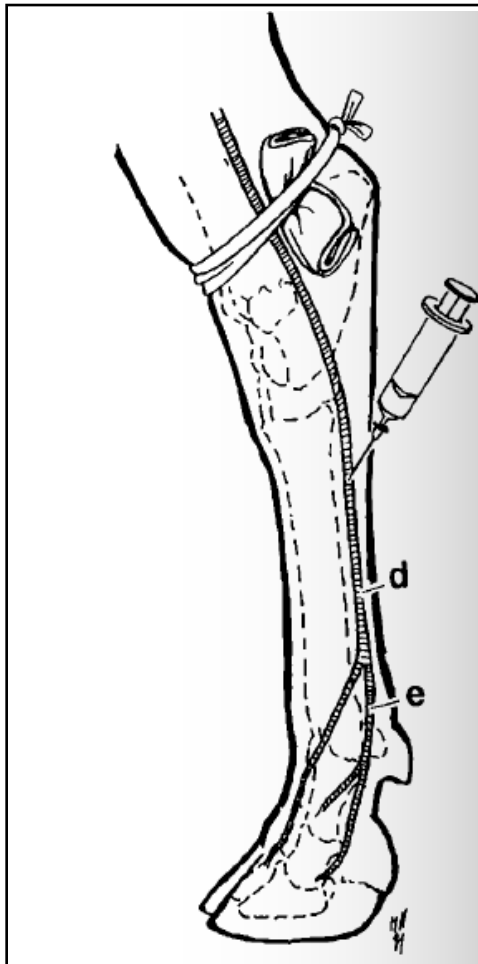
decúbito lateral y la extremidad debe estar siempre restringida (Greenough, 2007; Dugdale, 2010; Clarke *et al.*, 2014).

En primer lugar, es necesario identificar una vena superficial, siendo la vena metacarpiana dorsal, metacarpiana palmar o vena radial en las extremidades torácicas y la vena safena lateral o vena digital plantar lateral en los miembros pélvicos (Edmondson, 2016). Luego, se aplica un torniquete proximal al área que se requiere bloquear, justo encima o por debajo del carpo o tarso (Dugdale, 2010). Si se coloca por encima del tarso, es necesario poner rollos de vendaje a cada lado de la extremidad por debajo del torniquete en la depresión entre la tibia y el tendón gastrocnemio, para reducir el daño a los tendones y asegurar la oclusión de todos los vasos sanguíneos (Dugdale, 2010; Clarke *et al.*, 2014). A continuación, se debe recortar el pelo y preparar el sitio de inyección (distal al torniquete) asépticamente para así inyectar de 20 a 30 ml de anestésico local sin epinefrina (para evitar isquemia) en una vaca adulta (Dugdale, 2010; Clarke *et al.*, 2014; Edmondson, 2016), usando una aguja de calibre 18 a 20 de 3,3 cm o un catéter de mariposa calibre 21 con su punta dirigida hacia el pie (Clarke *et al.*, 2014; Edmondson, 2016) (Fig. 5 y 6). La analgesia se desarrollará en 10-20 minutos y perdurará hasta que el torniquete sea removido (Greenough, 2007; Clarke *et al.*, 2014). La duración de la analgesia regional se encuentra limitada únicamente por el tiempo que se mantenga el torniquete, el cual no es recomendable mantener por más de una hora, una hora y media (Greenough, 2007; Clarke *et al.*, 2014; Edmondson, 2016).

Una vez finalizado el procedimiento quirúrgico, el torniquete debe ser liberado lentamente, luego se vuelve a apretar y minutos más tarde se libera nuevamente con el fin de que el anestésico local se libere gradualmente (Greenough, 2007).



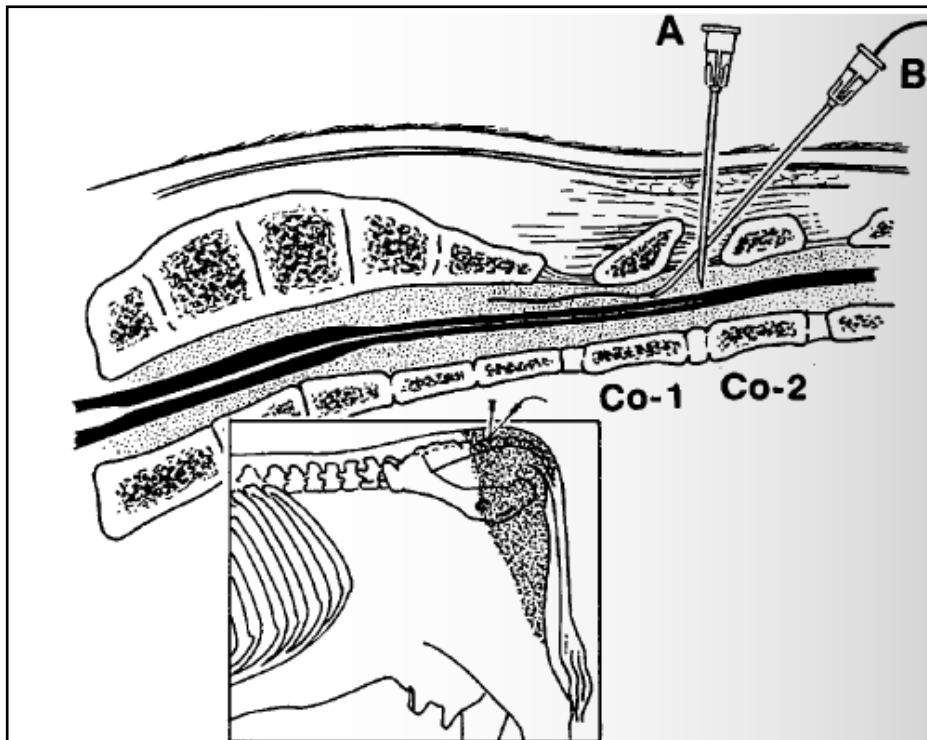
**Fig. 5** Anestesia intravenosa regional miembro anterior: Venas superficiales (a) Vena metacarpiana dorsal común (b) Vena digita palmar lateral (c) Vena metacarpiana palmar lateral (Dugdale, 2010).



**Fig. 6** Anestesia intravenosa regional miembro posterior: Venas superficiales (d) Vena safena lateral (e) Vena digital plantar lateral (Dugdale, 2010).

## 5. Bloqueo epidural

Es un método fácil y barato que es frecuentemente utilizado en el ganado bovino (Edmondson, 2016), utilizado para proporcionar analgesia en el ganado para laparotomías (Mama, 2013). La epidural caudal baja, se efectúa en el primer espacio coccígeo entre Co1 y Co2, desensibilizando lo nervios sacros S3, S4 y S5 (Fig. 7). Mientras que una epidural caudal alta se realiza en el espacio sacrococcígeo entre S5 y Co1, desensibilizando los nervios S2, S3, S4 y S5 (Dugdale, 2010; Edmondson, 2016). Las extremidades posteriores no se ven afectadas, pero proporciona analgesia a la cola, en la región medio-sacra de la grupa, la cara posterior de los muslos, el perineo, las vísceras pélvicas y los genitales (Greene, 2003; Clarke *et al.*, 2014). Sin embargo, a medida que se aumenta la dosis del anestésico, los nervios craneales a S2 también pueden verse afectados (Edmondson, 2016), lo cual puede llegar a paralizar las extremidades posteriores, quedando el animal recostado y proporcionando analgesia a nivel de ombligo (Greene, 2003).



**Fig. 7** Inyección epidural en el espacio intercocccígeo Co1-Co2 (A) Colocación de aguja, (B) Colocación de aguja para inserción de un catéter epidural (Dugdale, 2010).

Los espacios S5-Co1 o Co1-Co2 se encuentran agarrando la cola y moviéndola de arriba hacia abajo para localizar la fosa entre la última vértebra sacra y la primera coccígea o entre la primera y segunda coccígea y si es posible se debe recortar el pelo y preparar la piel de forma aséptica (Dugdale, 2010; Mama, 2013; Edmondson, 2016). Se puede desensibilizar la piel con una pequeña dosis de lidocaína al 2% utilizando una aguja de calibre 25 y 2,5 cm para facilitar la colocación de la aguja epidural (Mama, 2013), evitando movimientos por parte del animal y asegurando que se coloque en la posición y dirección correcta (Clarke *et al.*, 2014).

La aguja de calibre 18 o 19 de 3 a 5 cm se introduce a través del centro del espacio y se dirige perpendicularmente a la piel, en la línea media en un ángulo de 45° (Mama, 2013; Clarke *et al.*, 2014; Edmondson, 2016). Cuando la aguja haya penetrado la piel, se puede colocar una gota de anestésico local en el centro de la aguja. Lentamente se va introduciendo más la aguja hasta que la gota sea atraída al espacio epidural debido a la presión negativa (Edmondson, 2016). En caso de no utilizar la técnica de la gota, al insertar la aguja, si la punta llega a chocar con el piso del conducto espinal puede tocar un nervio caudal, haciendo que el animal se mueva repentinamente, por lo que el veterinario debe estar preparado en caso de que esto suceda. Una vez fija la aguja, se debe unir a una jeringa vacía y aspirar para así comprobar que no se encuentre en un vaso sanguíneo (Clarke *et al.*, 2014). Si la aguja se encuentra correctamente posicionada, al inyectar el anestésico local éste no debiese ofrecer resistencia (Clarke *et al.*, 2014; Edmondson, 2016). La dosis a utilizar de anestésico local es de 0,5 ml por 45 kg de peso corporal (Edmondson, 2016) y se deben esperar al menos 25 minutos para que el bloqueo surta efecto (Greene, 2003).

## **6. Bloqueo en línea**

Bloqueo fácil de aplicar ya que no requiere de mucho conocimiento anatómico (Dugdale, 2010), por lo que se utiliza frecuentemente. Sin embargo, posee una serie de desventajas, tales como: falta de relajación muscular, posible formación de hematomas y “bolsas” de anestésico local las cuales dificultan la cirugía pudiendo distorsionar la anatomía, que el anestésico viaje a través de los planos fasciales y se infiltre en el sitio quirúrgico lo cual

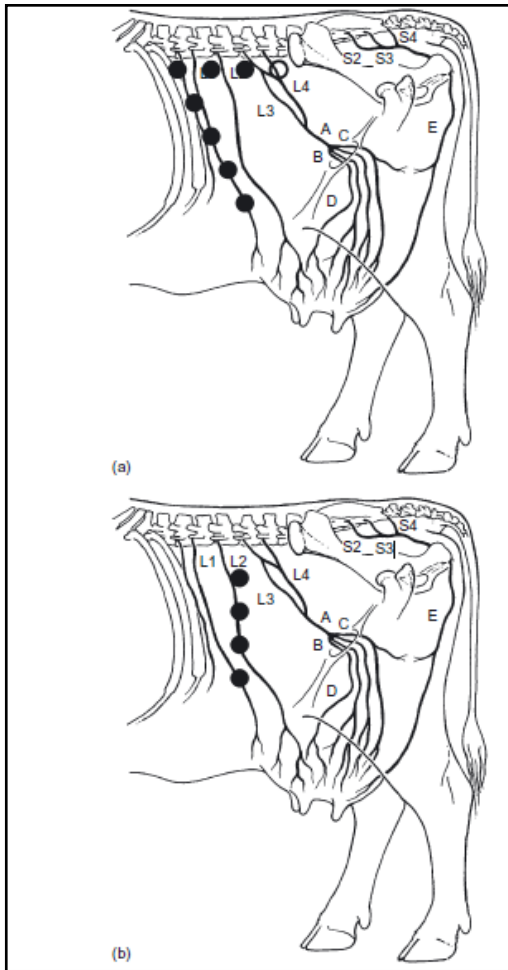
retrasa la cicatrización y, posible toxicidad sistémica si se utilizan grandes cantidades de anestésico (Dugdale, 2010; Scott *et al.*, 2011).

Utilizando una aguja de calibre 18 y 3,8 cm se realizan múltiples inyecciones de 10 a 25 ml por vía subcutánea con la aguja dirigida dorsalmente, en las capas musculares y peritoneo, dos a tres cm craneal al sitio de la incisión y de cuatro a cinco cm por debajo de la parte superior de ésta (Scott *et al.*, 2011; Edmondson, 2016). El siguiente punto será 9 cm por debajo del primero y así sucesivamente, por lo que una incisión de 25 a 30 cm necesitará hasta 4 inyecciones de anestésico local (Scott *et al.*, 2011) (Fig. 8b). En animales con sobrepeso o muy musculosos, se recomienda utilizar una aguja de calibre 18 de 7,5 cm (Edmondson, 2016).

La cantidad de anestésico necesaria va a depender del tamaño del área a desensibilizar. Sin embargo, es necesario considerar que un animal adulto que pese 450 kg puede tolerar con seguridad 250 ml de Lidocaína al 2% (Edmondson, 2016).

## **7. Bloqueo en L invertida**

Es un bloqueo simple, ya que no requiere de un profundo conocimiento anatómico ni de la inervación nerviosa (Ames, 2014). Básicamente son dos bloqueos en línea; el primero 6 a 8 cm ventral y paralelo a los procesos transversales de las vértebras lumbares hasta la L4 (o más si es necesario) y, el segundo inmediatamente caudal a la última costilla (Dugdale, 2010; Scott *et al.*, 2011; Mama, 2013; Edmondson, 2016) (Fig. 8a).



**Fig. 8** (a) Sitios de inyección para realizar el Bloqueo en “L invertida”  
 (b) Bloqueo en línea del flanco (Dugdale, 2010).

Utilizando una aguja calibre 18 a 20 de 3,5 a 3,8 cm se inyectan hasta 100 ml de anestésico local (Dugdale, 2010; Mama, 2013; Edmondson, 2016) en múltiples sitios a intervalos de un cm aproximadamente, tanto por vía subcutánea como debajo del peritoneo para lograr un bloqueo total (Clarke *et al.*, 2014), dejando de 10 a 15 minutos para que el anestésico surta efecto (Mama, 2013).

Las ventajas del bloqueo en L invertida, además de ser fácil de realizar, son que no interfiere con la deambulación del paciente y al depositar el anestésico lejos de la incisión minimiza el posible edema incisional y hematomas (Edmondson, 2016). Sin embargo, cuenta con algunas desventajas tales como una analgesia incompleta, más dolor por las múltiples inyecciones, interferencia con la circulación normal si se usa anestésico en exceso, posible toxicidad si se utiliza una dosis mayor de anestésico, relajación muscular de las capas más

profundas de la pared abdominal, sobre todo en animales obesos y aumento en el costo ya que se utiliza una mayor dosis de anestésico local (Ames, 2014; Edmondson 2016).

### **8. Bloqueo en V invertida en el pezón**

Este bloqueo generalmente se utiliza cuando existe una lesión específica del pezón, como por ejemplo una laceración (Ames, 2014; Edmondson, 2016). Utilizando una aguja de calibre pequeño 22 a 25 y 1,5 cm (Couture y Mulon, 2005; Ames, 2014; Edmondson, 2016), se inyectan 5 ml aproximadamente de anestésico local en la piel y musculatura en un patrón en V invertido dorsal a la lesión (Ames, 2014; Edmondson, 2016) (Fig. 9B). Es importante que el tejido a infundir sea tejido normal, no inflamatorio. Y, finalmente, se deben esperar al menos 5 minutos para realizar el procedimiento quirúrgico (Ames, 2014).

### **9. Bloqueo en anillo en la base del pezón**

Comúnmente utilizado en cirugías de pezones a nivel de campo (Ames, 2014; Edmondson, 2016), ya que no interfiere con la curación del pezón, es fácil de realizar y se considera satisfactorio para la reparación de laceraciones (Couture y Mulon, 2005). Es importante utilizar anestésico local sin epinefrina para así no comprometer el suministro de sangre de los pezones (Dugdale, 2010).

Al igual que en el bloqueo en V invertida, se utiliza una aguja de calibre 22 a 25 de 1,5 cm (Couture y Mulon, 2005; Ames, 2014; Edmondson, 2016) para inyectar 5 ml aproximadamente de anestésico local tanto en la piel como en la musculatura alrededor de toda la base del pezón en forma circular (Ames, 2014; Edmondson, 2016) (Fig. 9A), esperando 5 minutos para empezar el procedimiento quirúrgico (Ames, 2014).

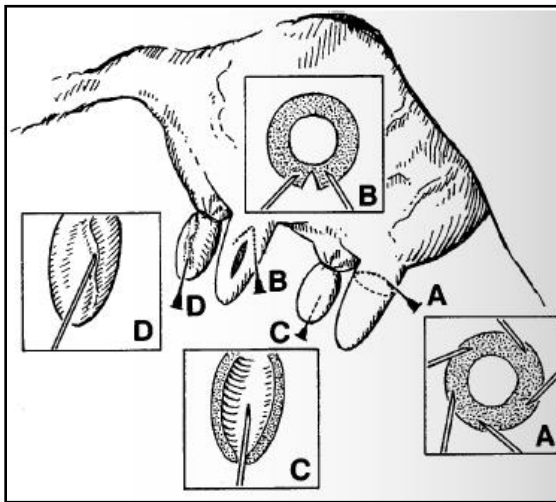
### **10. Infusión de la cisterna del pezón**

Este bloqueo se utiliza en procedimientos quirúrgicos que involucren la membrana mucosa del pezón. Esta técnica no desensibilizará ni la piel, ni la musculatura (Ames, 2014; Edmondson, 2016).



Primero, se coloca una banda de goma (torniquete) en la base del pezón, aplicando la tensión adecuada para evitar fugas entre la ubre y la cisterna del pezón y localizar el anestésico en el canal del pezón (Ames, 2014; Dugdale, 2010; Edmondson, 2016).

Una vez puesto el torniquete, se debe retirar la leche de la cisterna y limpiar minuciosamente el orificio del pezón con alcohol. Luego, se introduce una cánula en el pezón estéril y se infunden 10 ml aproximadamente de anestésico local o hasta llenar la cisterna del pezón (Ames, 2014; Edmondson, 2016), desensibilizando así el revestimiento de la mucosa (Dugdale, 2010) (Fig. 9C). Posteriormente se retira la cánula, se esperan 5 minutos a que actúe y se ordeña el anestésico restante. Y, al finalizar la cirugía, se retira el torniquete (Ames, 2014; Edmondson, 2016).



**Fig. 9** Técnicas anestésicas locales de pezón (A) Bloqueo en anillo (B) Bloqueo en V invertida (C) Infusión de la cisterna (Dugdale, 2010).

## **IV. Procedimientos quirúrgicos por sistema**

### **1. Cirugías de cabeza**

#### **a) Descorne**

El Descorne es uno de los procedimientos quirúrgicos más comúnmente realizado en el ganado bovino (Newcomer y Walz, 2014; Gopinathan y Singh, 2016). Mejora la seguridad tanto de los animales como del trabajador, facilita el manejo de los animales, hace que la alimentación sea más eficiente, reduce los hematomas musculares y mejora la calidad de la canal (Miesner, 2008; Newcomer y Walz, 2014; Miesner y Anderson, 2015).

En terneros, se realiza un bloqueo del nervio cornual, el cual provee analgesia tanto del tejido circundante como del brote del cuerno. Sin embargo, en animales más viejos, requieren una infiltración hemicircunferencial SC adicional debido a que las ramas cutáneas del segundo nervio espinal cervical proporcionan sensación al aspecto caudal de la base del cuerno (Miesner, 2008; Ames, 2014; Newcomer y Walz, 2014).

Una restricción adecuada del animal es crucial para que el descorne sea rápido y eficiente. Idealmente, debe utilizarse una estaca de madera, un estribo y un cabestro para asegurar la cabeza cómodamente con el suficiente espacio para realizar el procedimiento en cualquier dirección (Gopinathan y Singh, 2016; Van Nydam y Nydam, 2016).

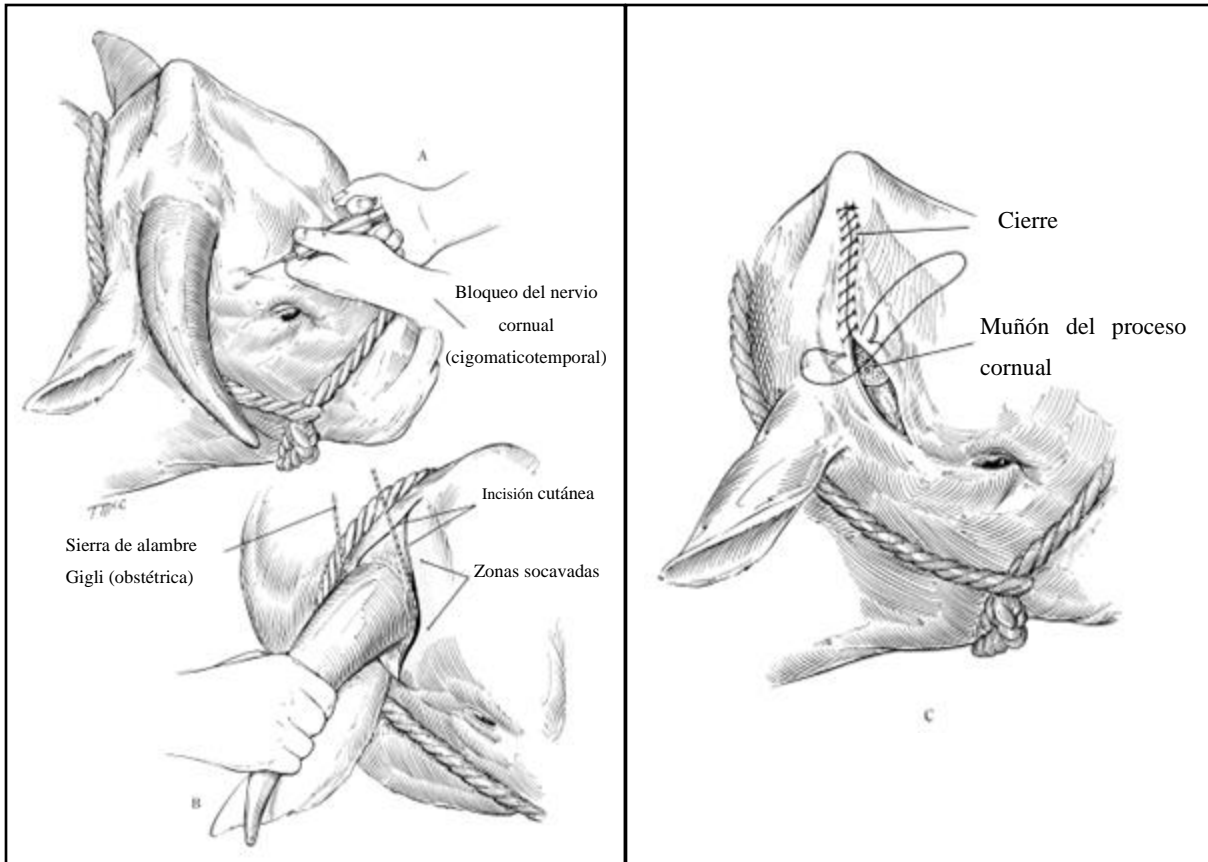
Se debe recortar el vello en una amplia área alrededor de la base del cuerno (Ames, 2014; Gopinathan y Singh, 2016; Van Nydam y Nydam, 2016) y las orejas deben sujetarse lejos del campo quirúrgico (Miesner, 2008). Se debe crear un campo quirúrgico ancho, mediante la colocación de paños fenestrados fijándolos con pinzas de campo alrededor de cada cuerno, a través de la frente, y detrás del polo (Miesner, 2008; Ames, 2014). Se debe efectuar una preparación quirúrgica estándar con povidona yodada o clorhexidina y alcohol isopropílico (Miesner, 2008; Gopinathan y Singh, 2016).

Luego de la preparación quirúrgica, se realiza una incisión elíptica dejando no más de un cm de margen alrededor de la base del cuerno extendiéndose 5-7 cm por el extremo dorsal y de 2 a 7 cm por ventral a la base del cuerno (Baird, 2013c; Gopinathan y Singh, 2016; Van Nydam y Nydam, 2016) (Fig. 10). Es importante intentar efectuar una incisión limpia,

manteniendo la hoja de bisturí en un ángulo perpendicular a la piel (Miesner, 2008), dejando una cantidad de tejido adecuado para efectuar la sutura (Ames, 2014). La piel se secciona del tejido subyacente en la incisión ventral (Gopinathan y Singh, 2016; Van Nydam y Nydam, 2016), teniendo cuidado de no seccionar los músculos auriculares (Ames, 2014; Gopinathan y Singh, 2016). Luego, se ubica un alambre obstétrico contra el hueso frontal en la incisión ventral dirigiéndolo hacia el cuerno, cortándolo lo más cerca posible de la base (Fig. 10B). Esto último es de gran importancia para así serrar el epitelio germinal y prevenir el rebrote del cuerno (Ames, 2014; Gopinathan y Singh, 2016; Van Nydam y Nydam, 2016).

Una vez que el cuerno ha sido eliminado, la hemostasis debe realizarse aislando la arteria cornual en la base del cuerno, ya sea torciendo, ligando o extrayendo el vaso (Miesner, 2008; Miesner y Anderson, 2015). A continuación, el área debe ser examinada para detectar posibles fragmentos de hueso sueltos, lavándola con solución salina fisiológica una vez lograda una hemostasis adecuada (Miesner, 2008; Ames, 2014; Gopinathan y Singh, 2016; Van Nydam y Nydam, 2016). En el caso de que se haya abierto el seno frontal durante la cirugía, lo cual suele ocurrir, es necesario evitar que los desechos entren a la cavidad sinusal (Miesner, 2008).

Se debe socavar la piel si es necesario para aponer los bordes de la herida suturándola en un patrón de punto simple separado o en U simple con suturas no absorbibles n° 2 o 3 (Fig.10C). Las suturas se retiran luego de 2-3 semanas (Miesner, 2008; Baird, 2013c; Gopinathan y Singh, 2016; Van Nydam y Nydam, 2016).



**Fig. 10** A-C Descorne en bovinos (Baird, 2013c).

### **b) Extirpación de carcinoma ocular de células escamosas**

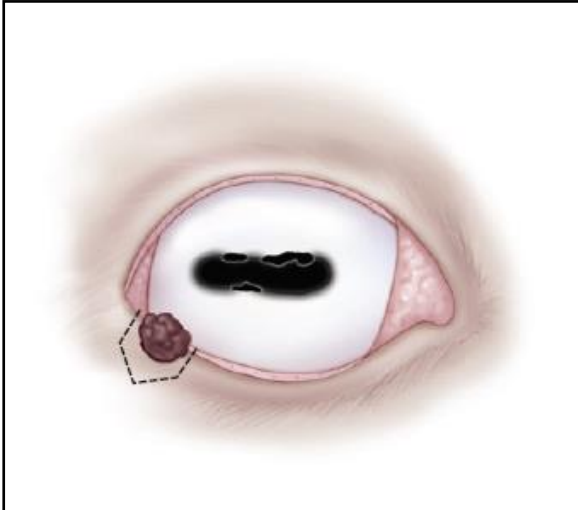
Es la indicación más común de cirugía en tejido periocular en el ganado bovino (Newcomer y Walz, 2014). Es una neoplasia primaria de origen epitelial que puede afectar a los diferentes tejidos oculares y perioculares, en especial a la superficie epitelial de la conjuntiva, la córnea, la piel del párpado, la membrana nictitante y la unión corneoescleral. Desarrollándose más comúnmente en la conjuntiva lateral y la unión corneolimbica (Tsujiya y Plummer, 2010).

A pesar de que se ha reportado en una gran variedad de razas, esta neoplasia invasiva y crónicamente progresiva afecta predominantemente a Holstein, Hereford y cruza de Hereford. Por otra parte, el peak de incidencia en el ganado bovino se da entre los 7 y los 8 años de edad, a pesar de que se han notificado, rara vez, casos en animales menores de 3 años (Tsujiya y Plummer, 2010).

El tratamiento más aceptado para aquellos tumores que se encuentran en la superficie ocular, ya sea en la conjuntiva bulbar, el tejido corneal y corneolimbial; es la escisión. En donde la disección del tejido dentro de un margen de 2 a 3 mm alrededor de la lesión suele bastar (Tsujiya y Plummer, 2010). Para aquellas neoplasias que se encuentran en el párpado, los procedimientos quirúrgicos incluyen la escisión y/o la enucleación del globo ocular dependiendo de la extensión de la lesión (Ames, 2014).

Para la realización de esta cirugía, se pueden desensibilizar el área tanto con el bloqueo de Peterson, como con el bloqueo retrobulbar de uno o cuatro puntos (Tsujiya y Plummer, 2010; Pearce y Moore, 2013). Los tumores pequeños (<1,5 cm de diámetro), se remueven por escisión aguda, siempre y cuando quede suficiente margen funcional del párpado (Irby, 2016). Es importante destacar esto último ya que a pesar de la necesidad de una eliminación completa de la masa neoplásica es de vital importancia eliminar la menor cantidad posible de tejido. Es por esto, que las técnicas más antiguas de escisión “en cuña”, no son recomendables y se han reemplazado por las llamadas escisiones “de carpa o tienda de campaña” (pentágono), maximizando así la cantidad de párpado preservado (Shaw-Edwards, 2010; Irby, 2016).

Una vez preparada y limpia la zona quirúrgica, se debe realizar una inspección cuidadosa para determinar la extensión de la lesión. Luego se colocan pinzas alrededor de la lesión apretando suavemente, lo cual ayuda a la hemostasis. Utilizando un bisturí se realizan dos incisiones a cada lado de la masa perpendiculares al margen del párpado, conservando la mayor cantidad de tejido posible. Inmediatamente después, se deben hacer dos incisiones en forma de “V” caudales a la masa, uniendo los bordes de las incisiones anteriores quedando así una forma de “tienda de campaña”, retirando así la masa y parte del párpado (Fig. 11). Finalmente, el cierre de la herida debe hacerse en dos o tres capas utilizando suturas absorbibles de 3-0 a 5-0, en donde la capa más profunda debe contener al músculo orbicular del párpado y la placa fibrosa; la capa intermedia los tejidos subcutáneos y la capa final la piel (Shaw-Edwards, 2010; Irby, 2016). Se recomienda un patrón no continuo y, si la conjuntiva está involucrada, se debe cuidar de que el nudo de la sutura no quede en contacto con la córnea (Ames, 2014), ya que una ulceración corneal puede ocurrir (Irby, 2016).

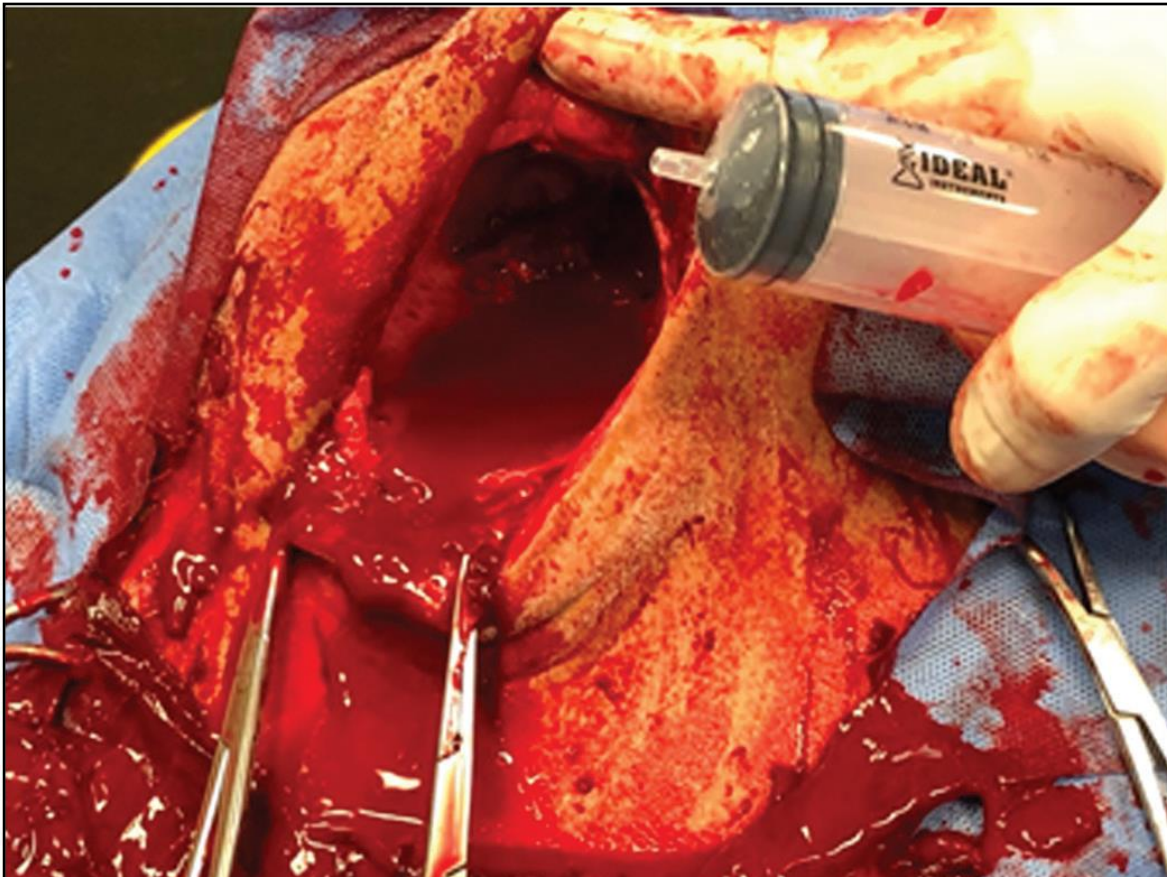


**Fig. 11** Esquema que muestra las incisiones para extirpar un tumor de párpado (Irby, 2016).

En el caso de que la lesión sea de gran tamaño, es decir  $\geq 50$  mm de diámetro, se deben utilizar técnicas quirúrgicas más radicales como lo es la enucleación del globo ocular. Esto se hace debido a que la simple extirpación no es suficiente, puesto que la herida resulta en deterioro funcional y amenaza de la protección e integridad del ojo (Tsujita y Plummer, 2010).

### c) **Enucleación del globo ocular**

La exenteración, es la forma más común de extracción del globo ocular en el ganado. A menudo se denomina enucleación, que es la extirpación del globo (Jones, 2019), sin embargo, remueve todo lo que se encuentra dentro de la órbita: globo ocular, tejido adiposo, músculos y glándula lagrimal (Fig.12) (Baird, 2013c). Está indicado en afecciones neoplásicas extensas del tercer párpado, la córnea, párpado superior e inferior, en infecciones primarias o secundarias graves como por ejemplo la queratoconjuntivitis infecciosa y en traumatismo graves o pérdida del contenido del globo ocular (Weaver *et al.*, 2005; Baird, 2013c; Ames, 2014).



**Fig. 12** Exenteración con evacuación completa de la órbita (Jones, 2019).

Una sujeción adecuada es esencial para el manejo quirúrgico del ojo, en donde la cabeza del animal debe estar firmemente inmovilizada mediante un cabestro o algún sistema de sujeción (Schulz, 2008; Gelatt y Whitley, 2011). Una vez sujeta, la cabeza se gira hacia el lado opuesto del ojo que se va a retirar para así permitir al cirujano un posicionamiento y exposición adecuados (Gelatt y Whitley, 2011; Baird, 2013c). Usualmente se utiliza un bloqueo retrobulbar de cuatro puntos, aunque algunos cirujanos prefieren el bloqueo ocular de Peterson (Gelatt y Whitley, 2011).

Debido a que las infecciones del sitio quirúrgico son la complicación más común en la cirugía a nivel de campo, se debe reducir el riesgo de contaminación recortando el pelo, desinfectando la piel con clorhexidina (Schulz, 2008; Baird, 2013c) y, en el caso de que existan grandes cantidades de tejido neoplásico o necrótico, debe ser recortado con tijeras antes de limpiar el área quirúrgica (Gelatt y Whitley, 2011). Luego de la preparación quirúrgica apropiada y un lavado profundo del conducto nasolagrimal (Irby, 2016), se cubre

la cabeza del animal con un paño de campo estéril fenestrado, repelente de humedad (Gelatt y Whitley, 2011; Ames, 2014).

En bovinos adultos, la técnica más utilizada es la aproximación transpalpebral, con la cual se elimina más contenido orbital que con la aproximación transconjuntival o subconjuntival (Gelatt y Whitley, 2011).

#### **i. Aproximación transpalpebral**

Los párpados se cierran con dos o tres pinzas Backhaus o mediante la colocación de suturas continuas a través de los párpados superior e inferior, dejando los extremos de la sutura largos para proporcionar tracción durante la cirugía (Schulz, 2008; Gelatt y Whitley, 2011; Baird, 2013c; Irby, 2016). En caso de que el tejido se encuentre necrótico es recomendable suturar, debido a que proporciona un mejor sellado que las pinzas (Baird, 2013c). Se realizan incisiones elípticas en la piel a aproximadamente 1 cm del borde de los párpados, dejando tanto tejido normal como sea posible (Fig. 13B). Utilizando unas tijeras Mayo y una combinación de disección roma y cortante, se disectan el músculo orbicular de los párpados, la fascia y el tejido subcutáneo que rodea el ojo, en 360° alrededor de la órbita por debajo del aspecto caudal de ésta evitando atravesar la conjuntiva palpebral (Schulz, 2008; Gelatt y Whitley, 2011; Baird, 2013c) (Fig. 13C).

Todos los músculos extraoculares, el tejido adiposo orbital, la conjuntiva, la membrana nictitante, la glándula lagrimal y la fascia se eliminan junto con el globo y los márgenes de los párpados. Si la enucleación se indica por una neoplasia, el cirujano debe asegurarse de que todo el tejido comprometido sea eliminado. Por otra parte, si la indicación es por una afección no neoplásica, entonces el cirujano puede dejar parte del tejido retrobulbar para así reducir la hemorragia intraoperatoria y la cantidad de espacio muerto (Gelatt y Whitley, 2011; Baird, 2013c). Los ligamentos cantales lateral y medial deben ser transeccionados utilizando un bisturí o unas tijeras Mayo para así permitir el acceso a la cara caudal de la órbita, teniendo en cuenta que en el canto medial existe un vaso grande asociado por lo que se debe tener cuidado (Schulz, 2008; Irby, 2016). Una vez que los ligamentos han sido seccionados, se traccionan los párpados ligeramente hacia adelante continuando con la disección caudalmente hacia el borde de la órbita. Es importante destacar, que durante toda



la disección el saco conjuntival debe permanecer cerrado. A medida que las tijeras se van acercando al borde de la órbita, estas deben dirigirse perpendicularmente al plano de la piel y penetrar la placa tarsal (hoja de tejido conectivo en el párpado profundo). Los cuatro músculos rectos y dos músculos oblicuos extraoculares, deben identificarse y seccionarse uno a uno a través de su tendón de inserción en la esclerótica, asegurándose de hacer la transección a través de los tendones musculares ya que estos sangran mucho menos que el vientre muscular (Irby, 2016). La tracción del globo ocular debe ser lo menos posible y se debe evitar la torsión ya que, si se produce una torsión o tracción excesiva, estas fuerzas se transmiten al quiasma óptico, pudiendo provocar daños en los axones quiasmales, resultando en una ceguera contralateral (Gelatt y Whitley, 2011; Irby, 2016). Los vasos sanguíneos y el nervio óptico pueden ser ligados o dejarlos coagular naturalmente o por presión, puesto que una hemostasis meticulosa consume mucho tiempo y en la mayoría de los casos no es necesaria (Gelatt y Whitley, 2011; Baird, 2013c; Irby, 2016). Palpando suavemente se debe comprobar que se ha eliminado todo el tejido neoplásico o infectado (Gelatt y Whitley, 2011; Ames, 2014).

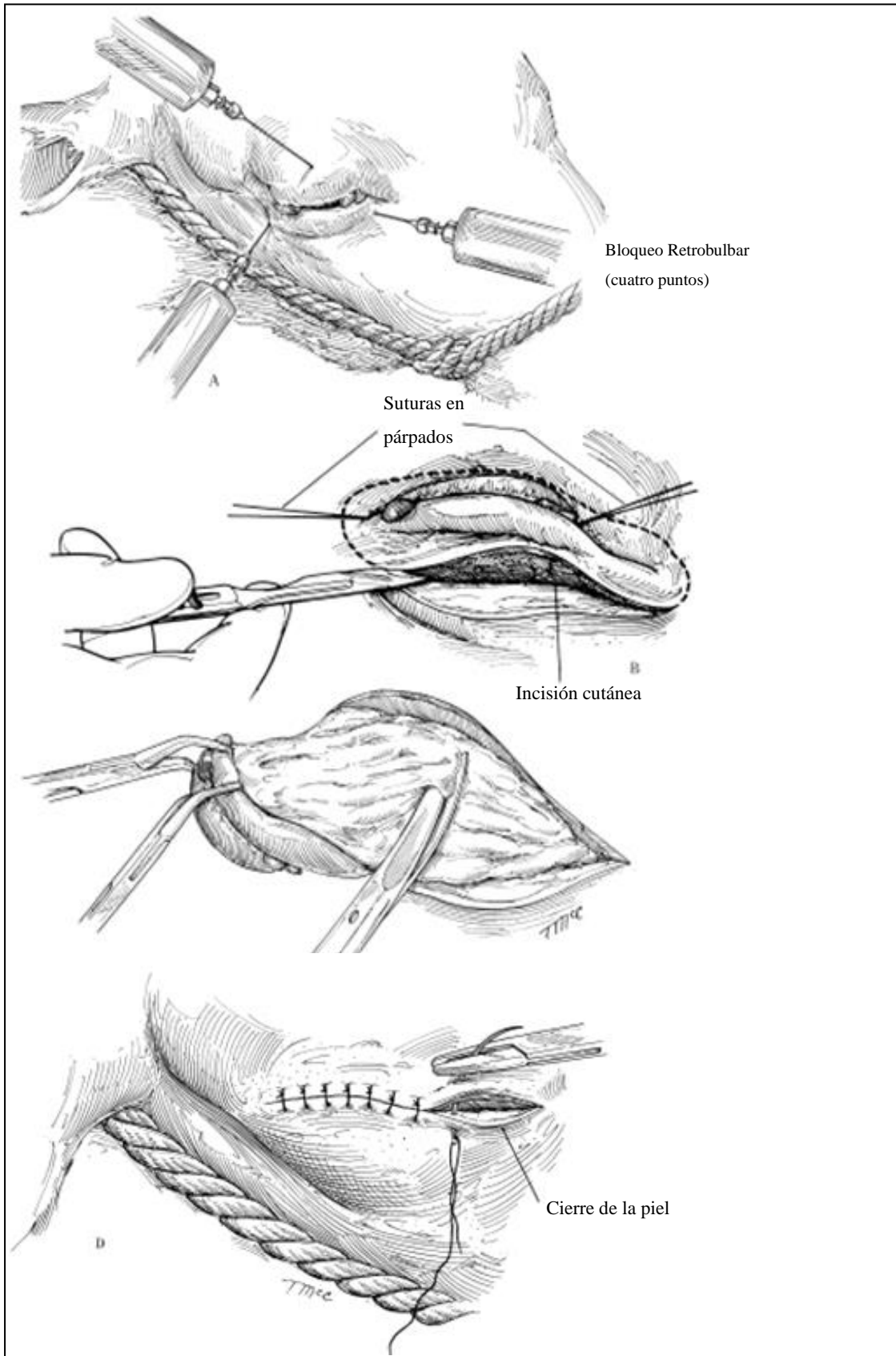
Si se ha producido una infiltración neoplásica de la órbita ósea, se hace necesario extirpar por completo las áreas del periósteo ocular afectadas, pudiendo ser necesaria una orbitotomía para la eliminación de las áreas del hueso orbital afectados. Sin embargo, una resección radical de este último y de los ganglios linfáticos asociados no es recomendable además de ser un proceso muy extenso (Schulz, 2008).

Finalmente, la incisión de la piel se cierra. En el caso de que quede suficiente tejido conjuntivo periorbitario, se debe cerrar primero esta capa y luego el tejido subcutáneo (Irby, 2016). Por lo general, se utiliza una sutura no absorbible, como por ejemplo el nilón n° 3 en una variedad de patrones, tales como el punto simple continuo, festoneada o punto cruz (Schulz, 2008; Gelatt y Whitley, 2011; Baird, 2013c) (Fig. 13D). En el caso que se haga necesario dejar un drenaje, es importante colocar un punto simple separado en la parte medial cantal del cierre de la piel (Gelatt y Whitley, 2011). Las suturas se deben retirar en 14 a 21 días después de la cirugía (Schulz, 2008; Gelatt y Whitley, 2011; Baird, 2013c). Algunos cirujanos prefieren cerrar la piel mediante la utilización de suturas absorbibles evitando así la extracción de suturas cuando ésta se hace problemática como, por ejemplo, cuando el

animal se encuentra a pastoreo y resulta poco práctico arrearlo para la eliminación de las suturas. En estos casos se recomienda utilizar catgut o Vicryl 3-0, con una aguja grande curva y un patrón en U horizontal a punto separado con doble hebra de sutura (Gelatt y Whitley, 2011).

## **ii. Aproximación subconjuntival**

Es un procedimiento más simple y menos traumático. Empieza con la colocación de un espéculo de párpados o de suturas que mantengan los párpados abiertos. Luego, se realiza una incisión en la conjuntiva dorsal un cm posterior al limbo, continuando 360 grados alrededor del globo ocular. Tanto los músculos extraoculares como el tallo óptico se aíslan e incisan del mismo modo que en la aproximación transpalpebral. Hasta este punto el sangrado es mínimo. Posterior al retiro del globo ocular, se localiza y disecciona la conjuntiva palpebral desde el interior de los párpados. De la misma manera, la membrana nictitante y su conjuntiva deben ser extirpadas completamente. Se debe palpar para asegurarse que el cartílago y las glándulas que lo rodean han sido correctamente removidos. Por último, se deben extirpar los márgenes de los párpados y controlar el sangrado. El cierre es el mismo que se utiliza en la enucleación transpalpebral (Irby, 2016).



**Fig. 13 A-D** Enucleación ocular en bovinos (Baird, 2013c).

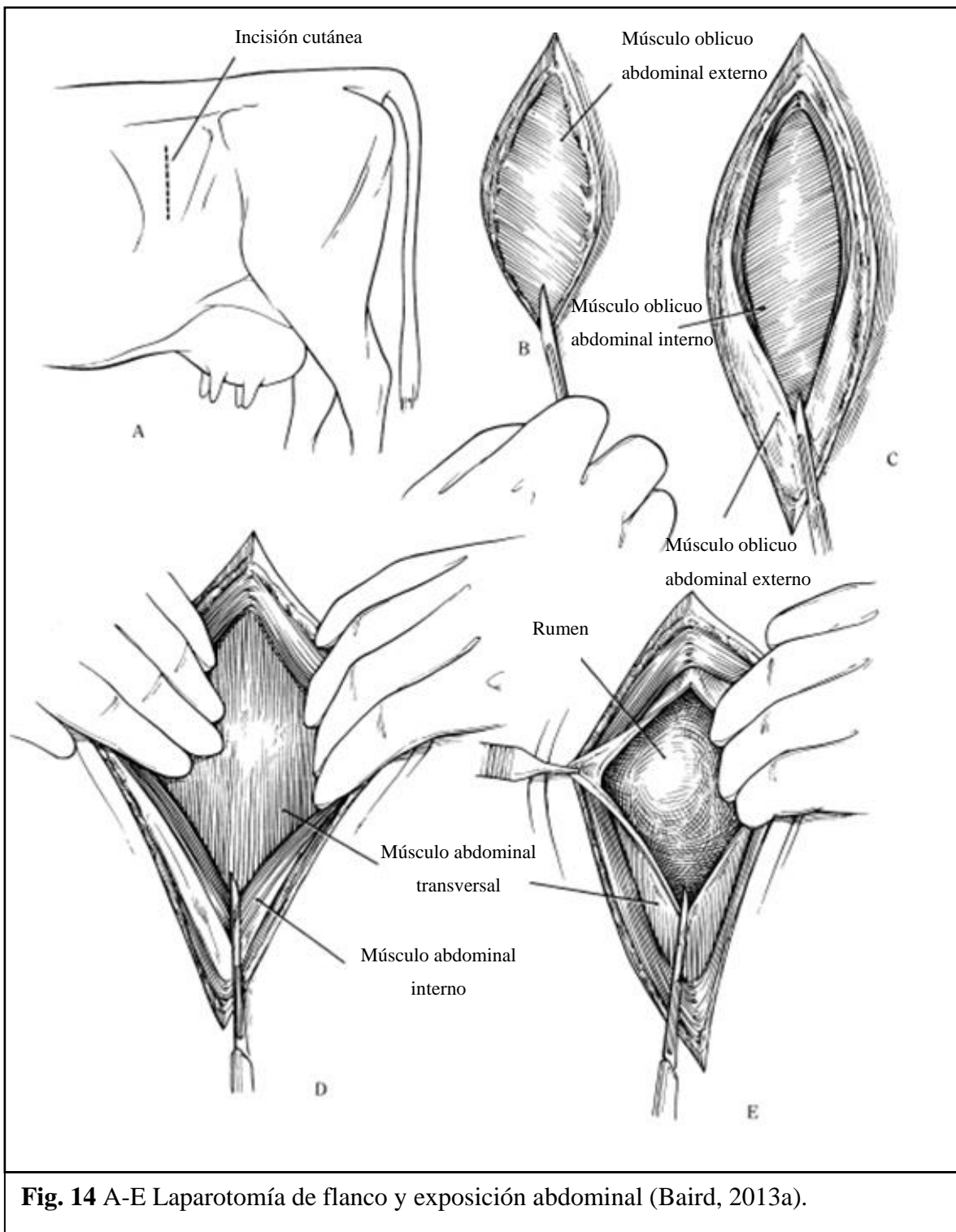
## **2. Cirugías de aparato digestivo**

### **a) Ruminotomía**

Algunas de las indicaciones para su realización son: reticulitis traumática, reticuloperitonitis, reticulopericarditis y remoción de cuerpos extraños del rumen o retículo. Por otra parte, también está indicada para el vaciamiento del contenido ruminal debido al consumo de plantas tóxicas, forrajes en mal estado o productos químicos por parte del animal. Por último, está indicada en aquellos casos de impactación ruminal e impactación y atonía del abomaso u omaso (Niehaus, 2008a; Baird, 2013a; Ames, 2014).

Por lo general, es un procedimiento quirúrgico que se realiza con el animal de pie y se utilizan tanto el bloqueo en línea como el bloqueo en L invertida para proporcionar la desensibilización del área (Baird, 2013a).

Una vez que el flanco se anestesia y ha sido preparado de forma aséptica (Ames, 2014; Lozier y Niehaus, 2016), se realiza una incisión vertical de 20 a 25 cm (Baird, 2013a; Lozier y Niehaus, 2016), en el centro de la fosa paralumbar 3 a 5 cm ventral a los procesos transversales de las vértebras lumbares (Baird, 2013a), a través de la piel, músculos oblicuos abdominales externos e internos, transverso abdominal y peritoneo 4 a 5 cm caudal a la última costilla (Baird, 2013a; Lozier y Niehaus, 2016) (Fig. 14A). Es necesario ejercer presión sobre el bisturí para asegurar una penetración completa de la piel. Luego, el músculo oblicuo externo se incisa verticalmente (Fig. 14B), al igual que el oblicuo interno (Fig. 14C). Finalmente, el músculo abdominal transverso se toma con unas pinzas y se pincha con el bisturí en la parte dorsal de la incisión evitando así cortar el rumen, extendiéndola mediante la utilización de tijeras o del bisturí para así acceder a la cavidad peritoneal (Baird, 2013a) (Fig. 14D-E).



Una vez abierta la cavidad peritoneal, debe realizarse un examen minucioso antes de la manipulación quirúrgica del rumen (Baird, 2013a). Posteriormente, es necesario anclar el aspecto dorsal del rumen a la pared abdominal, mediante la utilización de una o más de las siguientes técnicas (Ames, 2014):

- ❖ Fijación del rumen al peritoneo, aunque su principal desventaja es que este último puede ser débil por lo que el rumen podría volver a la cavidad abdominal resultando en una contaminación de la cavidad y de las capas musculares (Niehaus, 2008a).
- ❖ Sutura del rumen a la piel en las partes ventral, craneal, dorsal y caudal de la incisión. Es necesario tener cuidado ya que esta técnica posee áreas en donde el contenido ruminal puede pasar entre la pared del cuerpo y el rumen, contaminando así la cavidad peritoneal (Niehaus, 2008a).
- ❖ Suturar el rumen a la piel formando un sello entre la serosa del rumen y la parte inferior de la piel evitando así la contaminación de la cavidad abdominal y el músculo (Ames, 2014). Esto se logra mediante un patrón de sutura inversora continua, como un Connell o Cushing que, si se hace correctamente, resulta en una eversión del rumen y una inversión del borde de la piel formando así un sellado continuo (Niehaus, 2008a).
- ❖ Sujetar el rumen a la piel mediante la utilización de pinzas de campo (Ames 2014).

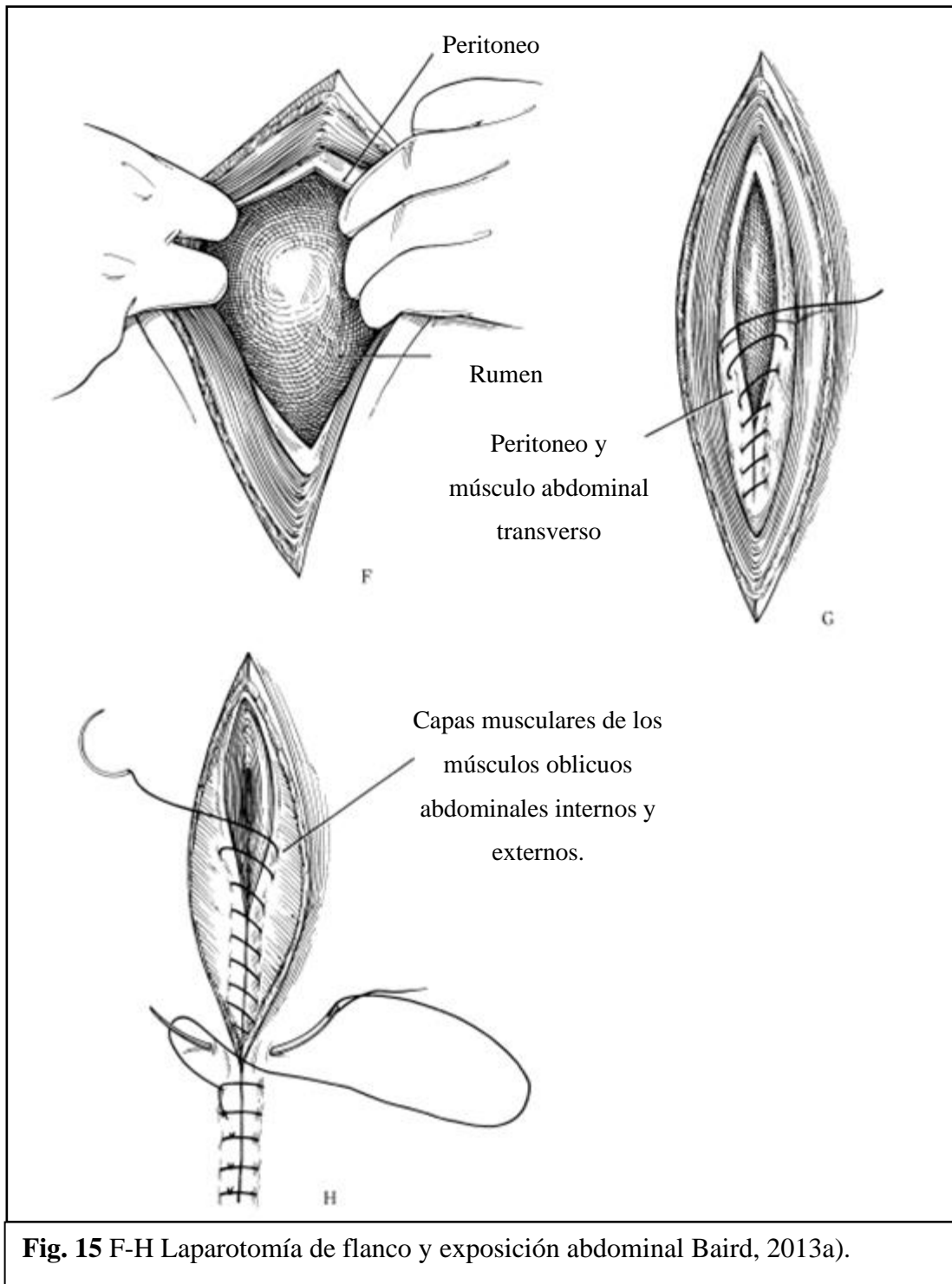
Según Niehaus (2008a) y Ames (2014), la técnica más utilizada en la práctica es la fijación mediante las suturas inversoras, siendo descrita esta misma técnica por Baird (2013a), Lozier y Niehaus (2016).

Una vez anclado el rumen se incisa verticalmente dejando dorsal y ventralmente al menos tres centímetros de margen para facilitar el cierre y no interferir con las suturas de sujeción. Se explora tanto el contenido ruminal como reticular a fondo por posible presencia de cuerpos extraños, los cuales deben ser retirados. En caso de ser necesario, el contenido ruminal puede

ser evacuado mediante la utilización de un tubo Kingman o con las manos (Baird, 2013a; Lozier y Niehaus, 2016).

Finalizada la exploración ruminal, la incisión se cierra en dos capas utilizando material de sutura sintético absorbible # 1, 2 o 3 (Baird, 2013a; Ames, 2014; Lozier y Niehaus, 2016) y un patrón invaginante tales como Cushing o Lembert (Ames, 2014; Lozier y Niehaus, 2016). Luego de realizar la primera capa de cierre, la cual se hace con el rumen aun anclado a la piel, se debe realizar un lavado exhaustivo para así eliminar todo el contenido ruminal que pueda haberse adherido, como también los coágulos de sangre y fibrina. Luego, el rumen es liberado de la piel y se realiza la segunda capa de cierre sin dejar que éste vuelva a la cavidad abdominal, la cual debe ser lo suficientemente ancha para incorporar los agujeros de suturas realizados en la sujeción del rumen a la piel (Niehaus, 2008a; Lozier y Niehaus, 2016). Finalmente se vuelve a lavar para así volver a la cavidad abdominal (Lozier y Niehaus, 2016). Una vez terminado el cierre ruminal, el cirujano debe reemplazar los guantes, paño de campo, revestirse y cambiar los instrumentos quirúrgicos contaminados (Niehaus, 2008a; Baird, 2013a), ya que a partir de este punto la cirugía debe considerarse como una cirugía limpia (Niehaus, 2008a). Es de gran importancia abrir, examinar el contenido y cerrar el rumen con un mínimo de contaminación de la cavidad abdominal (Ames, 2014).

Finalmente, la incisión del flanco se cierra en tres capas. En la primera capa, el peritoneo y los músculos transversales se cierran juntos utilizando un patrón de sutura simple continuo, con material sintético absorbible # 0, 1 o 2 (Fig. 15G). Luego, los músculos oblicuos abdominales internos y externos se cierran juntos de la misma manera que la capa anterior (Baird, 2013a; Lozier y Niehaus, 2016) (Fig. 15H). Y, por último, el cierre de la piel se debe suturar utilizando material sintético no absorbible # 3, con un patrón festoneado continuo, dejando 2 o 3 suturas interrumpidas en la parte inferior para permitir el drenaje en caso de infección o absceso incisional (Baird, 2013a; Ames, 2014; Lozier y Niehaus, 2016) (Fig. 15H).





## **b) Desplazamiento de abomaso**

Se considera una de las condiciones quirúrgicas más frecuentes en bovinos (Aubry, 2005; Baird, 2013a; Niehaus, 2016), siendo la mayoría de lado izquierdo (Scott *et al.*, 2011; Baird, 2013a) y siendo más usuales durante el primer mes postparto en vacas de raza lechera, aunque se han informado casos de desplazamiento en el ganado de carne (Baird, 2013a). Se produce por una atonía secundaria debido a las altas concentraciones de ácidos grasos volátiles producto de la continua fermentación de raciones altas en hidratos de carbono en el abomaso, resultando en una acumulación de gas y finalmente el desplazamiento (Scott *et al.*, 2011; Baird, 2013a). Se divide en tres categorías, desplazamiento abomaso a la izquierda (DAI), desplazamiento a la derecha (DAD) y vólvulo abomasal derecho (VAD) (Niehaus, 2008b).

Existen múltiples opciones quirúrgicas para reposicionar el abomaso desplazado, las cuales incluyen las técnicas de laparotomía abierta, laparoscópicas y de abdomen cerrado o a ciegas (Niehaus, 2016; Nichols y Fecteau, 2018). El procedimiento elegido, va a depender de factores como la experiencia del cirujano, dirección del desplazamiento, presencia de adherencias, el valor de la vaca, el presupuesto del cliente, la asistencia disponible, las instalaciones y equipo disponible (Niehaus, 2016; Nichols y Fecteau, 2018), la etapa reproductiva y el estado sistémico del animal (Baird, 2013a).

Los abordajes quirúrgicos abiertos incluyen, el abordaje por flanco derecho, por flanco izquierdo y paramediano derecho (Aubry, 2005), los cuales pueden ser mediante laparoscopia o laparotomía (Nichols y Fecteau, 2018). Se recomiendan las técnicas de flanco derecho, puesto que se pueden hacer de pie, permiten al cirujano realizar una exploración abdominal más completa y le permiten trabajar solo (Niehaus, 2016). Sin embargo, las desventajas de un abordaje por flanco derecho incluyen la imposibilidad de visualizar y trabajar con adherencias del abomaso a la pared abdominal izquierda y si el animal si encuentra en un estado avanzado de gestación se hace difícil la reposición del abomaso puesto que el útero estará ocupando gran parte del espacio abdominal. Por lo que, en estos casos, se recomienda un abordaje de flanco izquierdo (Niehaus, 2016).

La omentopexia de flanco derecho, con o sin píloropexia, y la abomasopexia paramediana derecha pueden utilizarse para tratar tanto un desplazamiento a la izquierda como uno a la

derecha y algunos casos de VAD (Baird, 2013a). Por otra parte, las abomasopexias de flanco izquierdo sólo se pueden utilizar para corregir DAI (Baird, 2013a; Niehaus, 2016).

El abordaje quirúrgico cerrado, incluyen la técnica de punto ciego y la sutura Toggle Pin (TPS), las cuales en un principio se plantearon como una alternativa más económica para aquellos animales que no fueran de alto valor económico (Aubry, 2005; Newman *et al.*, 2008). Sin embargo, actualmente la TPS se considera una opción razonable y económica para la mayoría de los animales (Aubry, 2005). Éstas técnicas sólo se recomiendan para el tratamiento de DAI (Baird, 2013a; Newman *et al.*, 2008).

**Técnicas a través de laparotomía:** la principal ventaja de este tipo de procedimientos es la posibilidad de explorar la cavidad abdominal a fondo y palpar las estructuras que se encuentran en ella (Nichols y Fecteau, 2018). Además, permite evaluar factores de complicación, como adherencias, perforación de úlceras, y reticuloperitonitis traumática (Aubry, 2005). Sin embargo, el riesgo de infección y peritonitis aumenta (Nichols y Fecteau, 2018). Por otra parte, es importante considerar que el decúbito dorsal debe evitarse en aquellos animales con dificultades respiratorias, rumen distendido, condición sistémica comprometida y preñadas (Baird, 2013a).

- **Abomasopexia paramediana derecha:** crea una fuerte adhesión entre la pared abdominal y el abomaso, asegurándolo en una posición anatómica normal. Es ideal cuando se sospecha de adherencia ventral o úlceras abomasales (Aubry, 2005; Baird, 2013a; Nichols y Fecteau, 2018) puesto que es la única que permite la exteriorización de la curvatura mayor del abomaso (Nichols y Fecteau, 2018). Se pueden corregir tanto DAI, como DAD y el VAD. Su principal desventaja es el decúbito dorsal y el riesgo de hernia abdominal/abomasal postoperatoria. Esta última se previene con una pexia paramediana justo al lado de la incisión en vez de en ella (Nichols y Fecteau, 2018). Además, requiere de asistencia, no permite una exploración minuciosa de la cavidad abdominal y existe riesgo de hinchazón, regurgitación y aspiración de contenido ruminal (Aubry, 2005).

Se recorta el pelo y se prepara quirúrgicamente un área desde el proceso xifoides hasta el ombligo y se administra anestésico local mediante un bloqueo en L invertida en el área paramediana derecha o una infiltración a lo largo de la incisión propuesta (Baird, 2013a).

Se realiza una incisión de 15 a 20 cm, 5 a 8 cm caudal al esternón y lateral derecha a la línea media. El abomaso debe reposicionarse justo debajo de la incisión, si no es posible hacerlo se debe sospechar de adherencias, las cuales deben disectarse de forma aguda. Es importante revisar el abomaso en caso de que existan perforaciones o úlceras, las cuales deben ser suturadas (Nichols y Fecteau, 2018).

Una vez identificados el píloro caudalmente y el ligamento retículo-abomasal cranealmente, se realiza la abomasopexia justo al medio de estas dos estructuras, 2 a 4 cm laterales a la inserción omental mediante la utilización de dos técnicas. La primera incorpora la serosa y la capa muscular del abomaso al peritoneo y la lámina interna del músculo recto abdominal utilizando una sutura no absorbible y un patrón simple continuo. Y, la segunda, asegura el abomaso lejos de la incisión reduciendo el riesgo de hernia abomasal postoperatoria (Nichols y Fecteau, 2018).

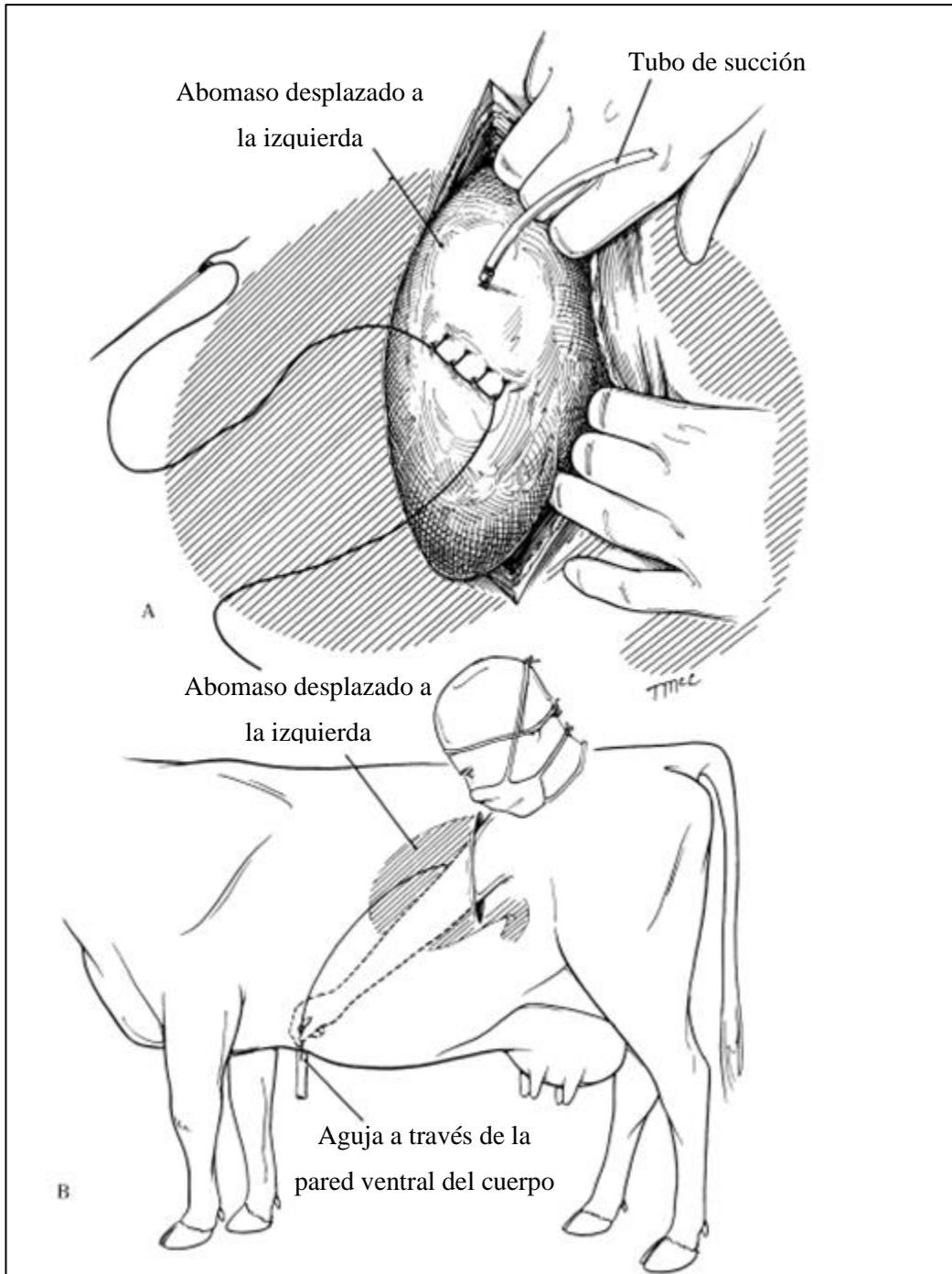
Por último, la incisión abdominal se cierra en tres capas. El peritoneo y la lámina interna del recto abdominal se cierran en patrón continuo (ya realizado si se utiliza la primera técnica). Luego un patrón interrumpido cruzado o simple para el recto abdominal y la lámina externa. Y, finalmente, suturas cruzadas para la piel (Nichols y Fecteau, 2018).

- **Abomasopexia fosa paralumbar izquierda:** sólo puede utilizarse cuando existe un DAI, cuando el animal se encuentra en la última etapa de la gestación ( $\geq 7$  meses) y cuando se sospechan de adherencias (Aubry, 2005; Niehaus, 2016; Nichols y Fecteau, 2018). El área paralumbar izquierda se debe preparar quirúrgicamente y luego se administra anestésico local mediante la realización de un bloqueo en línea o en L invertida (Baird, 2013a).

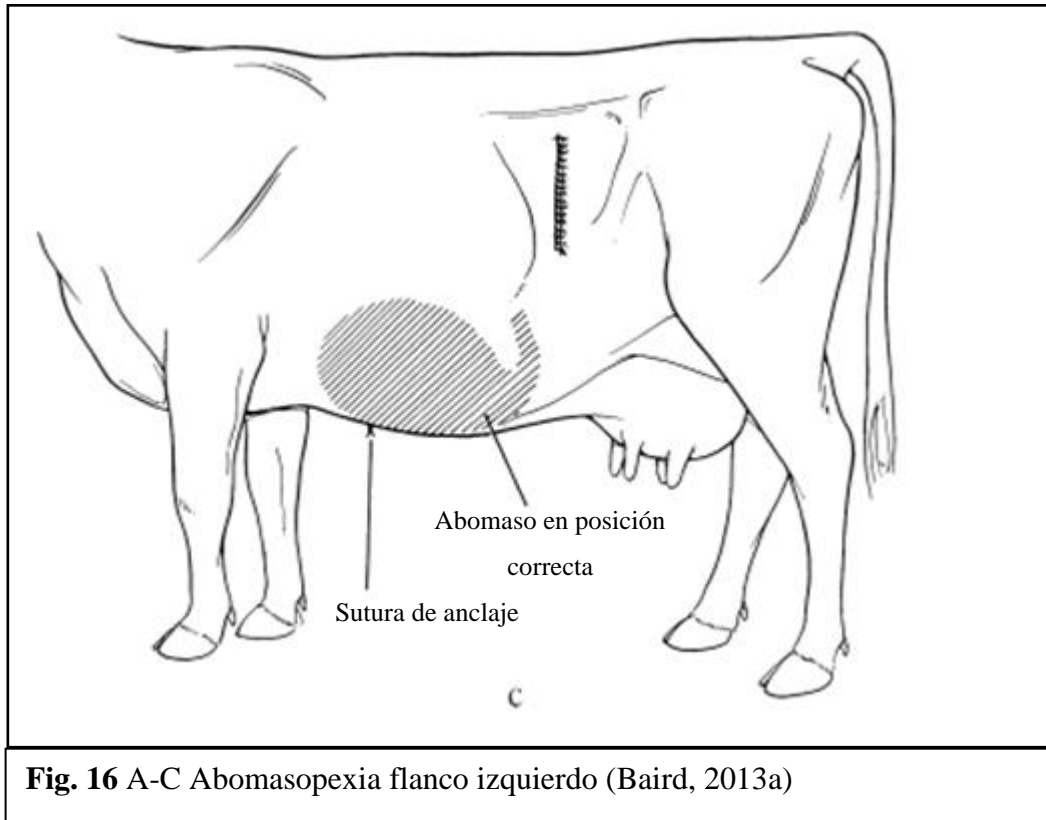
Se realiza una incisión de 20 a 25 cm (Baird, 2013a), 3 a 5 cm caudal a la última costilla (Nichols y Fecteau, 2018). Luego, se identifica la inserción omental sacando la curvatura mayor del abomaso a través de la incisión y se coloca una línea de sutura de 5 a 6 cm a medio camino entre el píloro y el ligamento retículo-abomasal dejando los extremos largos (Nichols y Fecteau, 2018) (Fig. 16A).

Utilizando una aguja recta de 7,6 cm o en forma de S, el extremo craneal se tira hacia el sitio de la pexia, el cual se identifica mediante la palpación del xifoides intra-abdominal o un asistente puede ayudar a identificarlo presionando la pared abdominal 15 a 20 cm caudal al xifoides y 5 a 10 cm a la derecha de la línea media con unas pinzas hemostáticas. Es necesario tener cuidado de no agarrar el omento en el proceso. La aguja se empuja a través de la pared abdominal y la debe sujetar el ayudante, realizando el mismo proceso con el extremo caudal. Es de gran importancia que la longitud de la línea de sutura sea la misma que entre los puntos de salida en la pared abdominal. El cirujano empuja hacia abajo el abomaso a su posición normal, manteniéndolo presionado mientras el asistente ata los extremos a través de un capitón de gasa (Baird, 2013a; Nichols y Fecteau, 2018) (Fig. 16B). Es importante atar la sutura con la tensión adecuada, ya que muy suelto puede provocar que el intestino quede atrapado en el lazo de sutura y demasiado apretado puede conducir al desgarro de la sutura a través del abomaso (Baird, 2013a).

Finalmente, la incisión abdominal se cierra de la manera descrita anteriormente en tres capas (Fig. 16C). Los puntos se retiran a los 14 a 21 días post cirugía (Nichols y Fecteau, 2018), cortando los extremos lo más cercano posible a la piel (Baird, 2013a).



**Fig. 16** A-C Abomasopexia flanco izquierdo (Baird, 2013a)



**Fig. 16** A-C Abomasopexia flanco izquierdo (Baird, 2013a)

- **Omentopexia/Píloropexia fosa paralumbar derecha:** se puede utilizar para todos los tipos de desplazamiento y es el abordaje ideal para el vólvulo abomasal derecho (Nichols y Fecteau, 2018). Aquí, el cirujano puede trabajar solo ya que el animal se encuentra de pie y permite un examen más exhaustivo del abdomen (Aubry, 2005). El área paralumbar derecha se debe preparar quirúrgicamente y luego se administra anestésico local mediante la realización de un bloqueo en línea o en L invertida (Baird, 2013a).

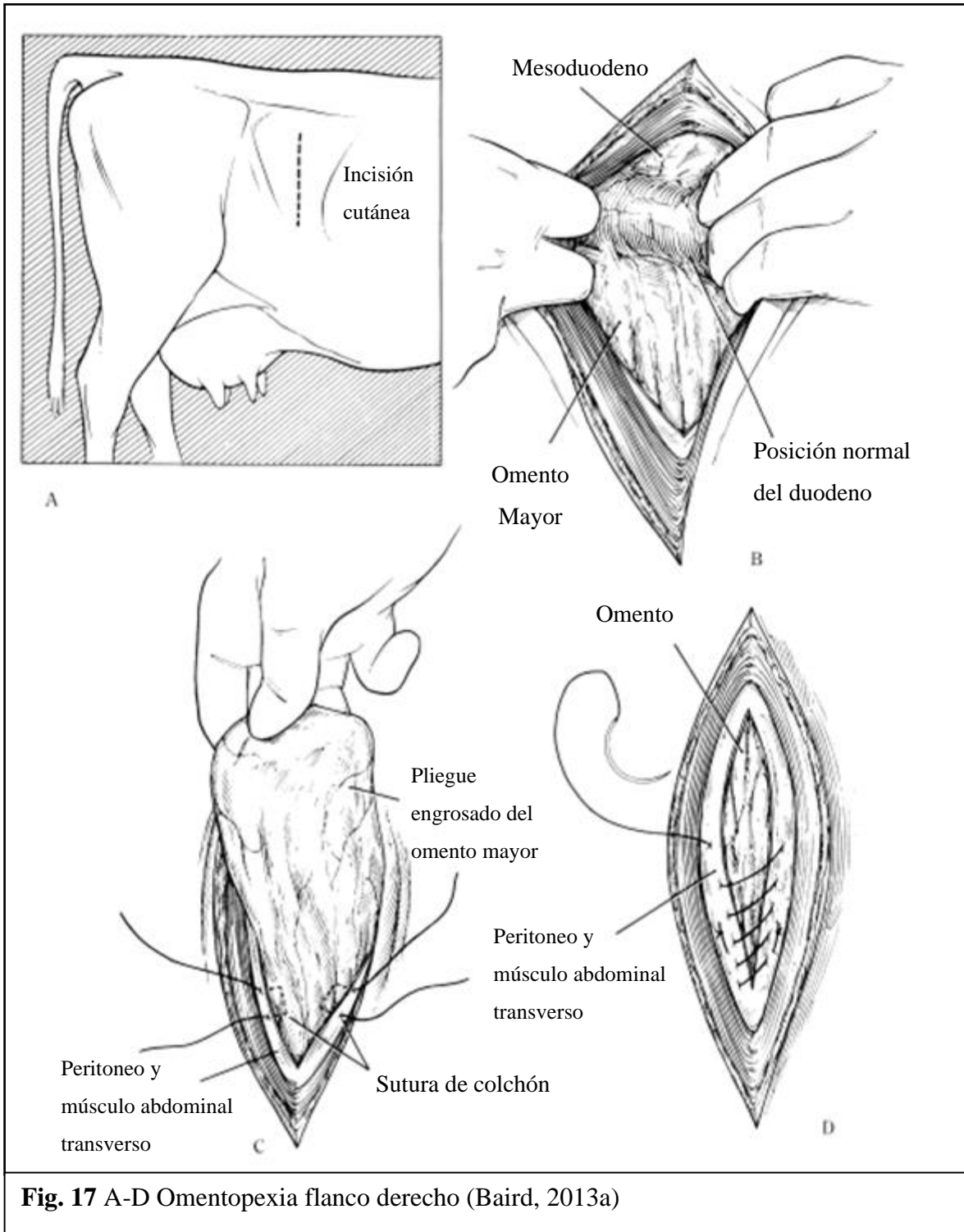
Se utiliza un abordaje estándar de flanco derecho, 8 a 10 cm por debajo del proceso transversal y 8 a 10 cm caudal a la última costilla (Nichols y Fecteau, 2018), con una incisión vertical de 20 cm (Baird, 2013a) (Fig. 17A). Permitiendo una exploración abdominal más completa (Nichols y Fecteau, 2018).

El abomaso se desinfla utilizando una aguja de calibre 14 a 16 (Baird, 2013a) y se lleva a su posición anatómica. El píloro y el epiplón se sacan a través de la incisión (Baird, 2013a; Nichols y Fecteau, 2018). El sitio de fijación se marca con una pinza Allis a 10 cm caudal al píloro (Nichols y Fecteau, 2018). Luego, se sitúan suturas de retención en

la parte craneal y caudal a la incisión utilizando suturas sintéticas absorbibles n° 1 o 2 (Baird, 2013a; Nichols y Fecteau, 2018) (Fig. 17C). La sutura craneal se pasa desde el exterior atravesando todas las capas musculares y el peritoneo en el extremo inferior de la incisión. Luego, se hacen 2 a 3 puntadas en el epiplón desde la parte inferior a la superior con respecto a las pinzas Allis, a través de la pared abdominal desde dentro hacia afuera en la parte superior de la incisión. Se debe repetir el mismo procedimiento con la sutura caudal. Los extremos de las suturas se mantienen unidos con una pinza hemostática y se atan antes del cierre de la piel (Nichols y Fecteau, 2018).

La omentopexia se efectúa con suturas sintéticas absorbibles n° 1 o 2 con un patrón continuo simple (Baird, 2013a; Nichols y Fecteau, 2018), en donde la línea de sutura debe incluir el peritoneo, el músculo transverso y el omento, comenzando desde la parte inferior de la incisión teniendo cuidado de no incorporar el duodeno descendente. Los músculos oblicuos interno y externo se cierran juntos con un patrón continuo simple. Finalmente, las suturas de retención se amarran antes de efectuar el cierre de la piel mediante un patrón festoneado (Nichols y Fecteau, 2018) (Fig. 17D).

La píloropexia se utiliza cuando el omento es friable, demasiado gordo o se encuentra desgarrado. El antro pilórico se puede incorporar en la sutura de la incisión cuando la omentopexia no puede realizarse. Si aún se puede utilizar el omento, se puede realizar una sutura en U horizontal a través de la capa muscular del flanco y la capa serosa y muscular del antro pilórico en la parte craneal y ventral de la incisión, utilizando material de sutura absorbible (Nichols y Fecteau, 2018).





**Técnicas laparoscópicas:** su principal ventaja es el abordaje mínimamente invasivo, lo cual disminuye la morbilidad postoperatoria. Sin embargo, la desventaja es que requiere de quipos y entrenamiento específico y sólo se puede utilizar para corregir un desplazamiento a la izquierda (Nichols y Fecteau, 2018).

- **Sutura Toggle Pin laparoscópica de dos pasos:** se rasuran y preparan asépticamente 2 cuadrados de 10x10 cm para insertar el laparoscopio y los instrumentos. El portal laparoscópico se encuentra justo detrás de la última costilla y ventral a los procesos transversos y el de los instrumentos se ubica en el 11 o 12 espacio intercostal al mismo nivel o ligeramente ventral al portal laparoscópico. Se introduce un trocar largo junto con su cánula a través del portal de instrumentos en el abomaso. Luego, se retira el trocar y se introduce el Toggle Pin (TP) dentro del abomaso, el cual se desinfla. Los extremos del Toggle se dejan sueltos en el abdomen y se cierran las incisiones en la piel (Nichols y Fecteau, 2018).

El segundo paso requiere que el animal sea colocado en decúbito dorsal. Luego, dos cuadrados de 10x10 son rasurados y preparados asépticamente para introducir el laparoscopio y los instrumentos. El laparoscopio se inserta 30 cm craneal al ombligo y 10 cm a la derecha de la línea media, mientras que los instrumentos se introducen 10 cm craneal al ombligo y 10 cm a la derecha de la línea media. Los extremos de la sutura TP se sacan a través del portal de instrumento con una pinza laparoscópica, se sacan los instrumentos y el animal se posiciona en decúbito lateral derecho. Finalmente, las suturas se anudan sobre un capitón de gasa jalándolas hasta que se visualicen los marcadores del Toggle, los cuales se encuentran a 5 cm de éste (Nichols y Fecteau, 2018).

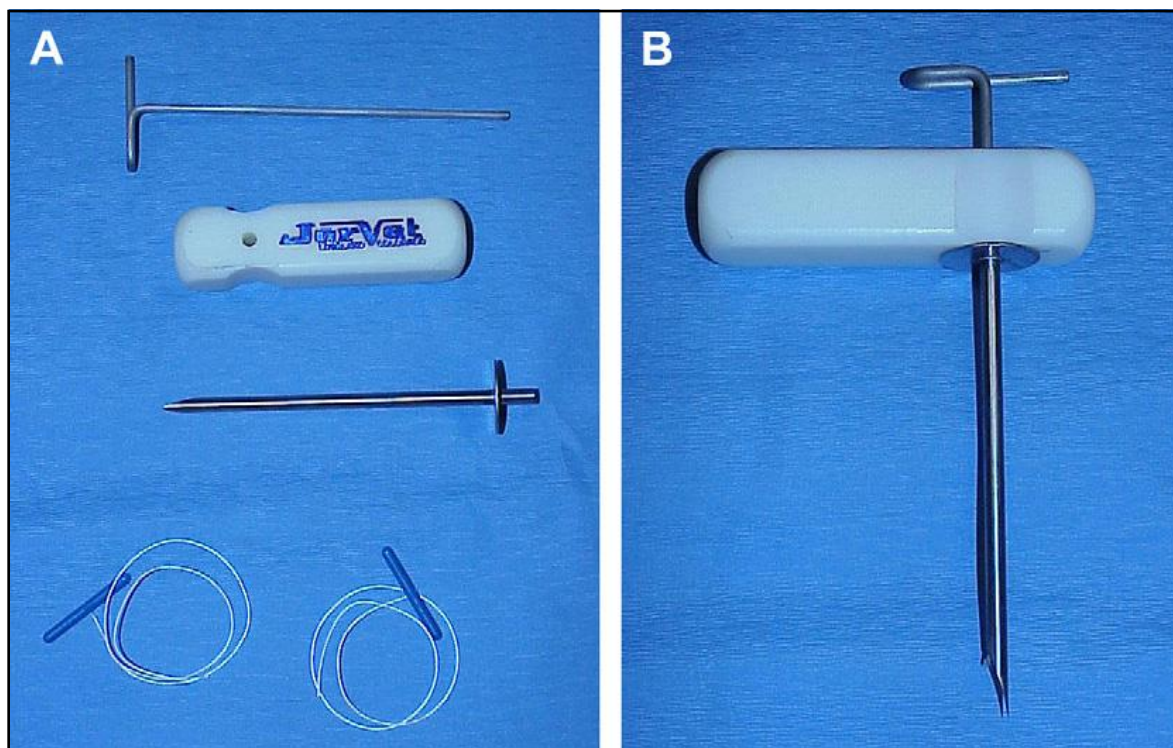
- **Sutura TP laparoscópica de un paso:** se realiza con el animal en decúbito dorsal. El primer portal se hace cerca del ombligo evitando así la penetración del abomaso, este se visualiza y el trocar con su cánula se insertan en el abomaso en el área paramediana derecha, en la misma ubicación que la técnica anteriormente descrita. Se retira el trocar y se introduce el TP en el abomaso, manteniendo los extremos fuera del animal. Finalmente, las suturas se anudan del mismo modo descrito en la técnica anterior (Nichols y Fecteau, 2018).

**Técnicas a ciegas o de abdomen cerrado:** existen técnicas menos invasivas, como la sutura ciega y la sutura Toggle Pin (sin laparoscopia), para la corrección del DAI (Newman *et al.*, 2008). Estas técnicas aprovechan la flotabilidad del abomaso lleno de gas, el cual tiende a flotar hacia el abdomen ventral cuando el animal es colocado en decúbito dorsal (Niehaus, 2016).

- **Sutura ciega:** es la primera, más simple y económica de las técnicas mínimamente invasivas (Aubry, 2005; Niehaus, 2016). Solo sirve para corregir el DAI y requiere de dos o tres asistentes para posicionar y restringir al animal (Aubry, 2005). La técnica consiste en pasar una aguja de gran calibre y diámetro unida a una sutura, a través de la pared abdominal ventral y la pared abomasal. Para ubicar el abomaso se utilizan tanto la percusión como la auscultación (Niehaus, 2016). Sin embargo, con esta técnica, no se puede saber con certeza que se ha penetrado el abomaso (Aubry, 2005; Niehaus, 2016), ni tampoco se puede corroborar que otras estructuras hayan quedado atrapadas entre la pared abdominal y el abomaso (Niehaus, 2016).
- **Sutura Toggle Pin (TPS):** procedimiento rápido y económico, que requiere dos o tres asistentes para derribar y posicionar al animal en decúbito dorsal y que sólo puede utilizarse para corregir un DAI (Aubry, 2005). Es importante identificar y tratar cualquier enfermedad concurrente, como por ejemplo la hipocalcemia, metritis, mastitis, membranas fetales retenidas y cetosis, las cuales pueden afectar desfavorablemente el resultado (Newman *et al.*, 2008). Aquellos animales con edema ventral, preñez de más de 5 meses, con hígado graso (Aubry, 2005), abomaso pequeño lleno de gas o enfermedades concomitantes como úlceras abomasales, neumonía, adherencias abdominales o peritonitis no son buenos candidatos para TPS (Newman *et al.*, 2008). Para estos animales, se recomienda la laparotomía o posponer la cirugía hasta que su condición mejore. En el caso de aquellos animales con un abomaso reducido por anorexia prolongada, se recomienda bombear 20 a 30 litros de agua tibia y así aumentar el tamaño del abomaso (Newman *et al.*, 2008).

Para realizar el procedimiento se requiere un trocar, una cánula y suturas Toggle Pin (Fig. 18), además de al menos dos asistentes y el espacio adecuado. Se recomienda

realizar el procedimiento con sedación o anestesia local, 20 a 40 mg de xilacina intravenosa son suficientes en la mayoría de los casos. El animal, en decúbito dorsal, se gira en sentido de las agujas del reloj y tanto las patas delanteras como las traseras deben amarrarse (Newman *et al.*, 2008).



**Fig. 18** (A) Fotografía de un trocar/cánula, mango y suturas toggle sin ensamblar  
(B) Forma correcta de ensamblar el trocar/cánula (Newman *et al.*, 2008)

Una vez posicionado el animal se debe auscultar el área paramedial derecha e izquierda para escuchar el “ping”, ya que la presencia de éste en ambas áreas indica que el abomaso sigue desplazado. Es altamente recomendable abortar el procedimiento si no se ausculta el “ping” o si se fallan dos intentos de colocar la TPS en el abomaso. Si esto ocurre, se recomienda continuar la corrección del DAI mediante laparotomía (Newman *et al.*, 2008).


Se puede utilizar la mano izquierda como plantilla para la colocación de los TP, ésta se debe colocar con la palma hacia abajo y la punta lateral del meñique tocando el proceso xifoides y el pulgar apuntando hacia caudal en un plano sagital. La unión del pulgar y el índice marca la ubicación del primer TP (Fig. 19). Para minimizar la pérdida de aire se coloca el pulgar sobre la abertura del trocar, ya que de lo contrario el abomaso puede desplazarse

dorsalmente alejándose de la pared abdominal, lo cual complica la colocación del segundo TP. Éste último se coloca 4 a 8 cm craneal al primero y se debe eliminar la mayor cantidad de gas del abomaso posible (Newman *et al.*, 2008).



**Fig. 19** Colocación del primer TPS utilizando la mano de plantilla (Newman *et al.*, 2008).

Una vez colocados ambos TP estos se atan utilizando un stent de plástico. Primero, se pasa un extremo a través del stent y se ata a la segunda sutura (Fig. 20A), luego el extremo se pasa a través del tubo por segunda vez y se hace otro nudo (Fig. 20B). De esta forma, si se rompe una sutura la otra permanecerá anclada. Es importante dejar al menos 6 a 8 cm entre el nudo y la piel, ya que la falta de espacio aumenta el riesgo de fístulación abomasal (Newman *et al.*, 2008).



**Fig. 20** (A-B) Colocación TPS (Newman *et al.*, 2008).

**i. Desplazamiento a la izquierda (DAI)**

Ocurre cuando el abomaso se desplaza hacia la izquierda del rumen quedando aprisionado entre éste y la pared abdominal del lado izquierdo (Niehaus, 2008b). Generalmente ocurre en vacas lecheras en el primer mes postparto, siendo poco frecuente en ganado de carne o engorde intensivo (Scott *et al.*, 2011).

**ii. Desplazamiento a la derecha (DAD)**

Es menos común que el DAI, y se produce durante la lactancia temprana (Scott *et al.*, 2011). Ocurre cuando el abomaso se dilata y se posiciona dorsalmente al rumen, pero permanece a lo largo de la pared abdominal del lado derecho (Niehaus, 2008b).

**iii. Vólvulo abomasal derecho (VAD)**

Es aún menos frecuente que el DAD y tiene un pronóstico desfavorable (Scott *et al.*, 2011). Sucede cuando un DAD se gira en más de 180° a lo largo de su eje longitudinal y se considera una condición de emergencia (Niehaus, 2008b; Baird, 2013a). Es importante evaluar la coloración de la pared abomasal ya que, si es azul o negra y se encuentra distendida, ofrece un pronóstico muy pobre y la vaca debe ser sacrificada (Scott *et al.*, 2011).

Si la víscera parece viable, se debe levantar y hacer avanzar el cuerpo del abomaso, aflojando el nudo en el píloro permitiendo el drenaje del líquido hacia el duodeno. Se debe repetir varias veces este movimiento hasta que el vólvulo se pueda corregir empujando hacia

abajo y hacia atrás el píloro y la curvatura mayor. Si no se observan progresos, luego de varios intentos se hace necesario el drenaje. Este último se realiza colocando una sutura de bolsa tabaquera con un diámetro interior de 5 cm en la curvatura mayor, luego se incisa y se coloca un tubo gástrico. Terminado el proceso de drenaje, se tira el extremo de la sutura para cerrar la bolsa tabaquera. Una vez vacío, el abomaso se reposiciona fácilmente en su posición anatómica normal y se realiza la pexia (Nichols y Fecteau, 2018).

### **c) Hernias umbilicales**

Son relativamente frecuentes en terneros y pueden ser hereditarias o adquiridas (Newcomer y Walz, 2014). Se pueden clasificar en tres categorías: Hernias umbilicales no complicadas o simples, con infección o abscesos subcutáneos y hernias umbilicales con infecciones de remanentes umbilicales (Ortved, 2016).

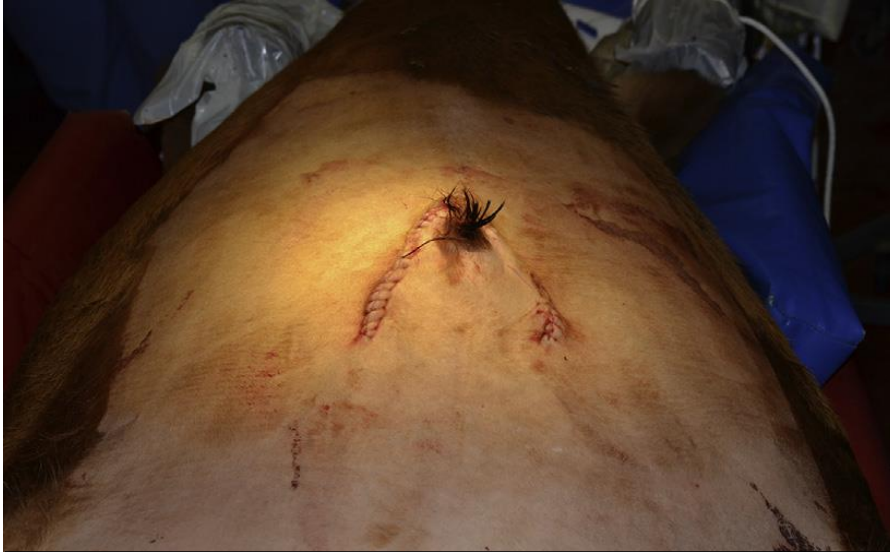Es importante realizar un manejo preoperatorio adecuado de los abscesos, infecciones de restos de cordón umbilical y onfalitis ya que, disminuyen la duración y el potencial de contaminación de la cirugía. En lo posible, las fístulas deben lavarse y dejarse sanar antes de la cirugía, o deben ser suturadas al comienzo de la cirugía para así minimizar la contaminación. Por otra parte, los abscesos grandes deberán drenarse y ser tratados con antimicrobianos varios días antes de la cirugía, disminuyendo así su tamaño y menguando la cantidad de bacterias. Es importante considerar, que los antimicrobianos deben darse a base de un cultivo y sensibilidad. Sin embargo, el ceftiofur y/o la penicilina procaína suelen ser efectivos contra la mayoría de las bacterias asociadas a las infecciones umbilicales en terneros (Ortved, 2016).

En vaquillas, se realiza una incisión elíptica simple alrededor de la hernia (Baird, 2016; Ortved, 2016), teniendo cuidado de dejar una cantidad de piel suficiente para realizar el cierre de la incisión sin tensión (Baird, 2013c; Baird, 2016). El tejido subcutáneo se disecta hasta exponer la vaina externa del músculo recto abdominal (Baird, 2016), luego se realiza una pequeña incisión en la línea media craneal o caudal a la hernia, lo suficientemente grande para introducir un dedo y poder palpar estructuras intraabdominales (Baird, 2013c; Baird, 2016). Luego, se disecta alrededor de la hernia con una incisión elíptica nuevamente a través de la musculatura mientras que con los dedos se retraen las estructuras asociadas, evitando

así, el daño de éstas. La incisión se continúa caudal o cranealmente, teniendo cuidado de evitar los abscesos o restos fetales infectados. Por lo general, se utiliza el abordaje caudal para tratar aquellas lesiones que involucren al uraco (Baird, 2016). En los casos que existan infecciones de remanentes umbilicales, la vena y arterias umbilicales se ligan por encima del o los sitios de infección y el uraco se extirpa junto con el ápex de la vejiga (Ortved, 2016).

El cierre de la pared se hace mediante un patrón continuo simple luego de haber colocado una o dos suturas de tensión cerca-lejos-lejos-cerca. El tejido subcutáneo se cierra con sutura absorbible con un patrón simple continuo, al igual que la piel, solo que esta última se hace con suturas no absorbibles que se eliminan en 10 a 14 días (Baird, 2016).

Por otra parte, el ternero macho representa un desafío mayor ya que el orificio prepucial se encuentra cerca del ombligo. Se puede utilizar la incisión elíptica siempre y cuando la masa umbilical tenga menos de 3 cm de diámetro por lo que, para el resto y gran mayoría de las masas, se utiliza una incisión semilunar con el lado cóncavo dirigido caudalmente (Fig. 21). El reflejo caudal de la vaina suele bastar para poder realizar una incisión elíptica en la pared abdominal, y permite la extensión caudal de la incisión a cada lado del prepucio. Esto último, permite reflejar la vaina y el prepucio en el lado contralateral, permitiendo el acceso a cualquier absceso de uraco o infecciones de la arteria umbilical sin dañar los tejidos del prepucio y el pene (Baird, 2016).



**Fig. 21** Fotografía intraoperatoria del cierre de la incisión semilunar utilizada para tratar una masa umbilical en un ternero macho (Baird, 2016).

El cierre de la pared abdominal es el mismo utilizado en la hembra, el cierre subcutáneo de la incisión semilunar se hace transversalmente y el cierre de la piel es a preferencia del cirujano. Se aconseja colocar la primera sutura de la incisión semilunar en el aspecto más craneal (Baird, 2016).

Las hernias pequeñas y sin complicaciones se pueden reparar mediante la realización de una herniorrafía cerrada, en donde el peritoneo no se abre. Sin embargo, esta opción sólo es viable si no existen estructuras umbilicales infectadas dentro del abdomen que requieran su extracción (Baird, 2016; Ortved, 2016). Esta técnica se realiza después de la incisión de la piel, en donde el saco herniario se invierte en la cavidad abdominal y se cierran los bordes de la hernia con suturas superpuestas o de aposición, evitando así la contaminación peritoneal (Baird, 2016). No obstante, la herniorrafía abierta es menos traumática, requiere menos tiempo y permite la inspección de las vísceras abdominales (Ortved, 2016).

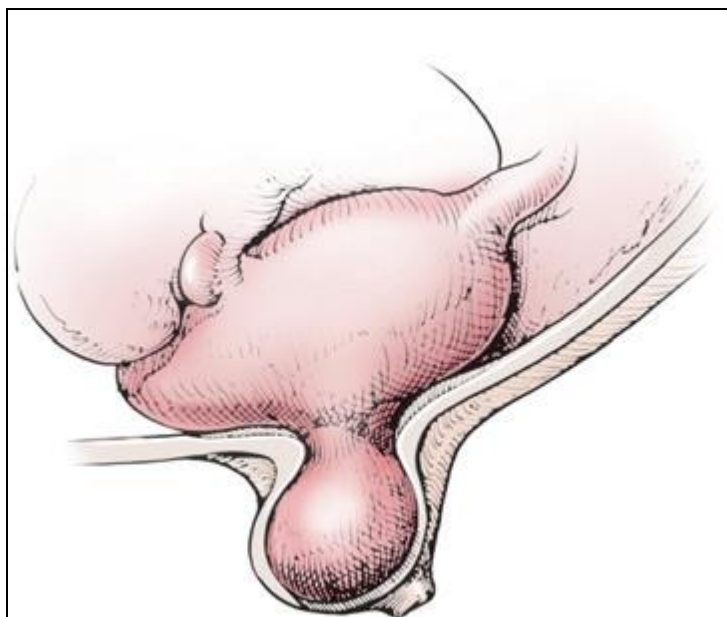
#### **i. Hernia umbilical no complicada o simple**

Es el tipo de hernia más frecuentemente tratada a nivel de campo (Baird, 2016). Son consideradas hereditarias y ocurren más comúnmente en razas lecheras. Generalmente se



presentan dentro en los primeros días de vida del animal y se van agrandando a medida que éste crece, siendo en su mayoría menores a 10 cm y presentándose por lo general en terneros que tienen menos de 6 meses de edad (Ortved, 2016). Es completamente reducible, no tiene restos infectados asociados y posee un anillo herniario circunferencial palpable (Baird, 2016; Ortved, 2016).

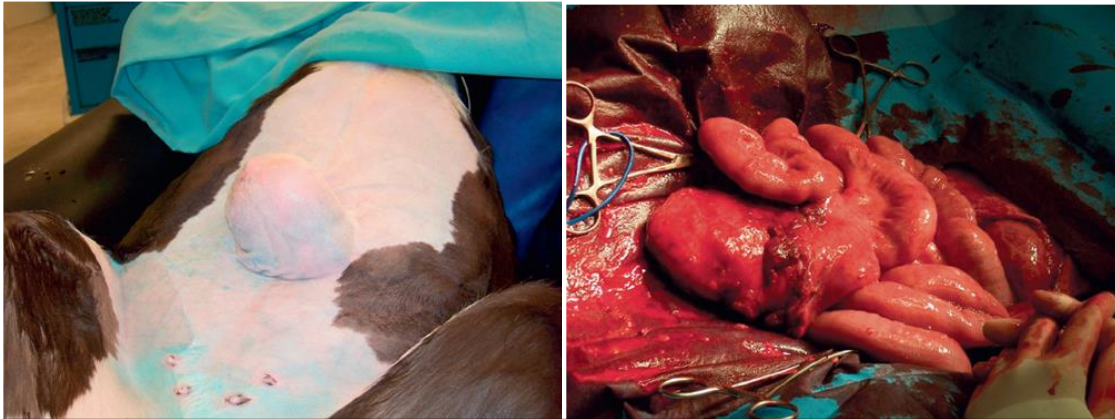
Por lo general, las hernias simples pueden contener intestinos (enterocele), epiplón (epiplocele), abomaso (más común) o los tres (Fig. 22) (Baird, 2016; Ortved, 2016), donde el contenido se desliza desde el saco herniario al abdomen con ninguna o muy poca resistencia (Baird, 2016). Por lo general, los terneros se encuentran en buenas condiciones y rara vez presentan signos de disfunción gastrointestinal (Ortved, 2016).



**Fig. 22** Diagrama Esquemático del abomaso que sobresale en una hernia umbilical (Ortved, 2016).

Existen casos, aunque raros, en donde el intestino delgado, el abomaso o el epiplón son estrangulados dentro del saco herniario (Fig. 23). En donde, los terneros afectados, presentan por lo general dolor abdominal y trastornos metabólicos como hipercolesterolemia, hiperpotasemia y alcalosis metabólica, causados por el secuestro de iones hidrógeno y

cloruro dentro del lumen abomasal. Es importante estabilizar y corregir el problema metabólico previo a la realización de la cirugía (Ortved, 2016).



**Fig. 23** (A) Hernia umbilical no reducible en un ternero de 3 meses (B) Intestino delgado que quedó atrapado en la hernia no reducible (Ortved, 2016).

Este tipo de hernias, pequeñas y sin complicaciones, se pueden corregir mediante una herniorrafía cerrada o abierta. Aunque, por lo general, la herniorrafía abierta se prefiere a la cerrada, ya que esta es menos traumática, requiere menos tiempo, permite la extracción de restos umbilicales y la inspección de las vísceras abdominales (Ortved, 2016).

## **ii. Hernias umbilicales con abscesos localizados o infección subcutánea**

Aquellos animales con una hernia umbilical asociada a una infección subcutánea por lo general son terneros con un cordón umbilical agrandado desde el nacimiento, sin embargo, la masa abdominal no se presenta hasta que éste tiene varias semanas de edad. El animal por lo general se encuentra en buenas condiciones y al palpar la masa se percibe el anillo herniario, una porción dorsal reducible y una porción ventral, adherida a la piel, firme y no reducible (Ortved, 2016).

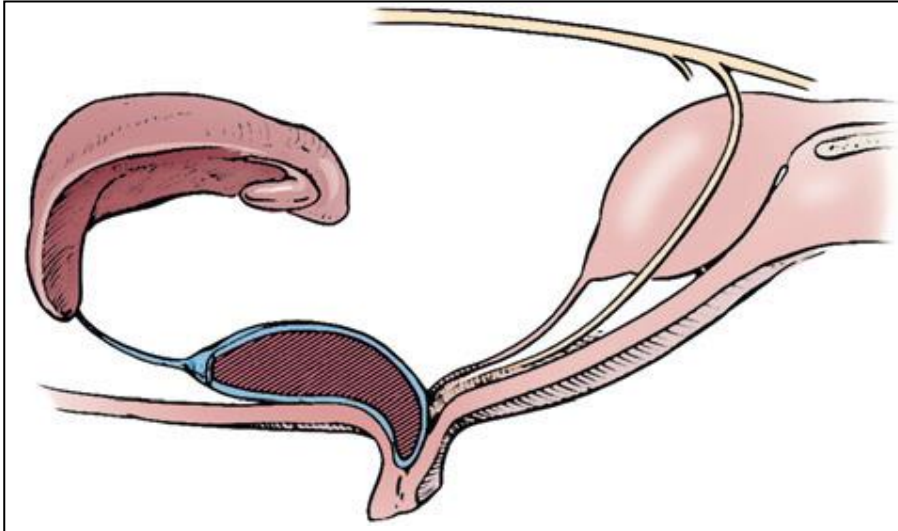
El tratamiento a elección es la extirpación quirúrgica del absceso y la reparación de la hernia. Se recomienda realizar una herniorrafía abierta, puesto que el absceso subcutáneo puede llegar a extenderse a uno de los remanentes del cordón umbilical. Además, pueden existir adherencias que involucren el abomaso o al omento mayor (Ortved, 2016).

### iii. **Hernias umbilicales con infección de restos del cordón umbilical**

Incluyen la onfaloflebitis, onfaloarteritis e infección o abscesos del uraco, en donde más de un remanente umbilical pueden estar infectados. Por lo general se presenta drenaje purulento intermitente desde el ombligo del animal que inicia entre la primera y segunda semana de edad, seguido de la aparición de una masa que se agranda rápidamente varias semanas después (Ortved, 2016).

Los terneros suelen ser más pequeños y pueden tener enfermedades infecciosas concomitantes, con neumonía, peritonitis, artritis séptica o bacteriemia. Por lo general, la masa umbilical es grande, dolorosa a la palpación, de base amplia, parcialmente reducible y el anillo herniario no se palpa por completo (Ortved, 2016). El uraco infectado se dirige caudodorsalmente hacia la vejiga, la vena umbilical discurre dorsocranealmente hacia el hígado y las arterias umbilicales discurren caudodorsalmente hacia las arterias ilíacas (Ortved, 2016).

- **Onfaloflebitis:** infección de la vena umbilical que puede llegar a implicar el hígado, causando múltiples abscesos hepáticos, bacteriemia, septicemia y falta de crecimiento. En el caso de que la infección de la vena umbilical no afecte al hígado, por lo general se ligan quirúrgicamente y se extirpan en bloque (Fig. 25) (Ortved, 2016). Sin embargo, en el caso que la infección se extienda por toda la longitud de la vena umbilical e implique al hígado, la técnica requerida es la marsupialización (Baird, 2016; Ortved, 2016).



**Fig. 24** Ilustración esquemática de una infección localizada dentro de la vena umbilical (Ortved, 2016).

La marsupialización se puede realizar tanto en el extremo craneal de la incisión de la piel o mediante una incisión separada cranealmente. Esta última se prefiere ya que produce menos complicaciones incisionales (Baird, 2016). El aspecto distal de la vena anormal se disecta del ombligo y se cubre con una esponja quirúrgica o un parte de un guante, evitando así la contaminación del peritoneo (Baird, 2013c; Baird 2016).

Se realiza una incisión circular en la piel, craneal a la incisión umbilical (Baird, 2016), a la derecha de la línea media, justo caudal a la última costilla (Baird, 2013c), de manera que el remanente salga desde el hígado a la cavidad abdominal casi verticalmente en el ternero de pie (Baird, 2013c; Baird, 2016). El tamaño de la incisión estará determinado por el tamaño de la vena umbilical, en donde la vaina del recto externo se incide de forma circular o lineal y luego se ensancha (Baird, 2016). La vena se fija con una tensión mínima a la vaina del recto externo mediante 10 a 12 suturas absorbibles simples interrumpidas, las cuales incorporan la pared de la vena, pero sin obstruir su lumen (Baird, 2013c; Baird 2016). Una segunda capa se fija a la piel utilizando suturas no absorbibles simples interrumpidas (Baird, 2016). El exceso de vena fuera de la piel se extirpa (Baird, 2013c) y la vena puede enjuagarse para estimular así el drenaje y curación (Baird, 2016). Sin embargo, es importante destacar, que nunca se debe enjuagar bajo presión, especialmente

en ternero menores de dos meses, ya que la solución de lavado y el exudado contaminado podrían ingresar a la circulación sistémica a través del ductus venoso y causar reacciones adversas graves (Baird, 2016; Ortved, 2016).

Se debe informar a los propietarios que una segunda cirugía puede ser necesaria para resectar la vena y cerrar la incisión una vez que la infección se resuelva. Sin embargo, en la mayoría de los casos, la vena se atrofia y la incisión se sella muy bien (Baird, 2016).

- **Onfaloarteritis:** es la infección menos común, en donde una o ambas arterias pueden estar infectadas. Puede ocurrir estrangulación intestinal, pero es poco frecuente. La ligadura quirúrgica y la resección de las arterias afectadas, la masa umbilical y la piel subyacente, es el tratamiento a elección. En ocasiones, el omento puede adherirse a las arterias, lo cual requerirá de disección y ligadura cuidadosa (Ortved, 2016).
- **Infección o abscesos del uraco:** el uraco es el resto umbilical infectado que más frecuentemente se encuentra en las masas umbilicales en los terneros (Baird, 2016; Ortved, 2016) los cuales, pueden presentar piuria, disuria, cistitis y polaquiuria. El tratamiento a elección es la extirpación quirúrgica del uraco infectado y la reparación de la hernia (Ortved, 2016).

El ternero puede presentar una masa umbilical que drene exudado purulento periódicamente, pero con un absceso pequeño en la cavidad abdominal; como también la masa puede ser pequeña y el absceso dentro más grande incluso que la vejiga (Baird, 2016).

Se debe continuar la incisión inicial hacia abajo permitiendo que el vértice de la vejiga se exteriorice. El uraco y el vértice se resectan cerca del ápice y se cierra la mucosa con suturas n° 0 o 2-0 en un patrón continuo simple teniendo cuidado de no penetrarla. Luego, se cierra la capa seromuscular con el mismo material de sutura y un patrón de inversión tales como Cushing o Lembert, logrando así un cierre hermético que no deje escapar la orina (Baird, 2016).

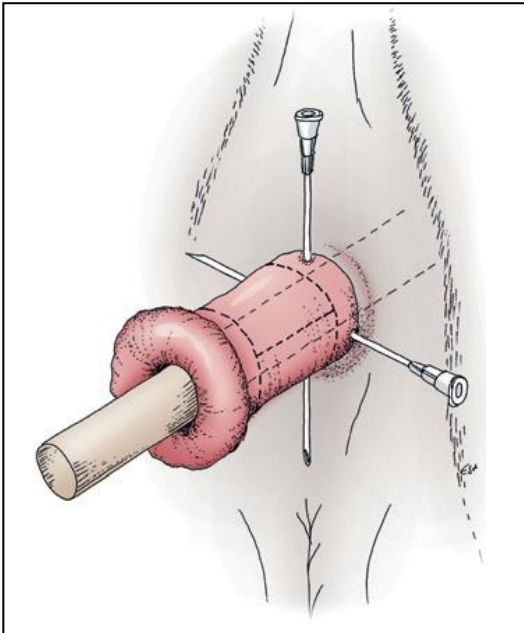
#### **d) Prolapso rectal**

Ocurre comúnmente en el ganado de carne entre los seis meses y los dos años (Steiner, 2016a), y se clasifican en diferentes tipos: en el tipo I sólo se proyecta la mucosa rectal a través del ano, en el tipo II el prolapso es completo de todas las capas rectales (mucosa/serosa) de longitud variable, en el tipo III se le agrega una intususcepción del colon descendente en el recto y, en el tipo IV porciones variables del peritoneo rectal y/o colon descendente forman una invaginación a través del ano. Los tipos I y II son más comunes que los tipos III y IV (Anderson y Miesner, 2008; Steiner, 2016a).

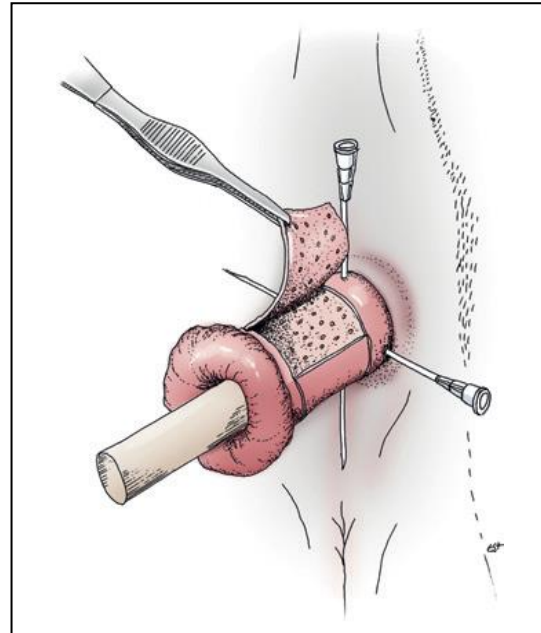
En general, el recto se recupera bien de las lesiones por lo que siempre se debe intentar salvar el tejido prolapsado a menos que exista un trauma en el tejido o una necrosis profunda. Por lo que es importante realizar una inspección minuciosa una vez efectuada la anestesia epidural caudal y la limpieza con un antiséptico suave del tejido prolapsado. Una vez realizada la inspección se elige el tratamiento, cuyas opciones son: sustitución y sutura en bolsa tabaquera, resección submucosa o amputación (Steiner, 2016a).

- **Sustitución y sutura en bolsa tabaquera:** se indica en aquellos casos rescatables. Una vez anestesiada la zona, mediante la aplicación de una epidural caudal, y limpiada la mucosa, se debe reducir el edema mediante la aplicación tópica de una solución hiperosmótica (Steiner, 2016a). El tejido se reposiciona mediante un masaje suave (Anderson y Miesner, 2008) y se aplica una sutura en bolsa tabaquera en el tejido perirrectal con “cinta umbilical”. Se debe dejar el ancho de dos a tres dedos para permitir el paso de material fecal y evitar la recurrencia. Generalmente, la sutura se retira una semana después (Anderson y Miesner, 2008; Steiner, 2016a).
- **Resección submucosa:** técnica preferida cuando la mucosa está necrosada, ulcerada o traumatizada, pero el tejido subyacente se encuentra sano. Luego de colocar anestesia epidural y limpiar la mucosa, se debe reducir el edema aplicando una solución hiperosmótica (Steiner, 2016a). A continuación, se inserta un trozo de tubo flexible en el lumen del prolapso y se fija mediante clavijas cruzadas que controlan el movimiento del prolapso durante la cirugía. Estas clavijas pueden ser agujas de calibre 18 de 15 cm que se insertan en un ángulo de 90° entre sí, cerca de la abertura anal atravesando el prolapso

y el tubo, saliendo por el lado opuesto (Fig. 25) (Anderson y Miesner, 2008; Steiner, 2016a). Luego, se hacen dos incisiones circunferenciales, atravesando la mucosa, a cada lado del tejido que se desea extraer. Posteriormente se continúa con una incisión longitudinal que conecta las dos primeras. El tejido afectado se elimina mediante una disección roma (Fig. 26) y se controla la hemorragia (Steiner, 2016a).

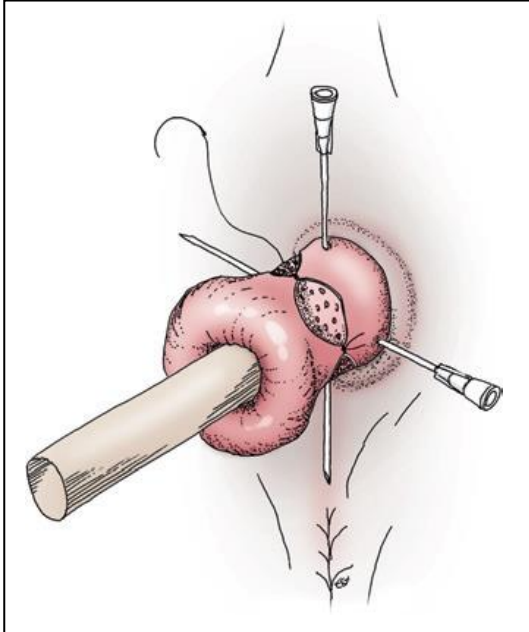


**Fig. 25** Inserción de tubo flexible y fijación con dos agujas de calibre 18 (Steiner 2016a).

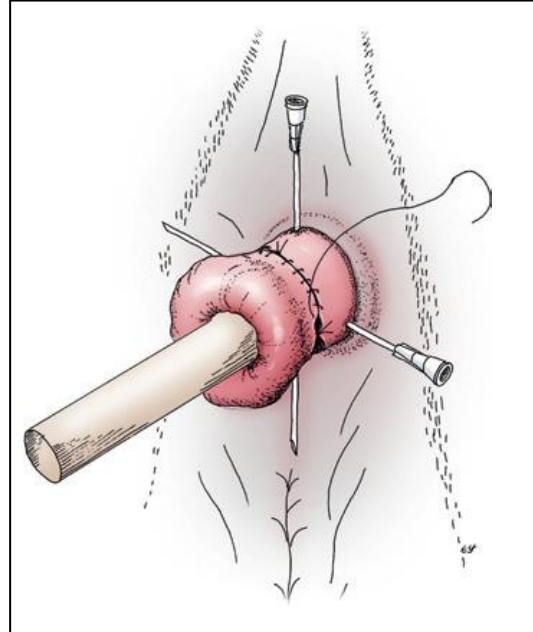


**Fig. 26** Disección roma del tejido mucoso afectado en el plano submucoso sano (Steiner 2016a).

Finalmente, la mucosa se alinea utilizando cuatro suturas simples interrumpidas equidistantes alrededor de la circunferencia del prolapso (Fig. 27). Luego, estos cuatro cuadrantes se alinean por separado utilizando un patrón de sutura simple continuo (Fig. 28), con un material de sutura absorbible tamaño 2-0 a 3-0 (Steiner, 2016a).

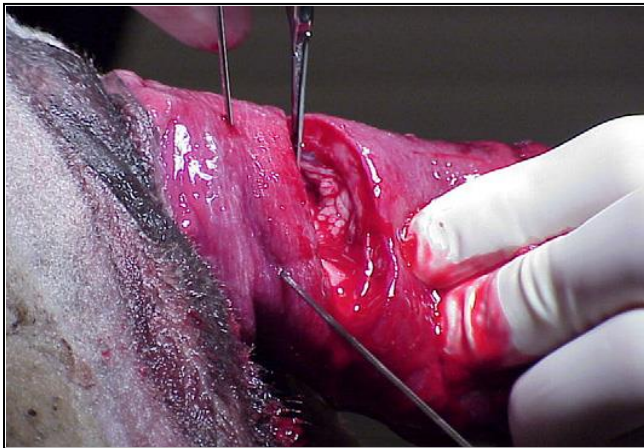


**Fig. 27** Suturas interrumpidas simples (Steiner 2016a).



**Fig. 28** Alineamiento final de la mucosa con suturas continuas. (Steiner 2016a).

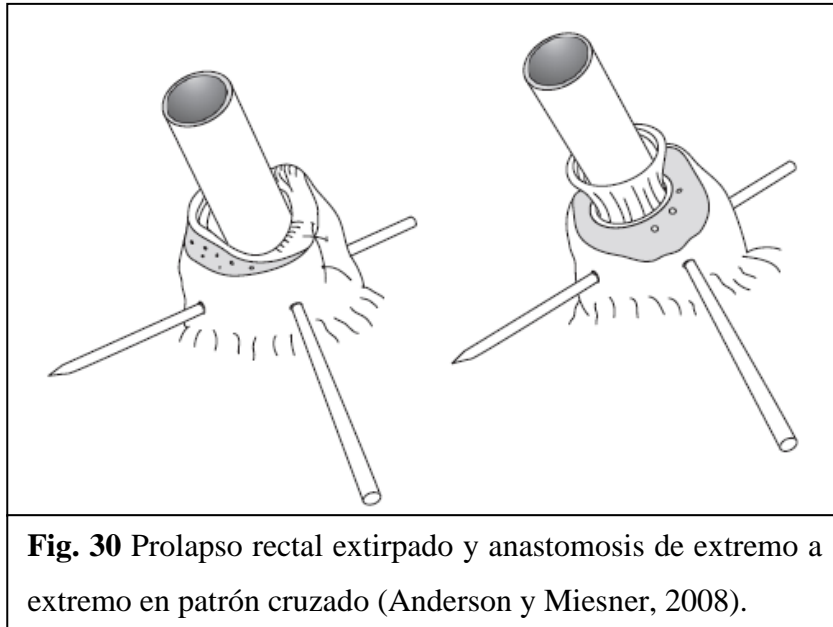
- **Amputación:** suele ser la única alternativa cuando el tejido prolapsado se encuentra severamente dañado. Al igual que en el procedimiento descrito anteriormente, se utiliza anestesia epidural y se fija un tubo flexible con agujas (Anderson y Miesner, 2008; Steiner, 2016a). Luego, se comienza la disección aproximadamente un centímetro desde el borde mucocutáneo, en donde la mucosa aún se encuentra sana, cortando toda la circunferencia de la mucosa expuesta hasta la serosa de la pared interna (Fig. 29) (Anderson y Miesner, 2008).



**Fig. 29** Sitio de incisión para resección rectal 1 cm proximal al margen sano (Anderson y Miesner, 2008).



Una vez completada la disección, el recto queda sujeto por las agujas y los extremos cortados se suturan juntos utilizando un patrón cruzado y material de sutura absorbible tamaño 0 (Fig. 30). Finalmente, se extraen las agujas y el tubo se saca del recto (Anderson y Miesner, 2008).



### 3. Cirugías aparato reproductor

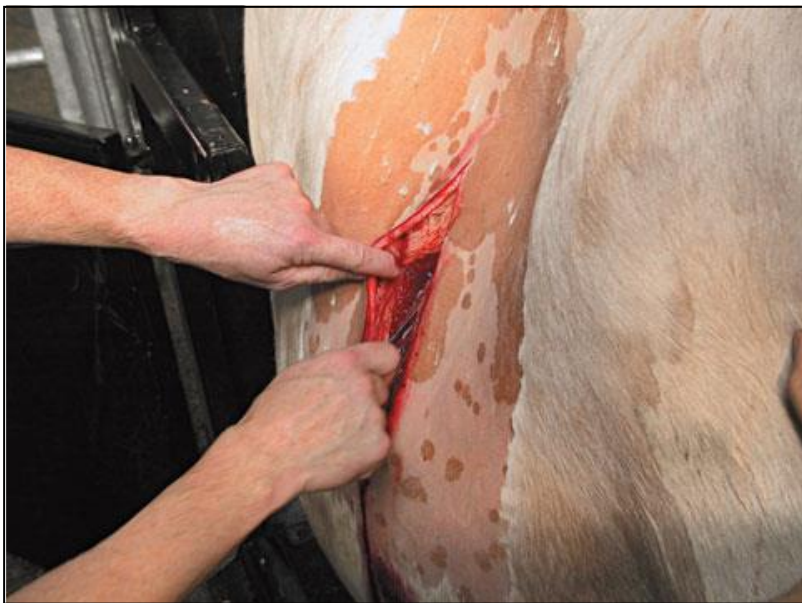#### a) Cesárea

Los objetivos finales en su realización son la preservación de la vaca, de su futura eficiencia reproductiva y del ternero (Newman, 2008). Está indicada en distocias, en deformidades de la pelvis materna, mala posición fetal, entre otros (Baird, 2013b; Fubini, 2016a).

Las técnicas anestésicas más comunes son el bloqueo en línea y el bloqueo en L invertida (Newman, 2008; Scott *et al.*, 2011; Baird, 2013b). Utilizando una aguja de calibre 18 y 3,8 cm se infunden subcutáneamente múltiples inyecciones de 10 ml de anestésico local (Newcomer y Walz, 2014). En aquellos casos en que la manipulación obstétrica ha causado fuertes contracciones abdominales en el animal (reflejo de Ferguson), se recomienda la administración de una epidural caudal la cual, siempre y cuando no se administre en grandes volúmenes, no debiese afectar el control de los miembros posteriores. Es importante

considerar que siempre que no se administre una epidural, la cola debe permanecer atada a la pierna del animal evitando así la contaminación intraoperatoria (Newman, 2008).

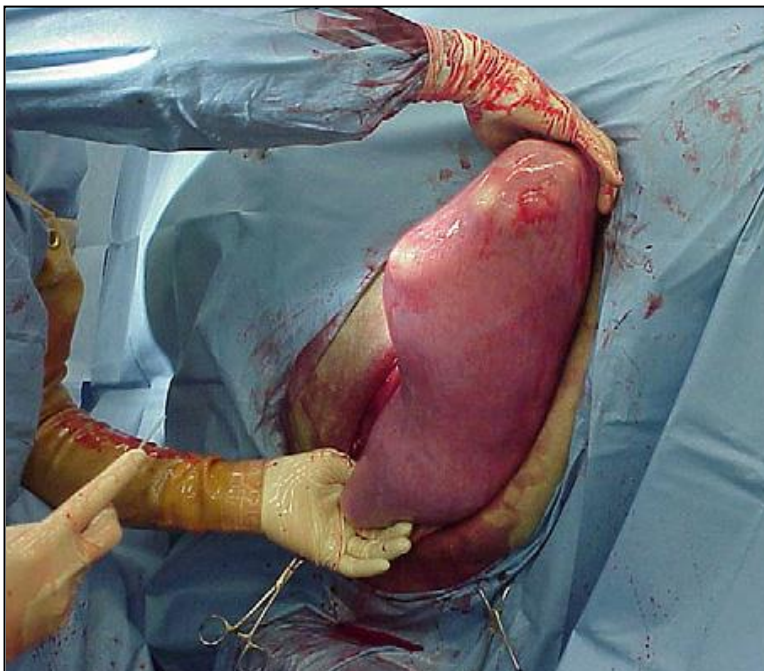
Una vez realizado el bloqueo regional, se debe recortar y preparar quirúrgicamente un área de 20 a 30 cm a cada lado de la incisión prevista mientras que la analgesia hace efecto (Newman, 2008; Scott *et al.*, 2011). La cirugía usualmente se realiza con el animal de pie y mediante una incisión de 25 cm en el flanco izquierdo comenzando 10 a 15 cm por debajo de los procesos transversales de las vértebras lumbares a mitad de camino entre el ala del fleón y la última costilla (Fig. 31). Por lo general la incisión se realiza verticalmente, aunque algunos veterinarios prefieren un abordaje oblicuo el cual facilita la exteriorización del útero (Scott *et al.*, 2011). Por otra parte, se recomienda un abordaje ventral en la línea media, mediante una incisión de 40 cm comenzando en la ubre hasta el xifoides (Fubini, 2016a), en aquellos casos que el ternero se encuentre enfisematoso, ya que el útero es más fácil de exteriorizar mediante este abordaje y reduce la posibilidad de contaminación de la cavidad abdominal (Newman, 2008; Scott *et al.*, 2011; Baird, 2013b).



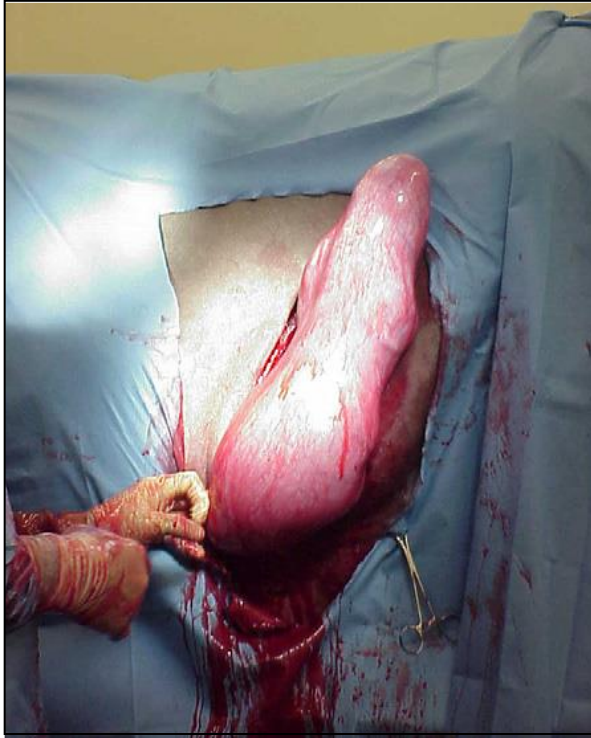**Fig. 31** Cesárea realizada en una vaca de pie (Scott *et al.*, 2011)

Luego de ingresar a la cavidad abdominal, es importante determinar la posición y el estado del ternero ya que es muy difícil manipular el útero completo (Fubini, 2016a). Por lo

que una vez identificado, el útero se debe levantar hacia la incisión abdominal agarrando el metatarso de alguna de las patas traseras del ternero. Colocando una mano debajo del corvejón y la otra en la cara dorsal de la cuartilla (Fig. 32) ayuda a la colocación del útero de tal forma que bloquea la incisión y facilita su manipulación (Fig. 33) (Newman, 2008; Fubini, 2016a). Se exterioriza la curvatura mayor del útero y se realiza una incisión a lo largo de ésta utilizando una segunda hoja de bisturí, evitando las carúnculas principales y los vasos sanguíneos (Newman, 2008; Baird, 2013b). La incisión parte en el corvejón y se extiende distalmente hasta el pie del feto, lo cual evita que el útero se deslice hacia abajo alrededor de la pierna del ternero (Newman, 2008). Es importante recordar que la incisión tanto abdominal como uterina debe ser lo suficientemente grande para que el ternero salga sin problemas, ya que una incisión pequeña aumenta el riesgo de desgarro y el nivel de dificultad en el cierre (Newman, 2008; Scott *et al.*, 2011; Baird, 2013b). Idealmente, se debe evitar derramar el contenido uterino en el abdomen, por lo cual éste debe ser mantenido en su lugar ya sea mediante la utilización de pinzas de agarre uterinas o con la ayuda de un asistente (Newman, 2008; Fubini, 2016a).



**Fig. 32** (Newman, 2008)



**Fig. 33** El útero bloqueado en la incisión (Newman, 2008)

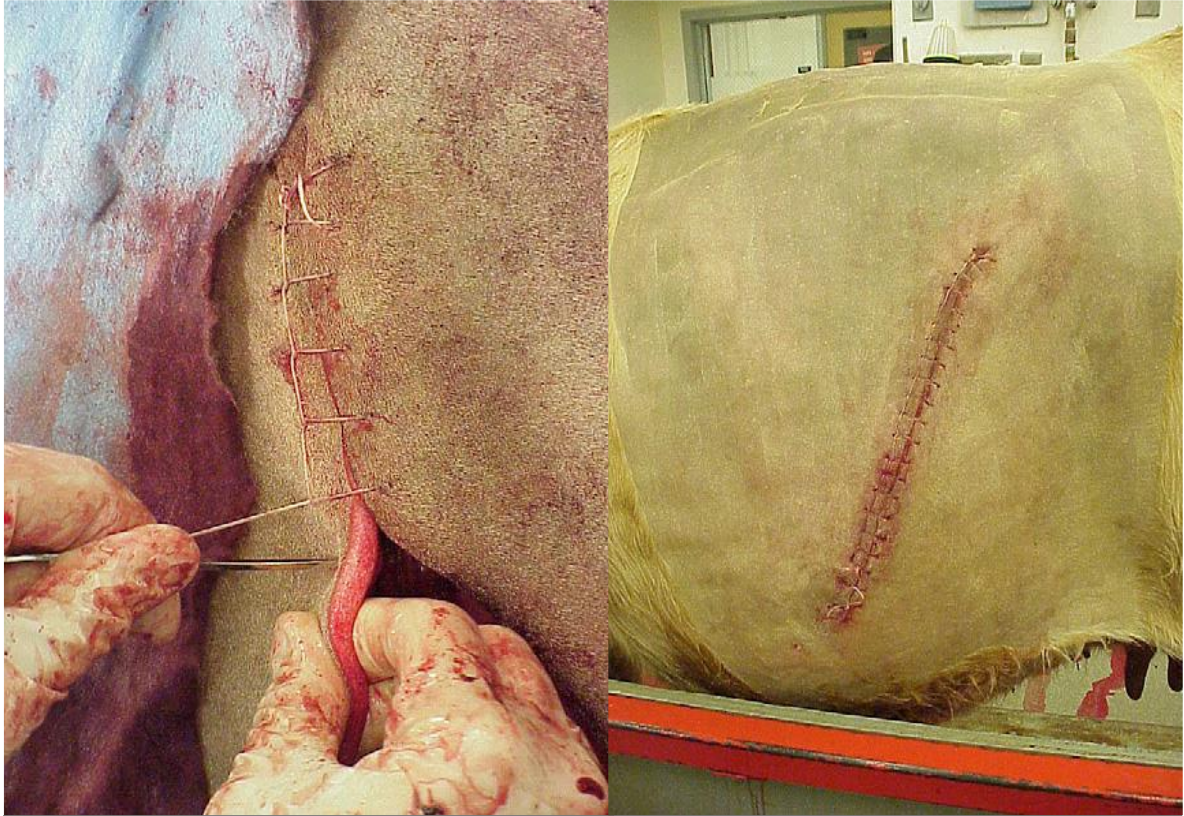
En aquellos casos en que la columna vertebral del ternero se presente en la incisión y sea difícil alcanzar una extremidad, se debe intentar rotar el útero ya sea en sentido de las agujas del reloj u anti horario (Fubini, 2016a). Por otra parte, si el ternero viene mal posicionado y no es posible efectuar la incisión sobre la extremidad, ésta se puede realizar en el área sobre la cabeza. Además, es importante considerar que el útero debe incidirse lo más cerca a la punta del cuerno posible, evitando así el cuerpo uterino y permitiendo la exteriorización del cuerno para suturarlo (Baird, 2013b).

Una vez exteriorizadas ambas piernas del ternero, se pueden colocar cadenas de parto alrededor de éstas para facilitar así la extracción fetal (Newman, 2008; Baird, 2013b). El cordón umbilical se estira y se corta de manera controlada, ya que los vasos umbilicales no se encuentran preparados para la ruptura espontánea y son susceptibles a hemorragia excesiva, por lo cual es posible que requiera de un pinzamiento temporal (Newman, 2008). Luego de retirar el ternero, siempre se debe verificar que no exista una segunda cría y se debe retirar la placenta, siempre y cuando se desprenda fácilmente de las carúnculas; de lo contrario, hay que recortar la parte que sobresalga fuera del útero (Newman, 2008; Fubini, 2016a).

Si el útero se encuentra sano y el ternero está vivo, basta con un cierre de una capa con una sutura absorbible. Por otra parte, si la pared uterina se encuentra desgarrada, si el ternero está muerto y/o se sospecha de fluidos uterinos contaminados, se recomienda hacer el cierre de la incisión uterina en dos capas. En ambos casos se utiliza un patrón de sutura continuo inversor tales como Cushing o Lembert, proporcionando así un sello hermético (Newman, 2008). Es importante tirar firmemente cada sutura, de lo contrario los bordes de la herida podrían abrirse filtrándose el contenido uterino dentro del abdomen (Baird, 2013b; Fubini, 2016a). Sin embargo, hay que tener cuidado a la vez de no apretar demasiado, ya que podría hacer que la pared edematosa del útero se desgarre (Scott *et al.*, 2011).

Es importante buscar y retirar todos los coágulos de sangre que pueden haberse formado ya que pueden producir adherencias que afectan la fertilidad futura. Estos coágulos pueden alojarse también en la bolsa ovárica, por lo que debiese ser revisada también (Newman, 2008). Luego, se enjuaga copiosamente el útero y el área circundante con una solución isotónica y se devuelve a la cavidad abdominal a su posición normal (Newman, 2008; Scott *et al.*, 2011; Fubini, 2016a). Una vez que el útero se encuentra cerrado y limpio, se recomienda cambiar los guantes quirúrgicos reduce el riesgo de contaminación abdominal (Newman, 2008; Fubini, 2016a).

Finalmente, la pared abdominal se cierra en tres capas, en donde el peritoneo y el músculo transversal se suturan juntos al igual que los músculos oblicuos interno y externos, con material absorbible y un patrón simple continuo en ambas capas (Newman, 2008). Es importante intentar eliminar la mayor cantidad de aire posible del abdomen antes del cierre de la primera capa, ya que esto disminuye el desarrollo de enfisema subcutáneo y reduce el dolor causado por neumoperitoneo (Fubini, 2016a). Finalmente, la piel se cierra con suturas no absorbibles con un patrón festoneado continuo o cruzado simple interrumpido (Fig. 34 y 35) (Newman, 2008). En el caso de utilizar el patrón festoneado, se recomienda colocar varias suturas simples interrumpidas en la base de la incisión ya que en caso de infección pueden eliminarse para facilitar así el drenaje (Newman, 2008; Fubini, 2016a).



**Fig. 34 y 35** Sutura patrón festoneado continuo para cierre de piel (Newman, 2008).

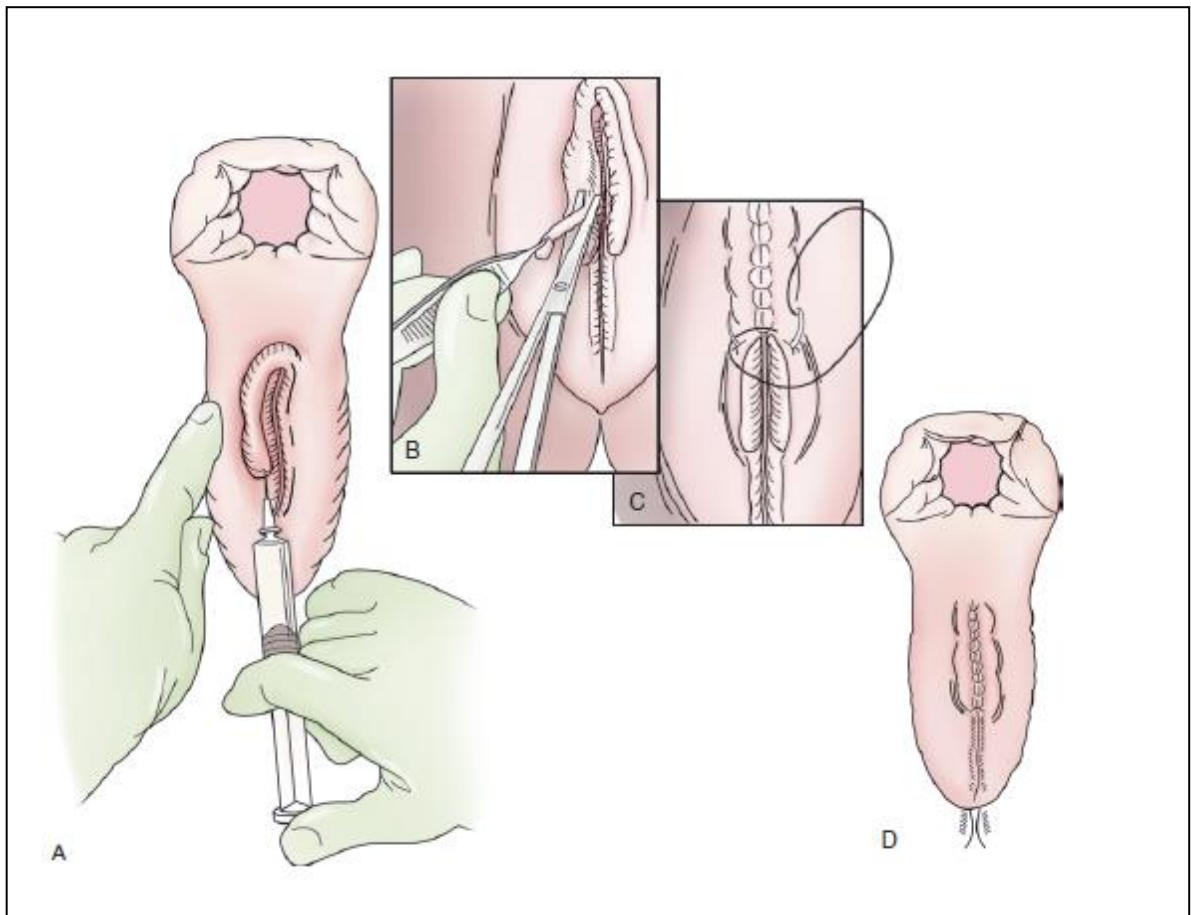
## **b) Laceración perineal**

El traumatismo obstétrico es una de las causas más comunes de lesiones perineales, las cuales se clasifican en grado 1; 2 y 3 de acuerdo a la ubicación, extensión de la lesión y tejidos involucrados. Por lo general, este tipo de lesiones son causadas por un tamaño anormal y/o una mal posición del ternero o por excesiva manipulación obstétrica. A pesar de que el trauma puede ser bastante severo a simple vista, se recomienda esperar hasta que la inflamación disminuya para realizar cualquier tipo de reparación quirúrgica (Fubini, 2016b).

### **i. Laceraciones de primer grado**

En el grado uno, sólo se ve afectada la piel y la membrana mucosa de la vagina o vestíbulo. La mayoría sana sin terapias intensivas pero, si existe una disrupción significativa del tejido o laceraciones profundas, se recomienda la realización de una vulvoplastia de Caslick (Fubini, 2016b; Prado *et al.*, 2016).

En el caso de que exista protrusión de grasa perivaginal a través de la laceración, es necesario extirparla antes de iniciar el procedimiento. Se aplica anestesia epidural y se prepara quirúrgicamente el área. Luego, se resecta una tira de tejido mucocutáneo en forma de U alargada, iniciando dos tercios dorsales y un tercio ventral a la unión de los labios vulvares, avanzando dorsalmente hacia la parte superior de la vulva. Finalmente, los bordes se suturan utilizando un patrón continuo, teniendo cuidado de dejar el suficiente espacio (alrededor de 3 cm) en la comisura ventral de la vulva para que el animal pueda orinar (Fig. 36) (Fubini, 2016b).



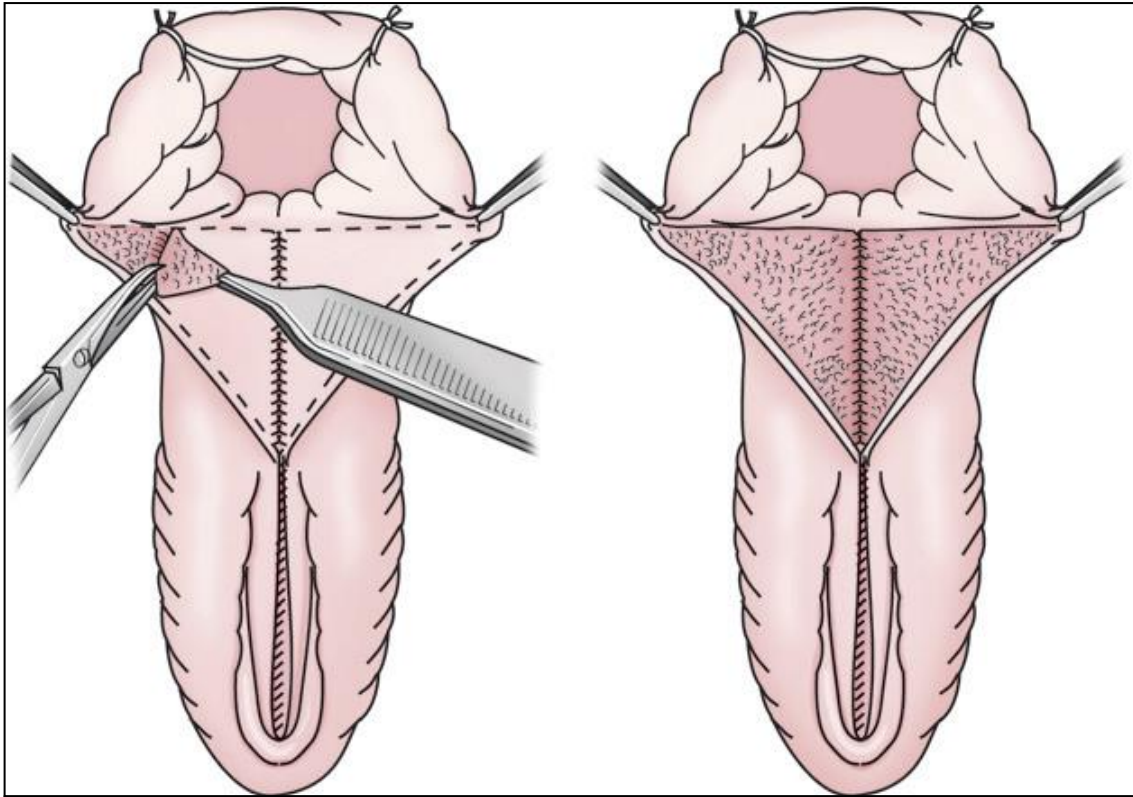
**Fig. 36** Diagrama de un procedimiento de Caslick (A) Inyección anestésico local (B) extracción tejido mucocutáneo (C) Sutura continua (D) Procedimiento completado (Fubini, 2016b).

## ii. Laceraciones de segundo grado

El grado dos, implica una ruptura de los tejidos fibromusculares que separan el recto de la vagina (Fubini, 2016b; Prado *et al.*, 2016), comprometiendo la capacidad para estrechar el vestíbulo de la musculatura perineal (Prado *et al.*, 2016). Es por esto, que el tratamiento a elección es la vestibuloplastia, puesto que el músculo vulvar se rompe, causando el hundimiento del perineo, predisponiendo a la urovagina y pneumovagina (Prado *et al.*, 2016). En estos casos, no se requiere una cirugía de emergencia, pero sí es necesario tener en consideración que la pérdida de la conformación vulvar y vestibular llevará eventualmente a una contaminación fecal de la bóveda vaginal y finalmente a la infertilidad (Fubini, 2016b).

Se aplica anestesia epidural, se evacúa el recto y se prepara el perineo de forma aséptica. A continuación, se reseca un segmento triangular de mucosa y submucosa en ambos lados (Fig. 37). La base del triángulo debe estar ubicada en la cara dorsal de la unión mucocutánea del cuerpo perineal y los brazos; uno corre a lo largo de la comisura dorsal de la vagina, mientras que el otro queda paralelo al recto. La mucosa se corta y socaba mediante la utilización de tijeras Metzenbaum, levantando así el colgajo y dejando una superficie nueva a cada lado. En caso de que el desgarró sea asimétrico, va a requerir una modificación para diseñar los colgajos, determinando la mejor manera de colocar los tejidos. Finalmente, las suturas se deben colocar primero profundamente, juntando la mucosa con la submucosa intentando crear una superficie lo suficientemente ancha como el cuerpo perineal original, mediante la utilización de suturas absorbibles 2-0 o 3-0. Una vez completada la reparación profunda se realiza un procedimiento de Caslick (Fubini, 2016b).





**Fig. 37** Diagrama de reparación de laceración perineal de segundo grado (Fubini, 2016b).

### iii. Laceraciones de tercer grado

En las laceraciones de tercer grado existe una disrupción completa de la base rectovestibular a menudo con ruptura del esfínter anal, dando como resultado una bóveda rectal y vestibular común. Por lo general son consecuencia de un excesivo tamaño fetal, de algún trauma o extracción forzada (Fubini, 2016b; Prado *et al.*, 2016). Puede causar contaminación fecal de la vagina, lo cual puede conducir a una endometritis y finalmente infertilidad (Ames, 2014; Fubini, 2016b).

El tratamiento inicial consta del cuidado local de la herida, en donde se debe limpiar y dehebridar. Esto se hace ya que la reparación inmediata no es recomendable, por lo cual se aconseja esperar hasta que la inflamación disminuya para realizar cualquier tipo de reparación quirúrgica (Fubini, 2016b).

Se coloca un lazo en la cola, para así exponer el área quirúrgica. Se administra anestesia epidural, se evacúa el recto y se prepara el área perineal para la cirugía aséptica (Ames, 2014; Fubini, 2016b).

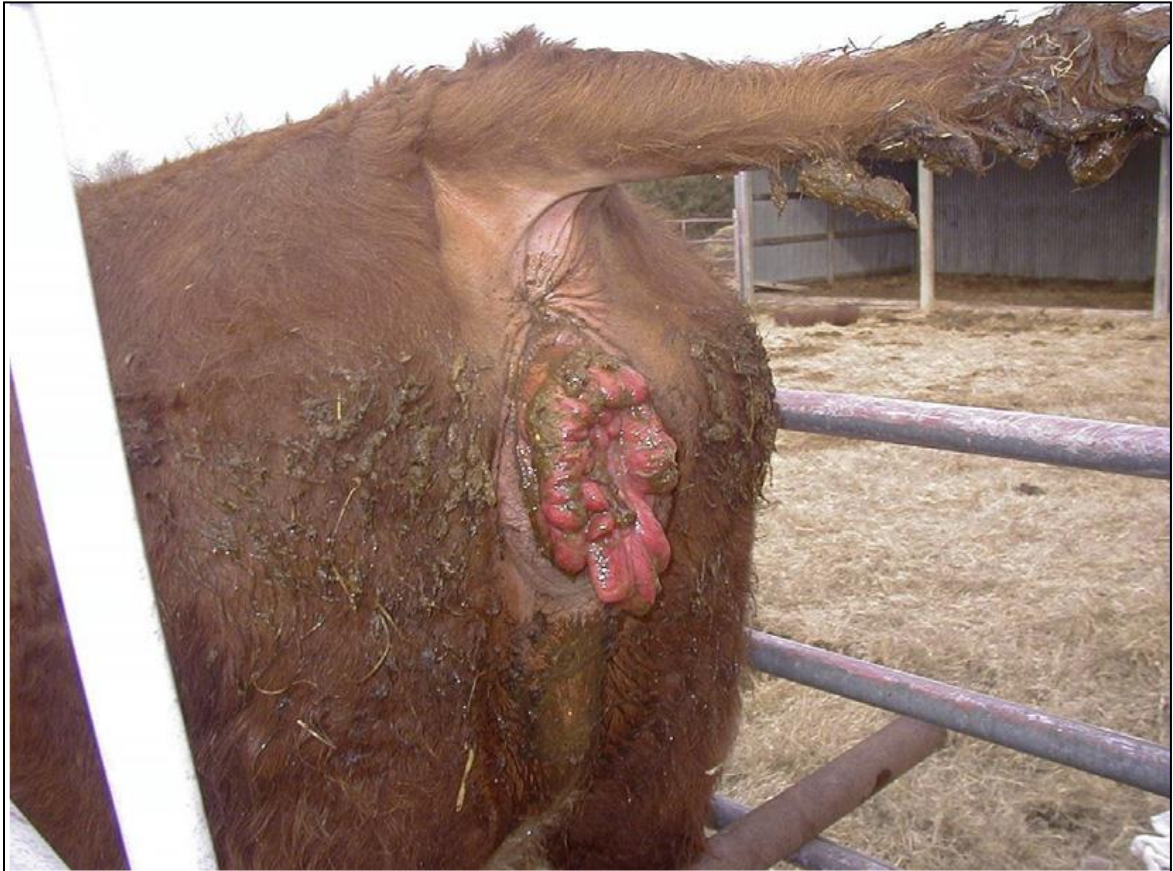
La reparación quirúrgica consta de dos etapas; la reconstrucción rectovestibular y la reconstrucción anoperitoneal con un patrón de sutura de 6 puntos. En la primera etapa Prado *et al.*, 2016 recomiendan la disección entre la submucosa vaginal y rectal se extienda varios centímetros craneales al desgarró, permitiendo así la colocación de suturas que inviertan tanto la submucosa vaginal, como la mucosa de la luz vaginal y submucosa rectal en el lumen rectal. Esto último alivia la tensión de las suturas a colocar más caudalmente y a su vez, disminuye la probabilidad de formación de una fístula en el aspecto craneal (Prado *et al.*, 2016).

### **c) Prolapso de vagina y cuello uterino**

Son problemas frecuentes en el ganado bovino, pudiendo ocurrir antes o después del parto (Miesner y Anderson, 2008). Se produce con mayor frecuencia durante el último trimestre de la gestación, aunque también puede ocurrir durante el postparto temprano o el estro (Baird, 2013b). Se clasifican mediante una escala del I al IV, en donde la gravedad del prolapso y la extensión del daño se utilizan para evaluar las opciones de tratamiento (Miesner y Anderson, 2008).

#### **i. Prolapso vaginal de primer grado**

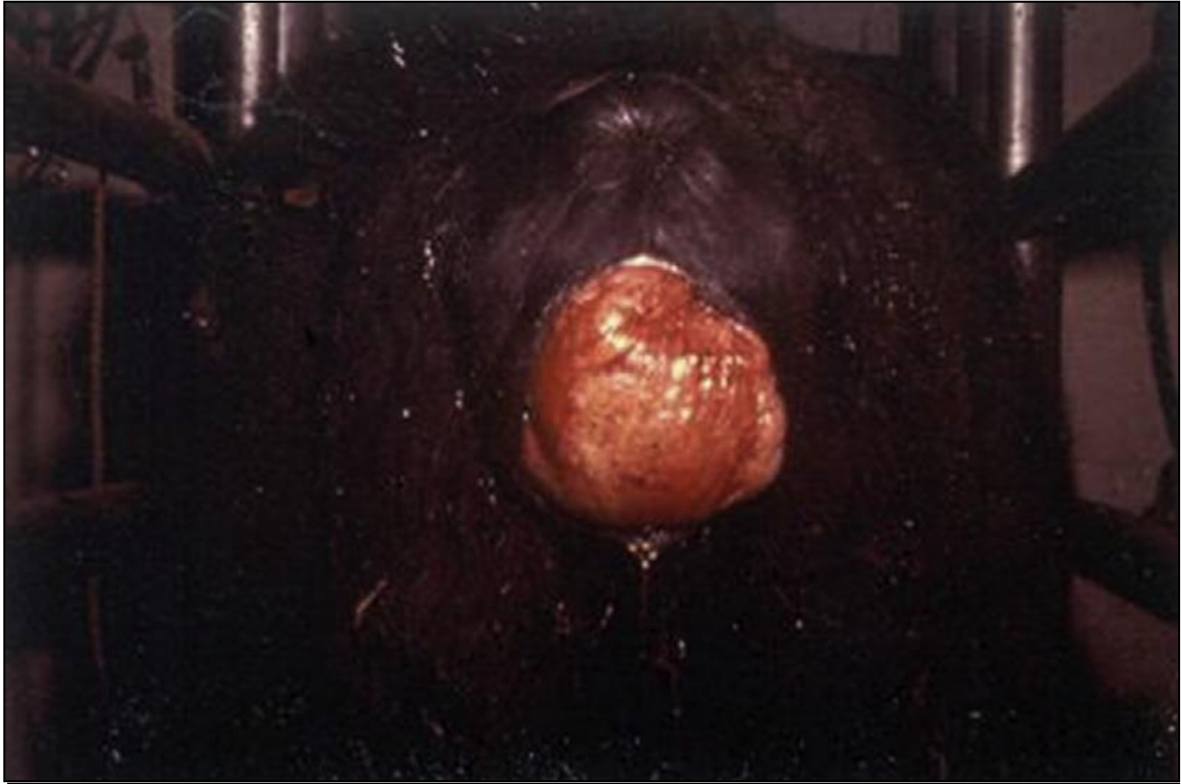Se clasifica como prolapso de primer grado a aquel que sólo involucra la exposición intermitente del piso vaginal (Baird, 2013b). En donde una pequeña área de la mucosa vaginal es expuesta de manera intermitente a través de los labios vulvares (Fig. 38) (Prado *et al.*, 2016). Por lo general ocurre cuando la vaca se encuentra echada (Baird, 2013b; Prado *et al.*, 2016).



**Fig. 38** Prolapso vaginal de primer grado (Prado *et al.*, 2016).

## ii. Prolapso vaginal de segundo grado

Se clasifica como prolapso vaginal de segundo grado a aquel que implica una exposición continua de la mucosa vaginal a través de los labios vulvares. En donde, ocasionalmente la vejiga puede quedar atrapada dentro del tejido prolapsado, llegando incluso a verse impedida la micción si se ocluye la uretra (Fig. 39) (Baird, 2013b; Prado *et al.*, 2016). Este tipo de prolapsos progresa rápidamente a grado tres si no es tratado (Prado *et al.*, 2016).



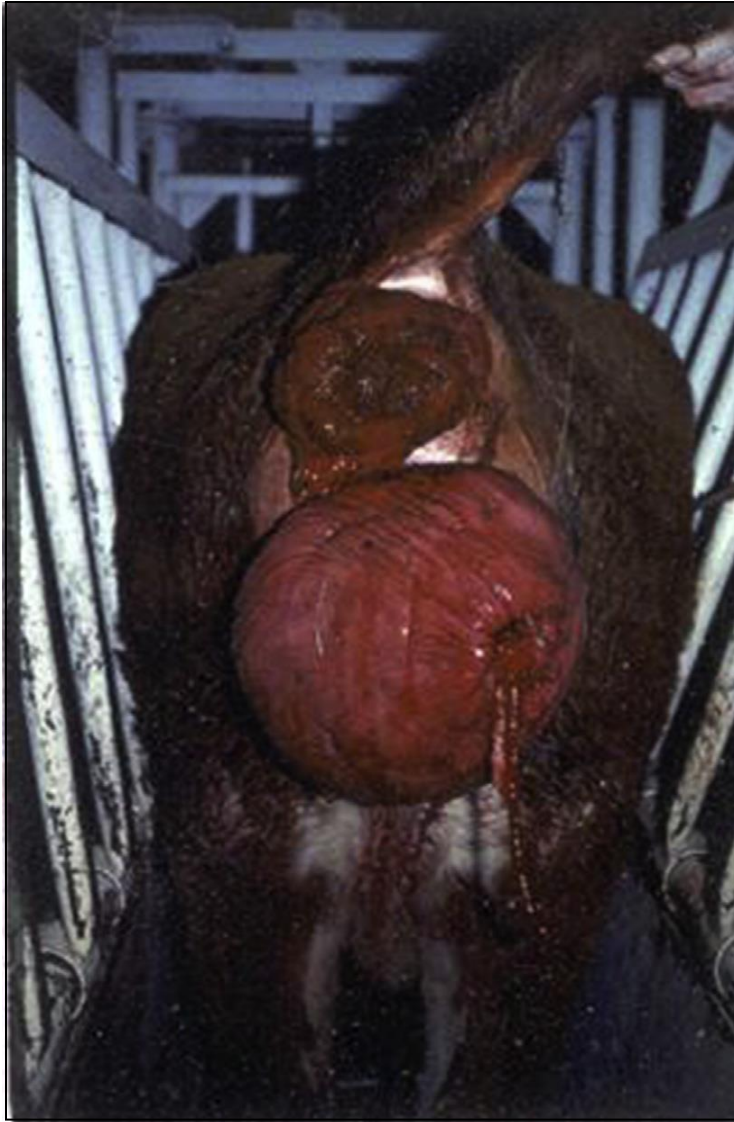**Fig. 39** Prolapso vaginal de segundo grado (Prado *et al.*, 2016).

**iii. Prolapso vaginal de tercer grado**

Se clasifica como prolapso vaginal de tercer grado a aquel que implica una exposición continua del piso vagina y el cuello uterino a través de la vulva (Baird, 2013b), quedando la vejiga urinaria atrapada dentro del tejido prolapsado (Fig. 40) (Prado *et al.*, 2016).

**iv. Prolapso vaginal de cuarto grado**

Se clasifica como prolapso vaginal de cuarto grado a aquel prolapso de primer o segundo grado con una duración lo suficientemente prolongada como para que el tejido se vuelva necrótico (Baird, 2013b). La infección puede llegar incluso a producir necrosis en la vejiga, causando una peritonitis séptica (Prado *et al.*, 2016).




**Fig. 40** Prolapso vaginal de tercer grado (Prado *et al.*, 2016).

Para el reemplazo de la vagina prolapsada, se insensibiliza el periné mediante anestesia epidural, se lava la vulva con jabón antiséptico y se vacía la vejiga de ser necesario. Vagina se lubrica mediante la utilización de glicerina, la cual a su vez reduce la congestión y el edema por acción osmótica, se reemplaza y se mantiene en posición hasta que vuelva a sentirse caliente. Finalmente, la retención se logra mediante las siguientes técnicas (Gilbert, 2016; Prado *et al.*, 2016):

- **Vulvoplastia de Caslick:** se realiza sólo en aquellos casos de prolapso grado uno no irritado, en animales cercanos al parto. Sin embargo, la vaca puede desarrollar tenesmos, causando una interrupción del tejido suturado y la protrusión de la mucosa vaginal

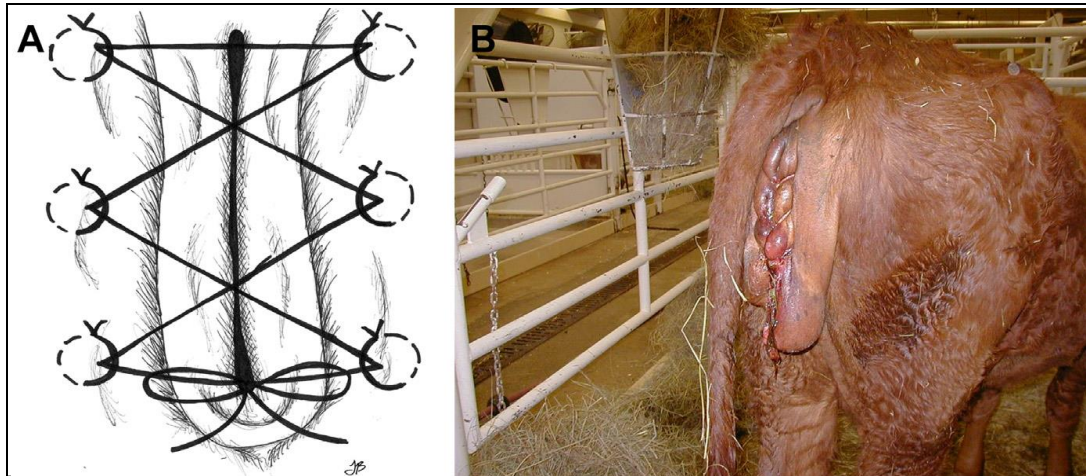
ventral. Aquellos animales donantes de embriones, son los mejores candidatos para este tratamiento (Prado *et al.*, 2016).

- **Inserción de una puntada de retención perivulvar o puntada de Buhner:** es efectivo en vacas con prolapso más avanzado que grado uno. Se realiza una incisión vertical de 1 cm en el rafe perineal distal, para luego efectuar una segunda incisión a medio camino entre la comisura dorsal de la vulva y el ano (Prado *et al.*, 2016). Se inserta profundamente en la incisión ventral una aguja larga y recta, como la aguja de Buhner, y es dirigida dorsalmente alrededor de un lado de la vulva (Fig. 41A), atravesando la incisión dorsal, para luego insertar cinta umbilical o de nailon y retraer la aguja junto con la cinta a través de la incisión ventral. Finalmente, el procedimiento se repite en el lado contralateral de la vulva (Fig. 41B), uniendo los dos extremos expuestos de la sutura, dejando una abertura de dos dedos en la cara ventral para que el animal pueda orinar (Fig. 41C). El nudo se debe atar de tal manera que pueda deshacerse antes del parto (Miesner y Anderson, 2008; Prado *et al.*, 2016).



**Fig. 41** (A) Inserción de una aguja de Buhner (B) La cinta de Buhner rodea los labios. (C) Sutura completa de Buhner

- **Técnica de Bootlace:** esta técnica es más efectiva que la vulvoplastía de Caslick. Se insertan 4 a 5 ojales pequeños de cinta umbilical a lo largo de cada uno de los lados de la vulva. La cinta umbilical se ata a través de los ojales, y se va apretando. Al igual que en la sutura perivulvar, la cinta debe ser retirada antes de que el animal entre en trabajo de parto, evitando así un trauma grave en la vulva (Fig. 42) (Prado *et al.*, 2016).



**Fig. 42** La técnica de Bootlace para retener un prolapso vaginal (Prado *et al.*,

- **Técnica de sutura en U horizontal o Holstead:** se sutura insertando profundamente la aguja a través de la cara dorsal del labio a través de la hendidura vulvar y la base del labio contralateral. Aguja se pasa en el mismo plano a través de los labios, alrededor de 2 a 3 cm ventral a la primera hebra, disminuyendo el tamaño de la abertura vulvar a 2 dedos en la cara ventral de la vulva para que el animal pueda orinar (Prado *et al.*, 2016).
- **Cervicopexia y Vaginopexia:** se utiliza en aquellos casos en que el prolapso es recurrente. A pesar de que se han descrito varios métodos para la vaginopexia, Gilbert (2016), señala que la mejor alternativa es suturar la vagina craneal al músculo psoasílico. Pudiendo realizarse tanto a ciegas a través de la vagina o mediante cirugía abierta con una celiotomía caudal. La vagina craneal se asegura al músculo colocando varias suturas a través de ambas estructuras. Otro método comúnmente utilizado consiste en suturar atravesando los músculos glúteos, el ligamento sacrocítico y la vagina. Es importante considerar, que cualquier pexia de realizarse en un solo lado para evitar así una pneumovagina crónica (Gilbert, 2016).

#### **d) Prolapso uterino**

Generalmente se produce dentro de las 12 a 24 horas después del parto, cuando el útero carece de tono y el cuello uterino se encuentra abierto (Gilbert, 2016). Se debe considerar como una condición de emergencia, evitando así un edema excesivo, contaminación y



traumas en la mucosa. Se debe resolver antes del eventual cierre del cuello uterino (Miesner y Anderson, 2008).

Se describe como una gran masa enrojecida y pesada, en la cual se exponen placentomas y posiblemente membranas fetales. El tratamiento comienza con la restricción del animal, la extracción de la placenta en caso de que siga adherida y la limpieza del endometrio expuesto, preferiblemente con soluciones hipertónicas (Miesner y Anderson, 2008; Gilbert, 2016). La anestesia epidural caudal facilita el reemplazo del útero y evitan el esfuerzo, además de proporcionar un método de restricción, debido a la parálisis muscular posterior causada al administrar altos volúmenes. Es importante considerar que tanto la vejiga como las vísceras intestinales pueden estar contenidas dentro del útero prolapsado (Miesner y Anderson, 2008). Además, frotar con glicerol la superficie del útero ayuda a reducir el edema y proporciona lubricación para facilitar la reposición del útero prolapsado (Gilbert, 2016).

Se debe evaluar la superficie del endometrio expuesto para detectar perforaciones o rasgaduras, para así repararlas si es posible. En aquellos casos en que la reparación no es posible debido a laceraciones circunferenciales o a necrosis severa, se debe considerar la amputación del útero. Es necesario proteger el útero expuesto de contaminación ambiental y traumas adicionales, envolviéndolo en una bolsa plástica o de tela porosa. Esto último ayuda a evitar el trauma inducido por la manipulación de la mucosa friable durante la reposición del útero prolapsado (Miesner y Anderson, 2008).

El útero evertido se puede reemplazar con la vaca de pie o recostada, elevándolo al nivel de la vulva y reemplazarse aplicando una presión constante comenzando por la base y gradualmente continuando hasta el ápice. Una vez reemplazado el útero, se debe insertar la mano en la punta de ambos cuernos uterinos, evitando invaginación remanente. Además. Se puede infundir pasivamente líquido tibio en el útero para garantizar la sustitución completa de los cuernos uterinos invertidos sin trauma. Finalmente se elimina el exceso de líquido con un sifón (Miesner y Anderson, 2008; Gilbert, 2016).

#### **e) Castración**

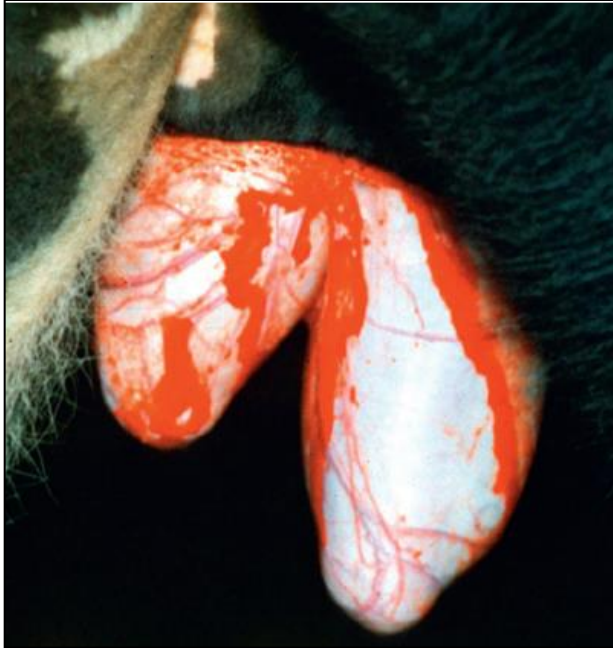Es uno de los procesos quirúrgicos más comunes (Ewoldt, 2008; Miesner y Anderson, 2015), utilizado para impedir nacimientos no deseados, mejorar la calidad de la canal y

mejorar tanto la seguridad como la facilidad en el manejo del rebaño (Baird, 2013b; Gilbert y Fubini 2016). Se recomienda castrar a los terneros lo más cerca al parto posible, limitando así las complicaciones de castrar animales más grandes (Miesner y Anderson, 2015).

Se debe restringir al ternero ya sea en decúbito lateral para aquellos menores a 4 semanas de edad, o mediante la utilización de una manga de compresión y un firme agarre de cola (Wolfe y Wilborn, 2009). Se recomienda encarecidamente eliminar contaminantes orgánicos y realizar una preparación quirúrgica del área (Miesner y Anderson, 2015).

En terneros, mediante una aguja de calibre pequeño se infiltran 1 a 3 ml de anestésico local en la piel del escroto (Newcomer y Walz, 2014), a un centímetro del rafe medio en línea recta (Baird, 2013b). Además, se pueden inyectar 1 a 2 ml adicionales en cada cordón espermáticos. En el caso de animales mayores, la analgesia se obtiene inyectando 10 a 15 ml de anestésico local subcutáneo en un bloqueo en anillo del cuello del escroto, y 5 ml en cada cordón espermático (Newcomer y Walz, 2014).

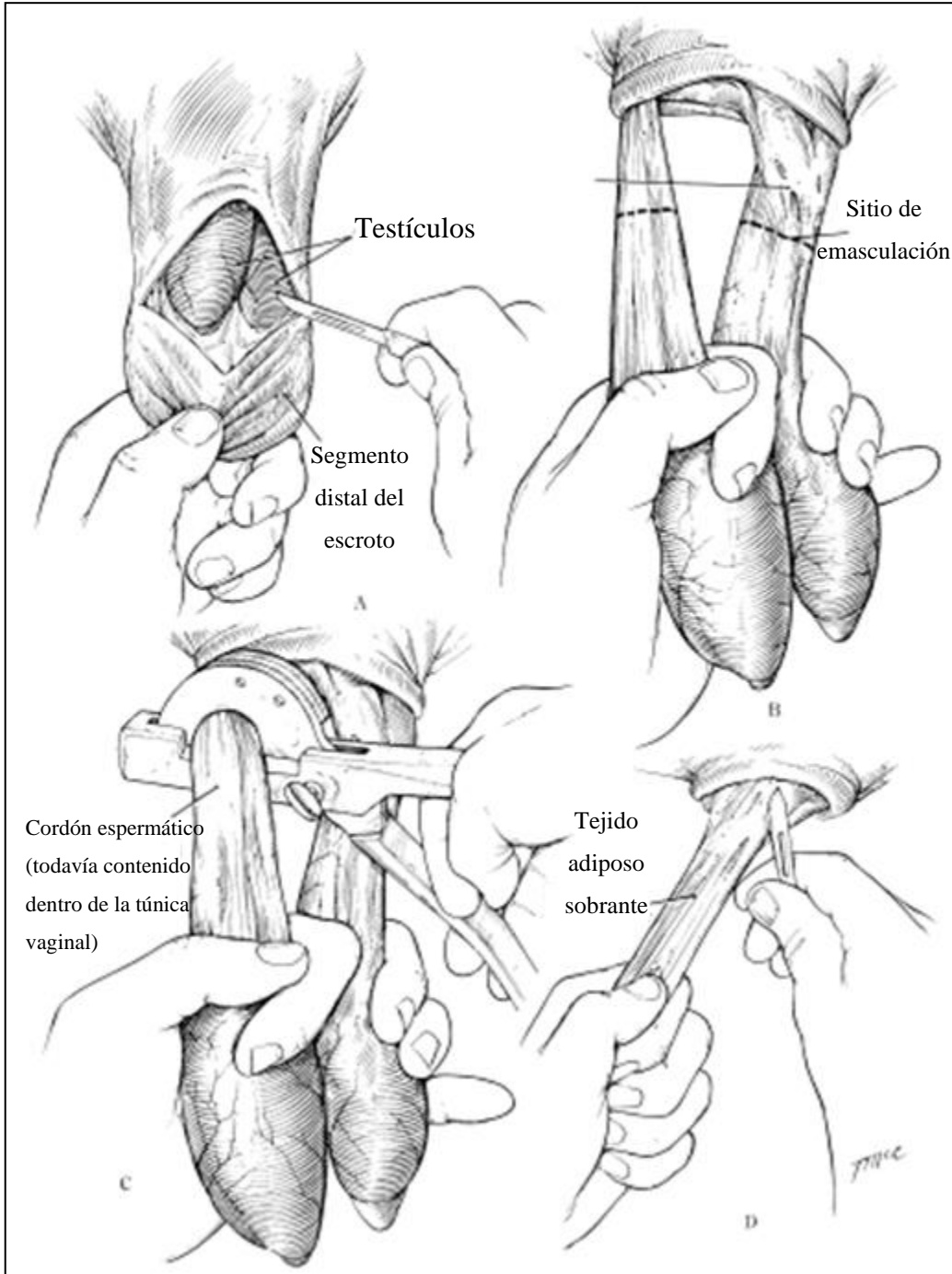
La mayoría de las castraciones se realizan mediante una técnica cerrada, en donde no se abre la túnica vaginal (Miesner y Anderson, 2015). Dicho esto, se pueden utilizar dos métodos para abrir el escroto y exponer los testículos. El primero se utiliza por lo general en terneros pequeños y consiste en amputar 1/3 a la mitad distal del escroto con un bisturí mediante una incisión horizontal, dejando intacta la túnica vaginal (Fig. 43) (Ewoldt, 2008; Wolfe y Wilborn, 2009; Baird, 2013b; Gilbert y Fubini 2016). Y el segundo, consiste en realizar incisiones separadas en cada testículo, ya sean lateral o caudalmente (Ewoldt, 2008; Wolfe y Wilborn, 2009).



**Fig. 43** Toro de un año siendo castrado. Se ha eliminado el extremo distal del escroto, exponiendo los testículos (Gilbert y Fubini 2016)

Se debe tirar a través del aspecto caudal del escroto, exponiendo ambos testículos (Wolfe y Wilborn, 2009). Hecho esto, se aplica tracción sobre los testículos y se empuja la piel proximal para así separar la fascia y exponer el cordón espermático (Fig. 44B) (Baird, 2013b; Miesner y Anderson, 2015). En cuanto sea posible, se sujeta el cordón lo más proximal al plexo pampiniforme (Wolfe y Wilborn, 2009) para luego ser emasculados o ligados y seccionados transversalmente (Fig. 44C) (Miesner y Anderson, 2015; Gilbert y Fubini, 2016b). Mantener el emasculador por 30 a 45 segundos aproximadamente, suele bastar para una hemostasis adecuada de los vasos seccionados. Es importante considerar, que en terneros pequeños se pueden emasculados ambos cordones al mismo tiempo, sin embargo, en el caso de animales más grandes puede ser deseable abrir la túnica vaginal y emasculados cada uno por separado (Ewoldt, 2008).

Una vez realizada la castración, se debe eliminar cualquier tejido adiposo sobrante (Fig. 44D) (Ewoldt, 2008; Baird, 2013b). Finalmente, se extrae el testículo y la herida por lo general se deja abierta para que sane por segunda intención (Gilbert y Fubini 2016).



**Fig. 44** (A-D) Castración de ternero (Baird, 2013b).

#### **4. Cirugía de pezones**

##### **a) Laceración de pezones**

Las laceraciones de pezón son comunes en el ganado lechero, interfiriendo en la producción lechera llegando a causar grandes déficits en la producción del cuarto o toda la glándula (Couture y Mulon, 2005; Nichols, 2008; Baird, 2013).

Una restricción adecuada es un factor crucial para la reconstrucción exitosa de un pezón lacerado (Couture y Mulon, 2005). Luego, se afeita la glándula mamaria, se limpia y restriega a fondo, evitando utilizar desinfectantes duros ya que pueden causar una mayor necrosis tisular si entran en contacto con el tejido dañado (Nichols, 2008; Baird, 2013c). Una vez preparado el sitio quirúrgico, el anestésico local puede ser inyectado mediante la utilización de tres tipos de técnicas de acuerdo a la situación y preferencia del cirujano: en anillo en la base del pezón, en V invertida sobre la incisión planificada o laceración o, mediante la infusión de la cisterna del pezón (Couture y Mulon, 2005; Nichols, 2008). Para controlar el flujo de leche y la hemorragia, se puede aplicar un torniquete en la base del pezón o utilizar pinzas Doyen (Baird, 2013c).

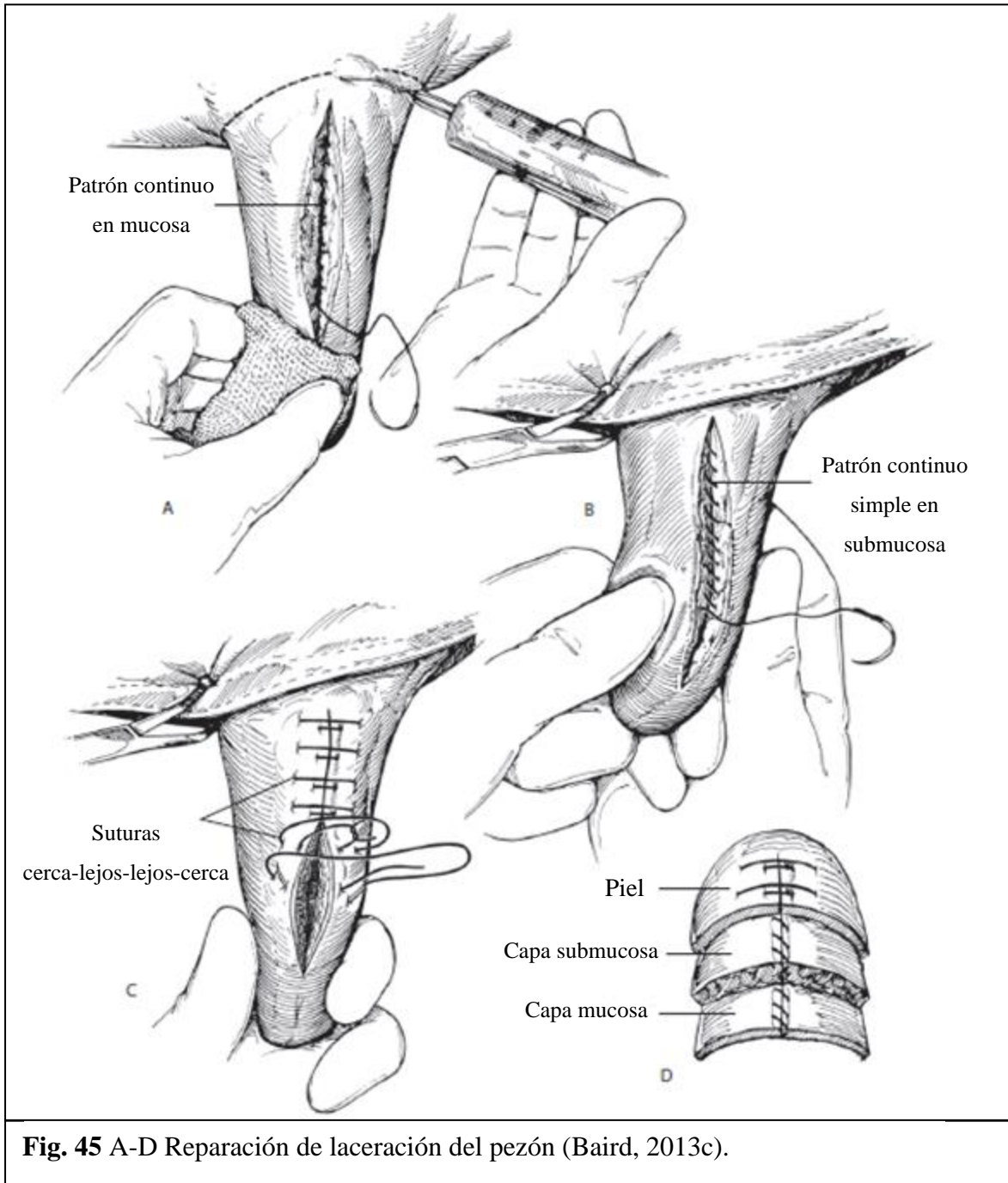
La intervención quirúrgica en el pezón se debe realizar idealmente durante las primeras 12 horas, esto debido a que más tarde, la hinchazón puede llegar a ser demasiado severa para permitir la reconstrucción adecuada del tejido dañado (Nichols, 2008), ya que el tejido de la ubre y los pezones es extremadamente sensible y reactivo a la inflamación, por lo que mitigar la respuesta inflamatoria aguda debe ser el primer manejo en la reparación. Debido a esto, es importante administrar un medicamento antiinflamatorio no esterooidal (AINES) de manera inmediata. Por otra parte, la aplicación de hidroterapia fría en el pezón lesionado reducirá la contaminación de la herida y contrarrestará la inflamación (Mulon, 2016).

Los márgenes de la herida se desbridan cuidadosamente con una hoja de bisturí, eliminando así cualquier material extraño, tejido necrótico, contaminado o infectado (Baird, 2013c; Steiner, 2016b), siendo importante preservar la mayor cantidad de tejido normal (Steiner, 2016b).

Los tejidos de los pezones son frágiles y el correcto uso del material de sutura es extremadamente importante. Se recomienda el uso de suturas absorbibles sintéticas en todos

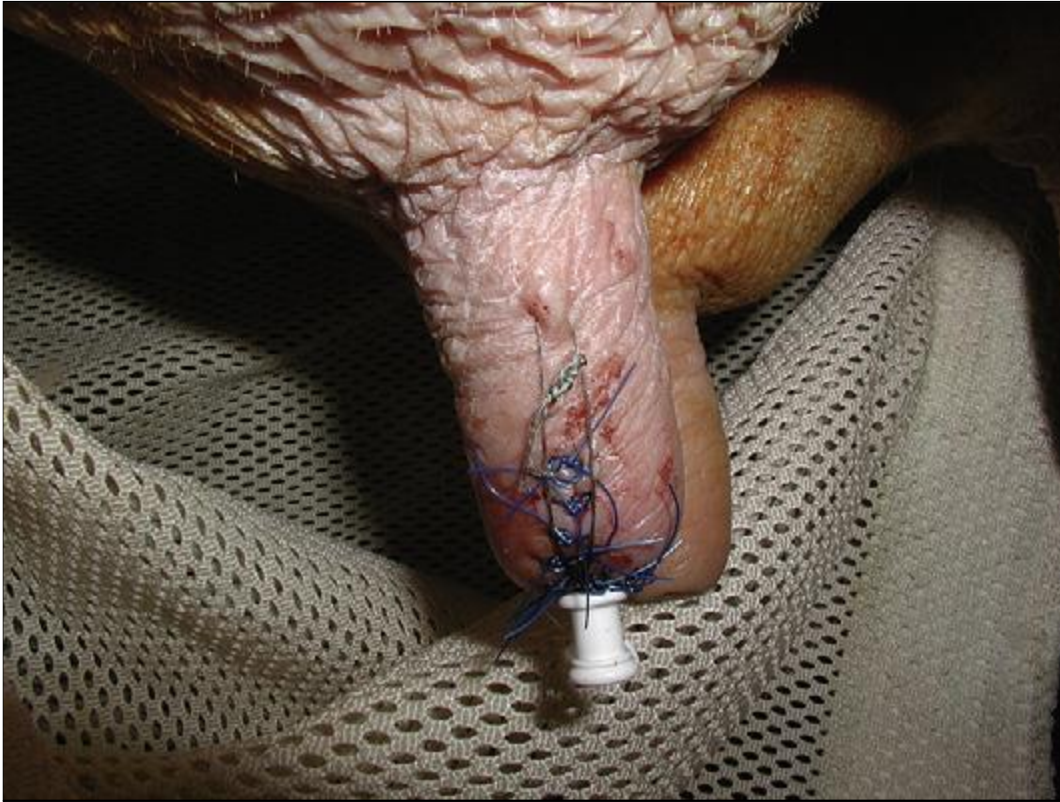
los tejidos internos, tales como mucosa y submucosa, debido a que presentan una menor reacción en los tejidos. El material escogido debe ser fácil de manipular, que no tienda a cortar los tejidos y se debe utilizar con una aguja atraumática. Por otra parte, una sutura de diámetro pequeño disminuye la posibilidad de que la leche se filtre y cree fístulas, por lo que se recomienda un tamaño de sutura USP 3-0 a 4-0. Para la piel, por el contrario, se prefiere un material multifilamento o monofilamento no absorbible de calibre 2-0 (Couture y Mulon, 2005; Nichols, 2008). En el pasado, se utilizaba comúnmente catgut crómico en las cirugías de pezones. Sin embargo, debido a la reacción enzimática asociada a su degradación, es que en la actualidad este material de sutura no se recomienda en este tipo de cirugías (Nichols, 2008).

Se han descrito muchas técnicas para el cierre de las laceraciones de pezón en la literatura. Sin embargo, la evidencia sugiere que un cierre en tres capas produce la curación más satisfactoria (Fig. 45) (Baird, 2013c). Si mucosa y submucosa se encuentran dañadas, se deben reconstruir en primer lugar, mediante un patrón continuo simple (Fig. 45A). En aquellos casos en que la laceración es compleja, se puede utilizar un patrón simple interrumpido (Nichols, 2008). Una vez que la mucosa se ha cerrado, se debe insertar una cánula a través del esfínter del pezón para verificar la integridad de la sutura (Baird, 2013c). Las capas muscular y subcutánea se cierran utilizando un patrón simple continuo con el mismo tipo de material de sutura descrito para el cierre de la capa mucosa y submucosa (Fig. 45B). Finalmente, la piel se aposiciona cuidadosamente utilizando un patrón de sutura interrumpido “cerca-lejos lejos-cerca” con material de sutura no absorbible número 0 o 2-0 (Fig. 45C-D) (Baird, 2013c). Se debe tener en consideración la eventual hinchazón en el sitio quirúrgico, por lo que se recomienda dejar las suturas de la piel ligeramente sueltas (Nichols, 2008).



Durante todo el procedimiento, el sitio quirúrgico se lava constantemente con solución salina, pudiendo incluso agregar antibióticos a esta solución de lavado (Nichols, 2008; Mulon, 2016).

Cuando el canal estriado está implicado en la lesión, la herida se desbrida, se colocan varias suturas simples interrumpidas en la capa intermedia cerca del canal estriado, se inserta un catéter o cánula en el canal del pezón y las suturas se aprietan y se anudan (Fig. 46). La piel se sutura y el catéter se deja durante 10 días (Steiner, 2016b).



**Fig. 46** Una cánula con sutura en su lugar (Nichols, 2008).

#### **b) Amputación de pezón**

Está indicado en casos de mastitis crónica, mastitis aguda gangrenosa y laceración extrema o trauma irreparable. Se debe lavar a fondo, para luego aplicar un bloqueo de anillo en la base del pezón, a menos que se encuentre gangrenoso, en cual caso no se justifica la preparación anestésica (Ames, 2014).

La amputación se realiza mediante la colocación de un emasculador o Burdizzo en la base del pezón. Hay que tener mucho cuidado de no dañar la ubre proximal, debido al gran plexo venoso ahí presente. Una vez colocado el emasculador, el pezón se corta con una tijera serrada justo en el tercio distal, lo cual proporciona un drenaje adecuado y menos hemorragia



en comparación con una amputación más proximal. Por el contrario, en el caso que el pezón sea gangrenoso, se debe amputar en la porción proximal cerca de la ubre (Ames, 2014; Morioni *et al.*, 2018).

Una vez realizada la amputación, los vasos sanguíneos se ligan por separado, la submucosa y las capas intermedias se suturan cada una firmemente con un patrón de sutura en U horizontal continuo no perforante con un material reabsorbible sintético monofilamento 4-0, con una aguja atraumática. Luego, la piel se cierra con un patrón de sutura interrumpido y un material monofilamento 3-0 o 4-0 (Steiner, 2016b).

## **5. Cirugías de extremidades**

### **a) Amputación de dedo**

Está indicado para aliviar el dolor, prevenir infecciones ascendentes en la extremidad y que el animal pueda volver a la producción (Baird, 2013c). Es un procedimiento rápido y barato, en donde todos los tejidos infectados se eliminan, teniendo un pronóstico favorable, ya que la mayoría del ganado puede volver rápidamente al sistema productivo; sin embargo, el período de supervivencia o longevidad dentro del plantel no es tan prolongado como con la realización de otras técnicas (Baird, 2013c; Anderson *et al.*, 2017).

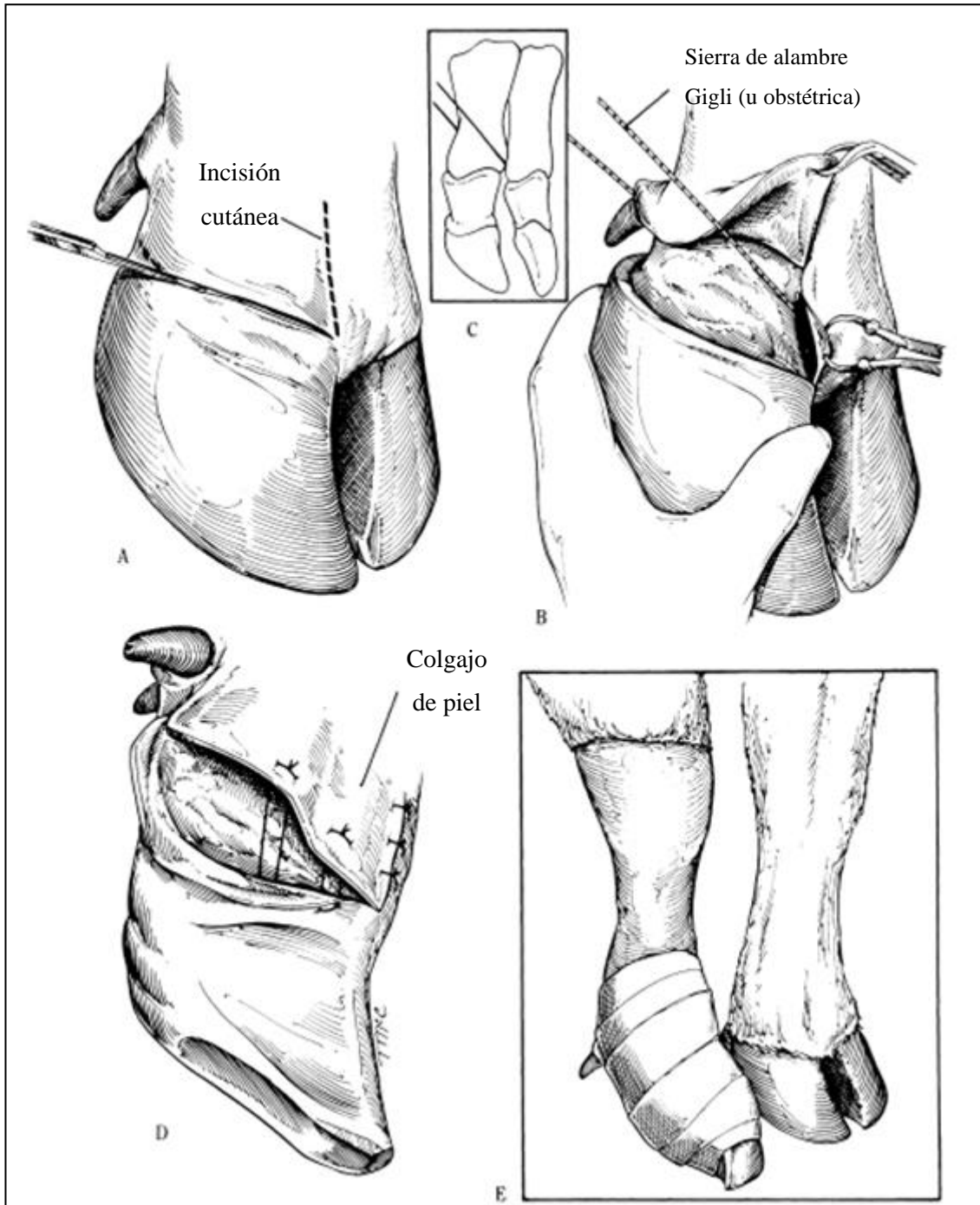
En la mayoría de los casos, el procedimiento se puede realizar con el animal de pie. Sin embargo, si debe ser diseccionado el aspecto dorsal del pie, el procedimiento será más fácil con el animal en decúbito lateral (Desrochers *et al.*, 2008).

Se afeita el sitio de incisión y se prepara el área quirúrgicamente, para luego administrar anestesia local (Baird, 2013c; Nuss, 2016). Las pesuñas y el espacio interdigital deben estar limpios de todo escombros y material fecal (Baird, 2013c). La técnica anestésica frecuentemente utilizada para la amputación de dedo es la anestesia intravenosa regional (Desrochers *et al.*, 2008; Nuss, 2016). Se aplica un torniquete en la extremidad anestesiada para controlar la hemorragia durante la cirugía (Nuss, 2016).

El sitio de amputación debe elegirse según el alcance y la ubicación de la infección o lesión. Sin embargo, la amputación de dedo a través del aspecto distal de la falange proximal es la técnica más comúnmente utilizada. Esto debido a que es un procedimiento rápido y

simple que por lo general proporciona una resección amplia y un drenaje efectivo de la vaina del tendón flexor y del dedo afectado y, la herida queda lejos del suelo en comparación con una amputación baja. Sin embargo, esta última proporciona más estabilidad digital, ya que preserva el ligamento cruzado interdigital (Desrochers *et al.*, 2008; Anderson, *et al.*, 2017).

Para la técnica de amputación proximal, se incide la piel interdigital a nivel del aspecto distal de la falange proximal o de la articulación interfalángica proximal (Fig. 47A). Se inserta una sierra Gigli o sierra obstétrica en el espacio interdigital en un ángulo de 45° en relación al eje largo de la falange proximal (Fig. 47B) (Baird, 2013c; Anderson, *et al.*, 2017). Un asistente puede ayudar sujetando el dedo para proporcionar más estabilidad (Anderson, *et al.*, 2017). El movimiento de la sierra no debe ser demasiado rápido, puesto que puede llegar a causar necrosis por calor en los tejidos, incluyendo el hueso, lo que lleva a un desprendimiento excesivo durante la cicatrización (Baird, 2013c). El corte debe atravesar la porción distal de la falange proximal. Una vez eliminado el dígito, la grasa interdigital y todos los tejidos necróticos restantes deben ser eliminados. Los vasos digitales se ligan con material de sutura absorbible si es necesario. La herida se lava, se seca y se aplica en la parte distal de la falange proximal un apósito semioclusivo como por ejemplo la almohadilla de Telfa, para luego colocar varias capas de gasa sobre él y se envuelve con un vendaje adhesivo (Fig. 47D). Este vendaje se cambia 24 horas después de realizada la cirugía y luego se vuelve a cambiar cada 4 o 5 días, según sea necesario. Se debe continuar con el vendaje idealmente hasta que la superficie del hueso sea cubierta por tejido de granulación (Desrochers *et al.*, 2008; Anderson, *et al.*, 2017).



**Fig. 47** (A-E) Amputación de dedo en bovinos (Baird, 2013c).

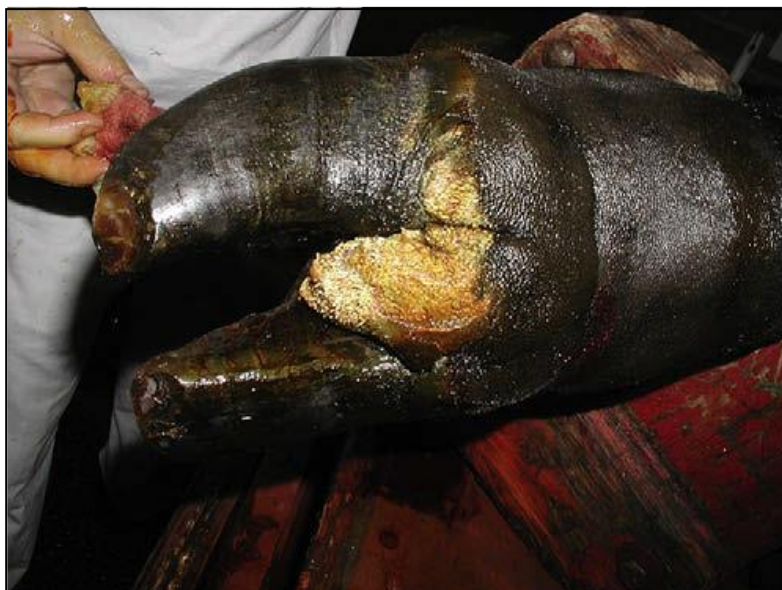Alternativamente, se puede realizar una amputación a nivel de la articulación interfalángica proximal, mediante desarticulación. La técnica anestésica y preparación para esta técnica es la misma descrita anteriormente (Nuss, 2009; Baird, 2013c).

Se inicia con una incisión horizontal en la piel a nivel de la articulación interfalángica proximal, continuando hasta el hueso, pasando por la cápsula articular para cortar el ligamento colateral y los tendones y se continúa hasta el ligamento colateral axial. Se debe tener mucho cuidado de no dañar el dedo contralateral. Se escinde la almohadilla grasa y se ligan los vasos si es necesario (Baird, 2013c).

Finalmente, se coloca un vendaje de presión en el sitio antes de liberar el torniquete, el cual se cambia en aproximadamente 3 días. La herida se deja abierta, a menos que haya una hemorragia presente al momento de cambiar el vendaje, en cual caso el paciente se deja sin vendaje (Baird, 2013c).

#### **b) Hiperplasia o callo interdigital**

Es una reacción proliferativa de la piel interdigital (Desrochers *et al.*, 2008) que suele aparecer como una protuberancia en la parte frontal del espacio interdigital y puede ocupar una parte o la totalidad de este espacio (Scott *et al.*, 2011). Suele presentarse en la cara dorsal del espacio interdigital a lo largo de la banda coronaria (Fig. 48). Sin embargo, en algunos animales, la lesión puede encontrarse fuera de la banda coronaria (Desrochers *et al.*, 2008).

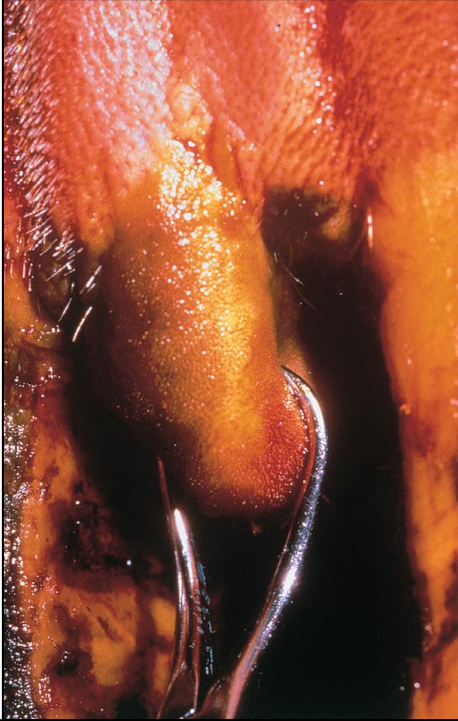


**Fig. 48** Hiperplasia interdigital de la pata trasera derecha (Desrochers *et al.*, 2008).

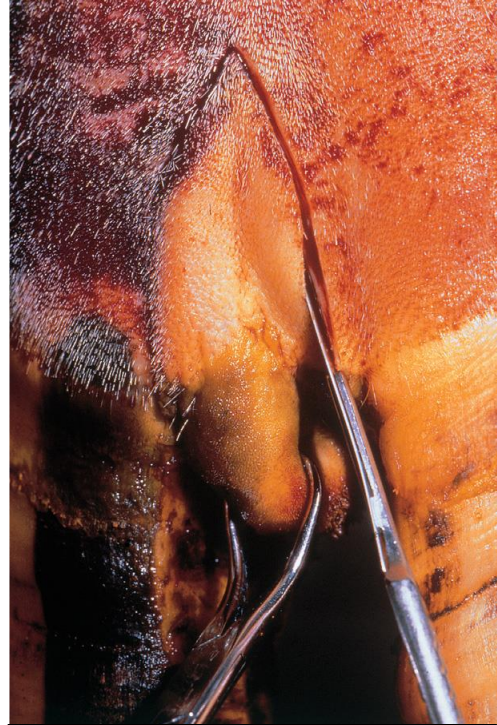
Para facilitar el acceso al aspecto dorsal de la hendidura interdigital, en donde la masa suele encontrarse con mayor frecuencia, se recomienda trabajar con el animal en decúbito lateral (Desrochers *et al.*, 2008). La preparación quirúrgica debe realizarse como en cualquier cirugía, separando bien los dedos para limpiar y esterilizar a fondo la lesión y la piel adherida (Greenough, 2007).

Las técnicas anestésicas frecuentemente utilizadas para la remoción de la hiperplasia interdigital son la anestesia intravenosa regional, un bloqueo del nervio proximal de 4 puntos o simplemente mediante infiltración interdigital. Si se utiliza la infiltración interdigital, la aguja debe insertarse proximal y dorsal a la masa (Desrochers *et al.*, 2008).

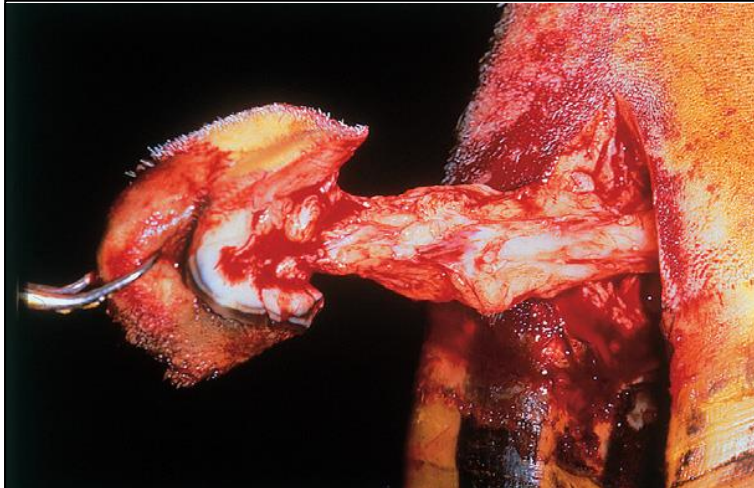
La hiperplasia debe sujetarse firmemente con unas pinzas Allis o Backhaus y se tracciona distalmente lo más posible para permitir el acceso a la piel interdigital (Fig. 49) (Greenough, 2007). Se realiza una escisión en forma de cuña a cada lado de la masa, eliminando todo el tejido hiperplásico para evitar una recurrencia (Fig. 50) (Desrochers *et al.*, 2008). Una vez que se haya eliminado la hiperplasia, la grasa interdigital sobresaldrá de la incisión, por lo cual debe eliminarse para evitar su interposición entre los bordes de la piel y retrasar así la cicatrización (Fig. 51). Se controla la hemorragia y se aplica una venda. Luego, se perforan dos orificios en el ápice de cada pezuña (Fig. 52) para inmediatamente conectar los dedos entre sí mediante la utilización de un alambre de acero, el cual se pasa a través de estos orificios (Fig. 53 -54). Este manejo se realiza fundamentalmente para evitar que las pezuñas se separen o se muevan entre sí, lo cual retrasaría la curación (Greenough, 2007; Desrochers *et al.*, 2008). El vendaje se puede quitar después de 5 días para luego aplicar otro vendaje durante 5 días más de ser necesario (Desrochers *et al.*, 2008).




**Fig. 49** (Greenough, 2007).



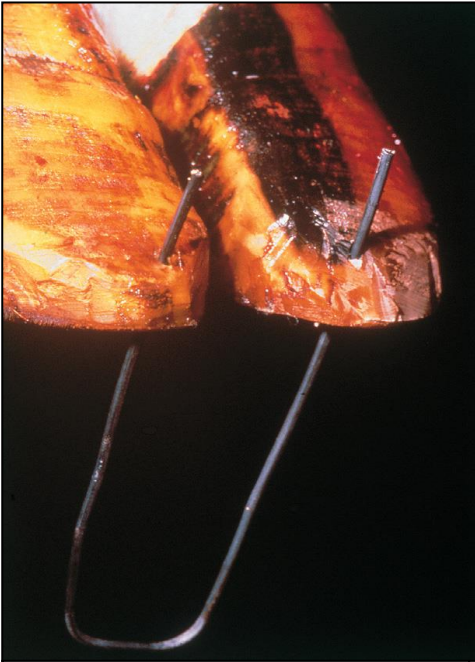
**Fig. 50** (Greenough, 2007).



**Fig. 51** (Greenough, 2007).



**Fig. 52** (Greenough, 2007).



**Fig. 53** (Greenough, 2007).

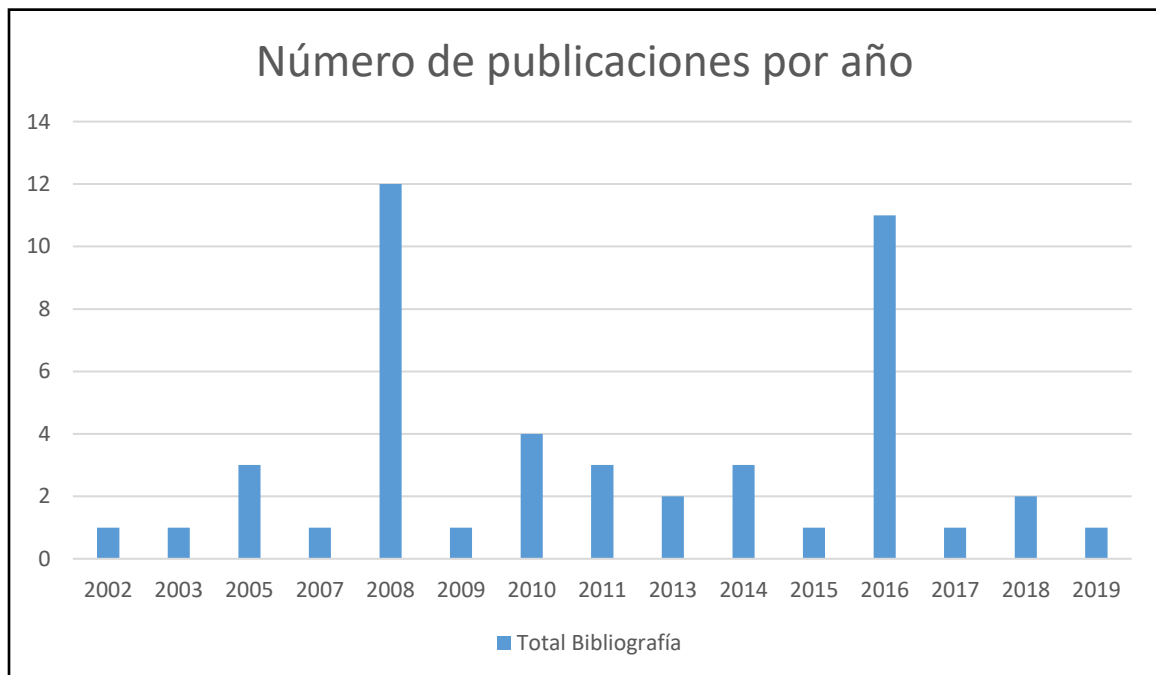


**Fig. 54** (Greenough, 2007).

## V. Análisis Crítico

Las enfermedades quirúrgicas en Bovinos productivos han sido una problemática de gran importancia, sobre todos aquellas que afectan el desempeño reproductivo y productivo de animales de alto valor económico. Lo cual, debido al gran tamaño de los animales y las características geográficas de nuestro país, ha motivado al estudio y desarrollo tanto de técnicas anestésicas como procedimientos quirúrgicos a nivel de campo que permitan soluciones seguras y eficaces para este tipo de enfermedades, que la medicina convencional no puede solucionar.

Para proceder con la redacción de esta monografía, fue recopilada información de diferentes fuentes, de las cuales, se recopilaron 29 artículos científicos y 17 libros, siendo la búsqueda en inglés la más fructífera y los años 2008 y 2016 los de mayor contribución en la bibliografía analizada (Fig. 55).



**Fig. 55** Número de artículos y libros por año. Gráfico resumen.



Respecto a las técnicas anestésicas y el fármaco sugerido por cada uno de los autores citados en los procedimientos descritos, podemos recopilar la siguiente información (Tabla 1):

- Sólo 25 especificaron el tipo de fármaco y 38 la técnica anestésica utilizada o recomendada.
- Descorne: el 100% de los autores, recomienda anestesia mediante bloqueo del nervio cornual y la utilización de lidocaína al 2%. Sin embargo, un 50% recomienda además hacer un bloqueo SC en anillo en la base del cuerno en caso de que el descorne se realice en animales maduros.
- Extirpación de Carcinoma Ocular de Células Escamosas: el 83% de los autores, recomienda la realización de un bloqueo retrobulbar y la utilización de lidocaína al 2%. De estos, la mayoría proponen como opción un bloqueo de Peterson (80%).
- Enucleación Globo Ocular: el 100% de los autores, recomienda la desensibilización mediante un bloqueo retrobulbar. De estos, el 71% propone como opción un bloqueo de Peterson y más de la mitad sugiere la utilización de lidocaína al 2% (57%).
- Ruminotomía: el 50% de los autores, recomienda anestesia mediante un bloqueo en línea y la utilización de lidocaína al 2%.
- Desplazamiento de Abomaso: de los autores citados, sólo un 57% menciona la utilización de una técnica anestésica, de los cuales, el 50% propone un bloqueo en línea o en “L invertida”. Por otra parte, sólo el 43% hace mención del fármaco utilizado, siendo en todos lidocaína al 2%.
- Hernias Umbilicales: el 50% de los autores recomienda la utilización de lidocaína al 2% y la desensibilización mediante Epidural Caudal Alta.

- Prolapso Rectal: ambos autores proponen realizar la anestesia mediante una epidural, mientras que sólo uno menciona la utilización de lidocaína al 2% (corto plazo) o morfina epidural (largo plazo).
- Cesárea: la mayoría recomienda la realización de un bloqueo en “L invertida” o bloqueo en línea y la utilización de lidocaína al 2% (80%).
- Laceración Perineal: el 66% de los autores propone la desensibilización mediante la utilización de anestesia epidural. De estos, sólo uno menciona el fármaco utilizado, siendo este lidocaína al 2%.
- Prolapso Vaginal: de los autores citados, sólo el 50% hace mención de la técnica anestésica utilizada, anestesia epidural. Y sólo uno, hace mención del fármaco recomendado, siendo la lidocaína al 2%.
- Prolapso Uterino: ambos autores proponen la desensibilización mediante la utilización de anestesia epidural. Sin embargo, ni uno hace mención del fármaco utilizado para llevarla a cabo.
- Castración: el 67% de los autores, recomiendan infiltración directamente sobre la piel del escroto más una infiltración de los cordones espermáticos. Por otra parte, el 50% propone el uso de lidocaína al 2%.
- Laceración de Pezones: el 100% de los autores citados, recomiendan la desensibilización del área mediante un bloqueo en anillo en la base del pezón y la utilización de lidocaína al 2% para ello. Además, el 80% proponen la infusión de la cisterna del pezón como técnica complementaria en aquellos casos en que la laceración involucre la mucosa.

- Amputación de Pezón: de los autores citados, el 66% menciona la técnica anestésica y fármaco utilizados, siendo éstos lidocaína al 2% y bloqueo en anillo en la base del pezón.
- Amputación de Dedo: el 100% de los autores, recomiendan la desensibilización del área mediante la utilización de anestesia intravenosa regional. Sin embargo, sólo dos mencionan el fármaco a utilizar, siendo las recomendaciones lidocaína al 2% o mepivacaína.
- Hiperplasia o Callo Interdigital: en este caso, no existe un acuerdo entre los autores respecto a la técnica anestésica a utilizar, siendo mencionadas la infiltración del espacio interdigital proximal, anestesia intravenosa regional, bloqueo digital de cuatro puntos y anestesia regional. Por otra parte, sólo uno hace mención del fármaco utilizado, siendo la lidocaína al 2%.

**Tabla 1:** Recomendaciones de anestésico y técnica anestésica, por procedimiento, de los autores citados.

<b>Procedimiento</b>	<b>Autor</b>	<b>Anestésico</b>	<b>Técnica Anestésica</b>
Descorne	Miesner, 2008	Lidocaína 2%	Bloqueo nervio cornual + Bloqueo SC en anillo en base del cuerno (en animales maduros).
	Ames, 2014	Lidocaína 2%	Bloqueo nervio cornual + Bloqueo SC en anillo en base del cuerno (en animales maduros).
	Newcomer y Walz, 2014	Lidocaína 2% o mepivacaína	Bloqueo nervio cornual + Bloqueo SC en anillo en base del cuerno (en animales maduros).
	Miesner y Anderson, 2015	Lidocaína 2%	Bloqueo nervio cornual.
	Gopinathan y Singh, 2016	Lidocaína 2%	Bloqueo nervio cornual.
	Van Nydam y Nydam, 2016	Lidocaína 2%	Bloqueo nervio cornual.
Extirpación Carcinoma Ocular de	Shaw-Edwards, 2010	Lidocaína 2%	Bloqueo auriculopalpebral, bloqueo de Peterson o bloqueo retrobulbar de cuatro puntos.
	Tsujita y Plummer, 2010	--	Bloqueo retrobulbar o bloqueo de Peterson.
	Pearce y Moore, 2013	Lidocaína 2%	Bloqueo retrobulbar de cuatro puntos o bloqueo de Peterson.

Células Escamosas	Ames, 2014	Lidocaína 2%	Bloqueo retrobulbar.
	Newcomer y Walz, 2014	Lidocaína 2%	Bloqueo alrededor de la lesión.
	Irby, 2016	Lidocaína 2%	Bloque de Peterson o bloqueo retrobulbar de cuatro puntos.
Enucleación de Globo Ocular	Weaver <i>et al.</i> , 2005	Lidocaína 2%	Bloqueo retrobulbar o retrobulbar de cuatro puntos.
	Schulz, 2008	Lidocaína 2%	Bloqueo auriculopalpebral, bloqueo de Peterson, bloqueo retrobulbar o retrobulbar de cuatro puntos + bloqueo en anillo alrededor de los párpados.
	Gelatt y Whitley, 2011	--	Bloqueo retrobulbar de cuatro puntos o bloqueo de Peterson.
	Baird, 2013c	--	Bloqueo retrobulbar.
	Ames, 2014	Lidocaína 2%	Bloqueo retrobulbar o bloqueo de Peterson.
	Irby, 2016	Lidocaína 2%	Bloque de Peterson o bloqueo retrobulbar de cuatro puntos + infiltración alrededor de los párpados.
	Jones, 2019	--	Bloqueo auriculopalpebral, de Peterson o retrobulbar de cuatro puntos.

Ruminotomía	Niehaus, 2008a	--	--
	Baird, 2013 <sup>a</sup>	Lidocaína 2%	Bloqueo en línea o bloqueo en “L invertida”.
	Ames, 2014	Lidocaína 2%	Bloqueo nervio paravertebral o bloqueo en línea.
	Lozier y Niehaus, 2016	--	--
Desplazamiento de Abomaso	Aubry, 2005	--	--
	Newman <i>et al.</i> , 2008	Lidocaína 2%	Anestesia local.
	Niehaus, 2008b	--	--
	Scott <i>et al.</i> , 2011	--	Anestesia paravertebral.
	Baird, 2013 <sup>a</sup>	Lidocaína 2%	Bloqueo en línea o bloqueo en “L invertida”.
	Niehaus, 2016	--	--

	Nichols y Fecteau, 2018	Lidocaína 2%	Bloqueo en línea, bloqueo en “L invertida”, bloqueo paravertebral proximal y distal.
Hernias umbilicales	Baird, 2013c	Lidocaína 2%	Anestesia local o epidural caudal alta.
	Newcomer y Walz, 2014	Lidocaína 2%	Bloqueo SC en anillo o epidural caudal alta.
	Baird, 2016	--	Anestesia General.
	Ortved, 2016	--	Anestesia local o anestesia general en caso de infección.
Prolapso Rectal	Anderson y Miesner, 2008	Lidocaína 2% (corto plazo) o morfina epidural (largo plazo).	Epidural.
	Steiner, 2016a	--	Epidural caudal.
Cesárea	Newman, 2008	Lidocaína 2%	Bloqueo en “L invertida”, bloqueo en línea o epidural.
	Scott <i>et al.</i> , 2011	Lidocaína 2%	Bloqueo en “L invertida” o bloqueo en línea.

Cesárea (continuación)	Baird, 2013b	Lidocaína 2%	Bloqueo en “L invertida”, bloqueo en línea o epidural.
	Newcomer y Walz, 2014	Lidocaína 2%	Bloqueo en “L invertida”, bloqueo en línea, bloqueo paravertebral proximal y distal o epidural.
	Fubini, 2016a	--	Epidural.
Laceración Perineal	Ames, 2014	Lidocaína 2%	Epidural.
	Fubini, 2016b	--	Epidural.
	Prado <i>et al.</i> , 2016	--	--
Prolapso Vaginal	Miesner y Anderson, 2008	--	--
	Baird, 2013b	Lidocaína 2%	Epidural caudal.
	Gilbert, 2016	--	Epidural.
	Prado <i>et al.</i> , 2016	--	--



Prolapso Uterino	Miesner y Anderson, 2008	--	Epidural caudal.
	Gilbert, 2016	--	Epidural.
Castración	Ewoldt, 2008	--	--
	Wolfe y Wilborn, 2009	--	Anestesia local.
	Baird, 2013b	--	Infiltración en línea, o directamente en el testículo + infiltración cordón espermático.
	Newcomer y Walz, 2014	Lidocaína 2%	Infiltración del escroto y del cordón espermático. Bloqueo SC en anillo en cuello del escroto y bloqueo de ambos cordones espermáticos (animales maduros).
	Miesner y Anderson, 2015	Lidocaína 2%	Bloqueo en línea en rafe medio e infiltración de ambos cordones espermáticos.
	Gilbert y Fubini, 2016	Lidocaína 2%	Infiltración del escroto y cordón espermático.

Laceración de Pezones	Couture y Mulon, 2005	Lidocaína 2%	Bloqueo en anillo en la base del pezón, “V” invertida y/o infusión en la cisterna del pezón.
	Nichols, 2008	Lidocaína 2%	Bloqueo en anillo en la base del pezón, “V” invertida y/o infusión en la cisterna del pezón.
	Baird, 2013c	Lidocaína 2%	Bloqueo en anillo en la base del pezón y/o infusión en la cisterna del pezón.
	Mulon, 2016	Lidocaína 2%	Bloqueo en anillo en la base del pezón y/o infusión en la cisterna del pezón.
	Steiner, 2016b	Lidocaína 2%	Bloqueo en anillo en la base del pezón.
Amputación de Pezón	Ames, 2014	Lidocaína 2%	Bloqueo en anillo en la base del pezón.
	Steiner, 2016b	Lidocaína 2%	Bloqueo en anillo en la base del pezón.
	Morioni <i>et al.</i> , 2018	--	--

Amputación de Dedo	Desrochers <i>et al.</i> , 2008	Lidocaína 2%	Anestesia intravenosa regional o bloqueo digital de cuatro puntos.
	Baird, 2013c	Lidocaína 2% o mepivacaína	Anestesia intravenosa regional.
	Nuss, 2016	--	Anestesia intravenosa regional o bloqueo de nervio proximal de cuatro puntos.
	Anderson <i>et al.</i> , 2017	--	Anestesia intravenosa regional.
Hiperplasia o Callo Interdigital	Greenough, 2007	--	Infiltración espacio interdigital proximal.
	Desrochers <i>et al.</i> , 2008	Lidocaína 2%	Anestesia intravenosa regional, bloqueo digital de cuatro puntos o infiltración interdigital.
	Scott <i>et al.</i> , 2011	--	Anestesia regional.

En cuanto a las técnicas quirúrgicas, técnicas y material de suturas sugeridos por cada uno de los autores citados en los procedimientos descritos, podemos recopilar la siguiente información (Tabla 2):

- El 96% especificaron la técnica o técnicas quirúrgicas y un 61% la técnica de sutura utilizada o recomendada. De estos últimos, el 89% menciona el material de sutura.
- Descorne: de los autores citados, el 67% menciona la técnica quirúrgica, técnica y material de sutura. De estos, el 100% recomienda una incisión elíptica y la utilización de alambre obstétrico para la eliminación del cuerno. Por otra parte, un 75% proponen un patrón de sutura simple interrumpido para el cierre de la piel y el 100% la utilización de suturas no absorbibles.
- Extirpación de Carcinoma Ocular de Células Escamosas: el 67% de los autores, recomienda la escisión para la extirpación del tejido neoplásico, de los cuales, la mitad hace referencia a una escisión en forma de “carpa o tienda de campaña”. Por otra parte, sólo tres (50%) mencionan el patrón de sutura utilizado, de los cuales el 100% recomienda material de sutura absorbible y dos de los tres, recomiendan un cierre en tres capas.
- Enucleación del Globo Ocular: el 100% de los autores, recomienda la aproximación transpalpebral. Respecto al patrón de sutura utilizado, no hay consenso ya que se mencionan una gran variedad, entre ellos, simple continuo o separado, festoneado, punto cruz, U vertical, cierre en dos o tres capas, entre otros. Sin embargo, respecto al material de sutura, el 71% propone la utilización de material no absorbible.
- Ruminotomía: el 100% de los autores, recomienda un abordaje a través de laparotomía y fijación del rumen a la piel. Además, el 100% propone el cierre del rumen en dos capas con un patrón inversor y el 75% recomienda un cierre de la piel en tres capas.

- Desplazamiento de abomaso: en este caso, no existe un acuerdo entre los autores respecto a la técnica quirúrgica a utilizar, ya que va a depender en gran medida de la preferencia del cirujano, el tipo de desplazamiento, si cuenta con asistencia, las instalaciones y el equipo disponible. Siendo mencionadas las técnicas omentopexia y píloropexia por flanco derecho, abomasopexia paramediana derecha o izquierda, abomasopexia por flanco izquierdo, reposicionamiento laparoscópico, técnica de punto ciego y de sutura Toggle pin, entre otros. Respecto a la técnica de sutura, sólo dos de los siete autores citados indican un cierre de la piel en tres capas.
- Hernias umbilicales: sólo tres de los cuatro autores citados hacen mención a la técnica quirúrgica y técnica de sutura utilizada para el abordaje de una hernia umbilical, de los cuales, el 100% está de acuerdo con que se debe realizar una incisión elíptica, sin embargo, dos describen un abordaje semilunar para los machos. Por otra parte, los tres coinciden en que, si el uraco está presente se reseca y que se deben ligar las arterias y venas umbilicales lo más profundamente posible, aunque si la vena umbilical es demasiado grande o el hígado se encuentra comprometido se debe realizar una marsupialización. Respecto a la técnica de sutura, los tres coinciden en que el cierre de la pared abdominal, se debe realizar un patrón de sutura cerca-lejos-lejos-cerca para así aliviar la tensión, seguido de un patrón de sutura simple continuo con un material de sutura absorbible. Por otra parte, sólo dos mencionan el cierre de la piel, llegando a un consenso de que se debe realizar con un patrón de sutura simple continuo.
- Prolapso rectal: el 100% de los autores menciona que cuando la mucosa no está dañada, se debe realizar una sustitución y retención del prolapso mediante una sutura en bolsa tabaquera utilizando cinta umbilical. En el caso de que la mucosa se encuentre dañada se hace una resección submucosa. Y, si el prolapso es grave, se hace la amputación rectal. Respecto al patrón de sutura, no existe consenso, mencionándose tanto patrón cruzado, como simple continuo, aunque en ambos casos se recomienda la utilización de material de sutura absorbible.

- Cesárea: el 80% de los autores menciona la técnica quirúrgica utilizada y el patrón de sutura. De estos, el 100% recomienda un abordaje por flanco izquierdo y con el animal de pie. Además, el 75% recomienda un abordaje ventral en caso de que el feto esté enfisematoso. Con relación al patrón de sutura, el 100% de los autores que lo mencionan, recomienda un patrón inversor para el cierre del útero y sólo el 50% menciona el cierre de la piel, recomendando realizarlo en tres capas.
- Laceración perineal: de los autores citados, el 67% recomienda una vulvoplastia de Caslick para las laceraciones de primer grado, una vestibuloplastia para las de segundo grado y una reconstrucción rectovestibular y anoperitoneal para las de tercer grado. Respecto al patrón de sutura no existe un consenso, mencionándose patrón simple continuo de seis puntos, sutura de Lembert y un patrón invaginante de seis puntos.
- Prolapso vaginal: el 100% de los autores, recomienda tanto la sutura de Buhner, como la cervicopexia para la corrección del prolapso uterino. De estos, el 50% menciona además la utilización de suturas en U horizontal o vertical. No se describe técnica de sutura.
- Prolapso uterino: el 100% de los autores recomienda una reposición del útero mediante un masaje y realizar reparaciones en la pared uterina en el caso que existan laceraciones. Respecto al patrón y material de sutura, sólo uno de los autores menciona que para la reparación de estas laceraciones utiliza un patrón de sutura simple continuo y un material absorbible n° 2 o 3.
- Castración: el 83% de los autores citados hace mención de la técnica quirúrgica utilizada. De los cuales, el 100% recomienda realizar de una técnica cerrada y la utilización de un emasculador. No se describe técnica de sutura ya que no se realiza.

- Laceración de pezones: cuatro de los cinco autores citados menciona la técnica quirúrgica. De los cuales, el 100% recomienda la debridación y lavado de la laceración. Por otra parte, el 75% recomienda introducir una cánula en el canal del pezón cuando el canal estriado se ve implicado. Respecto a la técnica de sutura, el 100% de los autores recomienda un cierre en tres capas, utilizando un material absorbible para los tejidos internos y uno no absorbible para la piel.
- Amputación de pezón: el 67% de los autores, recomienda la utilización de un emasculador o Burdizzo para realizar la amputación de pezón. Con relación a la técnica de sutura, sólo uno de los autores menciona un cierre en tres capas del pezón, utilizando un patrón de sutura en U horizontal continuo y un material sintético absorbible 4-0 para los tejidos internos y un patrón interrumpido con un material no absorbible 3-0 o 4-0 para la piel.
- Amputación de dedo: el 100% de los autores citados, recomiendan una técnica de amputación alta y la utilización de una sierra Gigli para este procedimiento. De los cuales, un 75% sugiere como opción una técnica de amputación baja y propone la utilización de un vendaje para el cierre de la herida.
- Hiperplasia o callo interdigital: el 100% de los autores propone la escisión de la hiperplasia mediante una incisión a su alrededor, la aplicación de un vendaje y la unión de las pezuñas utilizando un alambre. No se describe técnica de sutura ya que no se realiza.

**Tabla 2:** Recomendaciones de técnica quirúrgica, técnica de sutura y material de sutura de los autores citados por procedimiento.

<b>Procedimiento</b>	<b>Autor</b>	<b>Técnica Quirúrgica</b>	<b>Técnica de Sutura / Material de Sutura</b>
Descorne	Miesner, 2008	Incisiones elípticas alrededor de la base de los cuernos. Descornador de Banes o alambre obstétrico para retirar los cuernos.	Patrón de sutura simple continuo (tensión baja), festoneado (tensión alta) o patrón cruzado invertido. Material de sutura no absorbible n° 2 o 3.
	Ames, 2014	Incisiones elípticas alrededor de la base de los cuernos. Alambre obstétrico para seccionar los cuernos.	Patrón de sutura simple interrumpido o lejos-cerca-cerca lejos cuando la tensión es alta. Material de sutura sintético no absorbible n° 3 o mayor.
	Newcomer y Walz, 2014	--	--
	Miesner y Anderson, 2015	--	--
	Gopinathan y Singh, 2016	Incisiones elípticas alrededor de la base de los cuernos. Alambre obstétrico para serrar los cuernos.	Patrón de sutura simple interrumpido o en U. Material de sutura no absorbible n° 2.



Descorne (continuación)	Van Nydam y Nydam, 2016	Incisiones elípticas alrededor de la base de los cuernos. Alambre obstétrico para cortar los cuernos.	Patrón de sutura simple interrumpido o en U. Material de sutura seda o nylon.
Extirpación Carcinoma Ocular de Células Escamosas	Shaw-Edwards, 2010	Dos incisiones en forma de “V” caudal (forma de carpa) a la masa, retirando parte del párpado junto con la masa, eliminando lo menos posible.	Cierre en tres capas en patrón en ocho: capa profunda placa tarsal y músculo orbicular, capa intermedia tejidos subcutáneos, capa final la piel. Material de suturas absorbibles.
	Tsujita y Plummer, 2010	Escisión. Se disecciona el tejido anormal dentro de un margen de 2 a 3 mm, eliminando superficie epitelial y estromal (queractectomía). Para lesiones pequeñas en párpados se recomienda la escisión sola y escisión con reconstrucción menor. Para lesiones avanzadas, se recomienda la enucleación.	--
	Pearce y Moore, 2013	Neoplasia en párpado: exenteración en caso de metástasis, si no hay metástasis se recomienda plastia en H. Neoplasia Limbal y Corneal: queractectomía.	--

Extirpación Carcinoma Ocular de Células Escamosas (continuación)	Ames, 2014	Escisión de la lesión y pequeña porción de tejido sano u otros tejidos, como la conjuntiva, en caso de que la lesión sea extensa.	Patrón de sutura interrumpido. Material sintético absorbible.
	Newcomer y Walz, 2014	--	--
	Irby, 2016	Tumores pequeños (<1,5 cm diámetro), se remueven por escisión aguda en forma de “carpa o tienda de campaña”, siempre y cuando quede suficiente margen funcional del párpado.	Cierre en dos o tres capas en patrón en ocho: capa profunda placa tarsal y músculo orbicular, capa intermedia tejidos subcutáneos, capa final la piel. Material de sutura absorbible 3-0 o 5-0 dependiendo del tamaño del animal y el grosor del párpado.
Enucleación de Globo Ocular	Weaver <i>et al.</i> , 2005	Técnica transpalpebral.	--
	Schulz, 2008	Técnica transpalpebral.	Patrón simple continuo, festonado o cruzado. Material de sutura no absorbible n° 2 o 3.
	Gelatt y Whitley, 2011	Técnica transpalpebral.	Patrón simple continuo, festoneado, cruzado o simple interrumpido. Material de sutura no absorbible n° 3.
	Baird, 2013c	Técnica transpalpebral.	Patrón de sutura continuo. Material de sutura sintético no absorbible.

Enucleación de Globo Ocular (continuación)	Ames, 2014	Técnica transpalpebral.	Patrón en U horizontal interrumpido. Material de sutura absorbible n°3.
	Irby, 2016	Técnica transpalpebral o subconjuntival.	Cierre en dos o tres capas: si queda suficiente tejido conjuntivo periorbitario se cierra primero, luego cierre tejido subcutáneo y finalmente la piel. Material de sutura absorbible o no absorbible de acuerdo a la preferencia del cirujano.
	Jones, 2019	Técnica transpalpebral.	Patrón festoneado. Material de sutura no absorbible n° 1 o 2.
Ruminotomía	Niehaus, 2008a	Laparotomía en fosa paralumbar izquierda. Fijación del rumen al peritoneo, técnica de sutura de estancia (sutura dorsal, ventral, craneal y caudal a la incisión), fijación a la piel.	Patrón inversor de doble capa (Cushing) para el cierre del rumen.
	Baird, 2013a	Laparotomía flanco izquierdo. Fijación del rumen a la piel.	Cierre del rumen en dos capas: primera capa, patrón continuo simple y segunda capa, patrón inversor, ambos con material de sutura sintético absorbible n° 1 o 2. Luego, cierre en tres capas:

Ruminotomía (continuación)			peritoneo y músculos abdominales transversos se cierran juntos con patrón de sutura simple continuo utilizando sutura sintética absorbible n° 0 o 1. Músculos oblicuos abdominales internos y externos en segunda capa con sutura simple continuo usando material absorbible sintético n° 1. Finalmente, piel se cierra con patrón de sutura festoneado continuo usando material de sutura no absorbible.
	Ames, 2014	Laparotomía. Fijación del aspecto dorsal del rumen a la pared abdominal fijándolo a la piel.	Cierre del rumen con patrón inversor (Cushing o Lembert) en dos capas, con material de sutura absorbible n° 2 o 3. Cierre de la piel en tres capas: peritoneo y músculos abdominales transversos y oblicuos internos se cierran juntos con patrón de sutura simple continuo utilizando sutura absorbible n° 2 o 3. Músculo oblicuo externo y tejido

			subcutáneo en segunda capa con patrón de sutura simple continuo utilizando sutura absorbible n° 2 o 3. Finalmente, piel se cierra con patrón de sutura continuo entrelazado con material de sutura no absorbible n° 3.
Ruminotomía (continuación)	Lozier y Niehaus, 2016	Laparotomía flanco izquierdo. Fijación del rumen a la piel.	Cierre del rumen en dos capas con patrón inversor y material de sutura absorbible n° 2. Cierre de la piel en tres capas utilizando material de sutura absorbible n° 2 o 3 cerrando peritoneo y transverso abdominal juntos, oblicuos abdominales externos e internos juntos y la piel con sutura no absorbible n° 3 con patrón festoneado continuo, pero con 2 o 3 suturas interrumpidas en la parte inferior, que se puedan abrir.
Desplazamiento de Abomaso	Aubry, 2005	Fosa paralumbar derecha: omentopexia o píloropexia. Fosa paralumbar izquierda: abomasopexia u omentopexia. Abomasopexia	--

Desplazamiento de Abomaso (continuación)		paramediana derecha. Técnica de punto ciego y técnica de sutura Toggle pin. Reposicionamiento laparoscópico.	
	Newman <i>et al.</i> , 2008	Técnicas mínimamente invasivas: punto ciego y sutura Toggle pin.	--
	Niehaus, 2008b	Omentopexia del flanco derecho, omentoabomasopexia del flanco derecho y abomasopexia del flanco izquierdo, son las más utilizadas. Abomasopexia paramediana derecha y abomasopexia laparoscópica.	--
	Scott <i>et al.</i> , 2011	Omentopexia de flanco derecho, sutura Toggle pin.	--
	Baird, 2013a	Omentopexia de flanco derecho, con o sin píloropexia, abomasopexia paramediana derecha, abomasopexia de flanco derecho o izquierdo.	Cierre de la piel en tres capas: peritoneo y músculo abdominal transversal se suturan en un patrón continuo simple, con material de sutura sintético absorbible n° 1 o 2 y epiplón se incorpora a la línea de sutura. Músculos oblicuos abdominales internos y externos en segunda capa con sutura

Desplazamiento de Abomaso (continuación)			simple continuo usando material absorbible sintético n° 1. Finalmente, piel se cierra con patrón de sutura festoneado continuo usando material de sutura no absorbible.
	Niehaus, 2016	Omentopexia de flanco derecho, píloropexia de flanco derecho, abomasopexia de flanco izquierdo, abomasopexia paramediana derecha, abomasopexia laparoscópica de uno y dos pasos, técnica de punto ciego.	-
	Nichols y Fecteau, 2018	Laparotomía: abomasopexia paramediana derecha o izquierda, abomasopexia fosa paralumbar derecha, omentopexia y píloropexia fosa paralumbar derecha. Laparoscopia: sutura Toggle pin en dos pasos, sutura Toggle pin en un paso.	Cierre de incisión abdominal en tres capas: peritoneo y lámina interna se cierran con un patrón de sutura simple continuo, recto abdominal y lámina externa con patrón de sutura simple o cruzado interrumpido y finalmente la piel se cierra con patrón cruzado.

Hernias umbilicales	Baird, 2013c	<p>Vaquillas: Incisión elíptica simple alrededor de la masa umbilical.</p> <p>Machos: incisión en forma de media luna, en donde la parte cóncava de la incisión rodea el orificio prepucial. Para hernias simples, se retrae la vaina caudalmente para realizar la incisión elíptica y diseccionar la hernia. Cuando se requiere mayor exposición, se puede extender un extremo de la incisión caudalmente y reflejar la vaina en el lado contralateral, permitiendo el acceso para alargar la incisión elíptica en la línea media.</p> <p>Arterias umbilicales se ligan lo más profundamente posible, si el uraco está presente se reseca, si la vena umbilical es demasiado grande como para ligarla se debe marsupializarse a través de la pared del cuerpo.</p>	<p>Cierre de la pared abdominal con patrón de sutura cerca-lejos-lejos-cerca para contrarrestar la tensión, seguidos de líneas separadas de un patrón simple continuo entre las suturas de tensión, utilizando suturas absorbibles n° 2.</p> <p>Cierre de la piel con patrón de sutura simple continuo.</p>
	Newcomer y Walz, 2014	--	--
	Baird, 2016	Vaquillas: incisión elíptica simple alrededor de la masa umbilical.	Cierre de la pared abdominal con un patrón de sutura simple continuo luego



Hernias umbilicales (continuación)		<p>Machos: incisión elíptica sólo si la masa tiene menos de 3 cm de diámetro. Para el resto, se realiza una incisión semilunar o en media luna, con el lado cóncavo dirigido caudalmente.</p> <p>Uraco se extirpa junto con el ápex de la vejiga.</p> <p>En el caso que exista una infección de la vena umbilical, una ligadura abdominal profunda suele ser suficiente. Sin embargo, en aquellos casos en que se extienda al parénquima hepático, se indica marsupialización.</p>	<p>de la colocación de una a dos suturas de tensión cerca-lejos-lejos-cerca con material de sutura sintético absorbible n° 1. El tejido subcutáneo se cierra con un patrón simple continuo y suturas absorbibles. Finalmente, la piel se realiza con un patrón simple continuo y suturas no absorbibles.</p>
	Ortved, 2016	<p>Incisión fusiforme alrededor del ombligo.</p> <p>Vena y arterias umbilicales se ligan y el uraco se extirpa junto con el ápex de la vejiga.</p> <p>Aposición simple del anillo hernial con una tensión mínima conduce a la curación ideal.</p> <p>En el caso que existan abscesos de la vena umbilical localizados y que no afecten al hígado, se ligan y extirpan en bloque. Sin</p>	<p>Aposición de anillo hernial mediante la utilización de un patrón de sutura simples continuos, simples interrumpidos, cruzados interrumpidos o cruzados continuos. Material de sutura absorbible para cerrar la pared abdominal.</p>

Hernias umbilicales (continuación)		embargo, en el caso de que el absceso se extienda e involucren al hígado se anejan mediante la marsupialización.	Para hernias de mayor tamaño, se recomienda la utilización de un patrón cerca-lejos-lejos-cerca para aliviar la tensión.
Prolapso Rectal	Anderson y Miesner, 2008	<p>Mucosa no dañada: reducción mediante masaje suave y retención con un patrón de sutura en bolsa tabaquera usando cinta umbilical.</p> <p>Mucosa dañada y tejido subyacente sano: mucosa se disecta libre de la submucosa y los bordes cortados se suturan dejando la submucosa subyacente y el suministro de sangre intactos.</p> <p>Prolapso grave: amputación quirúrgica.</p>	Cuando hay daño grave: los extremos del recto se suturan utilizando un patrón cruzado y un material de sutura absorbible n° 0.
	Steiner, 2016a	<p>Mucosa no dañada: sustitución y sutura bolsa tabaquera con cinta umbilical.</p> <p>Mucosa dañada y tejido subyacente sano: resección submucosa.</p> <p>Prolapso grave: amputación quirúrgica.</p>	Para alinear la mucosa: se realizan cuatro suturas simples interrumpidas. Luego, cada cuadrante se sutura por separado con un patrón simple continuo y un material de sutura absorbible de tamaño 2-0 o 3-0.

Prolapso Rectal (continuación)			Amputación: patrón de sutura y material es el mismo descrito para alinear la mucosa.
Cesárea	Newman, 2008	Abordaje por lo general se realiza con el animal de pie y en flanco izquierdo o derecho. Sin embargo, se recomienda un abordaje en decúbito cuando hay un feto sobredimensionado, por ejemplo, enfisematoso. Este último puede ser en la línea media o paramediano.	Si el ternero está vivo y el útero sano: cierre en una capa con patrón inversor continuo material de sutura absorbible. Si el ternero está muerto o si se sospecha de fluidos contaminados: cierre en dos capas. Cierre pared abdominal en dos o tres capas: peritoneo y transverso en la primera capa con un patrón simple continuo y utilizando material de sutura absorbible. Músculos oblicuos internos y externos se cierran en la segunda capa, con un patrón simple continuo y material de sutura absorbible. Finalmente, la piel se cierra con un patrón festoneado continuo, cruzado interrumpido o simple

Cesárea (Continuación)			interrumpido, con un material de sutura no absorbible.
	Scott <i>et al.</i> , 2011	El abordaje por lo general es con el animal de pie y por flanco izquierdo. Sin embargo, se recomienda un abordaje ventral en la línea media cuando el ternero está enfisematoso.	Útero se cierra utilizando un patrón de sutura inversor y un material absorbible. En el caso que la pared uterina esté edematosa, se sugiere una segunda línea de sutura.
	Baird, 2013b	Abordaje por lo general se realiza en fosa paralumbar del flanco izquierdo. Sin embargo, se recomienda abordaje ventral, en el caso que el ternero se encuentre muerto o enfisematoso.	El útero se cierra con un patrón de sutura inversor y un material absorbible.
	Newcomer y Walz, 2014	--	--
	Fubini, 2016a	Abordaje paralumbar derecho o izquierdo, ventral de línea media, ventrolateral u oblicua izquierda.	Cierre del útero en dos capas: una primera con patrón de sutura simple continuo y una segunda con un patrón inversor. Ambas con material de sutura absorbible n° 2.  Cierre abdominal en tres capas: peritoneo puede o no cerrarse con el músculo transverso abdominal, luego,

Cesárea (Continuación)			músculos oblicuos externos e interno se cierran juntos y finalmente la piel. Se utiliza un patrón de sutura simple continuo y un material absorbible para las capas musculares. Y, la piel se cierra con un patrón festoneado y un material de sutura no absorbible.
Laceración Perineal	Ames, 2014	Tercer grado: incisión horizontal a lo largo de la laceración, dividiendo el recto de la vagina. Finalmente se sutura la incisión.	Patrón de sutura de Lembert, con un material absorbible n° 00 o 0.
	Fubini, 2016b	Primer grado: procedimiento de Caslick. Segundo grado: vestibuloplastía y luego procedimiento de Caslick. Tercer grado: reconstrucción plataforma entre el recto y la vagina, reparación cuerpo perineal y procedimiento de Caslick.	Tercer grado: patrón de sutura simple continuo de seis puntos a una distancia de 1 a 1,5 cm cada uno. Material de sutura absorbible 2-0.
	Prado <i>et al.</i> , 2016	Primer grado: vulvoplastía de Caslick. Segundo grado: vestibuloplastía. Tercer grado: reconstrucción rectovestibular y anoperitoneal.	Tercer grado: patrón de sutura de seis puntos inversores.

Prolapso Vaginal	Miesner y Anderson, 2008	Sutura de Buhner, sutura de Caslick, stents paravaginales, suturas en U horizontal o vertical, cervicopexia.	--
	Baird, 2013b	Sutura de Buhner, cervicopexia.	--
	Gilbert, 2016	Sutura de Buhner, cervicopexia y vaginopexia.	--
	Prado <i>et al.</i> , 2016	Vulvoplastía de Caslick, sutura de Buhner, técnica de Bootlace, sutura en U horizontal o vertical.	--
Prolapso Uterino	Miesner y Anderson, 2008	Masaje para la reposición, reparación en caso de rasgaduras y perforaciones. Si hay necrosis severa o laceraciones circunferenciales se considera la amputación.	Reparación de laceraciones: patrón simple continuo con material de sutura absorbible n° 2 o 3. Cuando el área traumatizada es amplia, se recomienda una sutura en U vertical.
	Gilbert, 2016	Limpiar endometrio y reparar laceraciones. Reposición uterina mediante presión (masaje).	--
Castración	Ewoldt, 2008	Técnica cerrada y emasculador.	No se realiza.
	Wolfe y Wilborn, 2009	Técnica cerrada en terneros pequeños y técnica abierta para toros mayores. Emasculados o ligaduras.	No se realiza.

Castración (continuación)	Baird, 2013b	Técnica cerrada y emasculador. En toros más grandes cordones espermáticos se ligan.	Ligadura cordón espermático con material de sutura absorbible n°2. Piel no se sutura.
	Newcomer y Walz, 2014	--	No se realiza.
	Miesner y Anderson, 2015	Técnica cerrada y emasculador, ligadura o torsión del cordón.	No se realiza.
	Gilbert y Fubini, 2016	Técnica cerrada o abierta. Ligadura o emasculador.	No se realiza.
Laceración de Pezones	Couture y Mulon, 2005	--	Cierre en tres capas: sutura simple continua en la mucosa, luego el estroma también con una sutura simple continua y finalmente la piel, utilizando un patrón simple interrumpido. Material de sutura sintética absorbible para los tejidos internos (mucosa y submucosa) de tamaño 3-0 a 4-0. Para la piel, se prefiere material de sutura no absorbible calibre 2-0.
	Nichols, 2008	Herida se desbrida y se lava. Material necrótico se elimina. Cuando el canal estriado	Mucosa y submucosa se reconstruyen primero utilizando un patrón de sutura

Laceración de Pezones (continuación)		está implicado en la laceración, se recomienda dejar una cánula con tapa en el canal del pezón.	simple continuo y material absorbible tamaño 3-0 a 4-0. Por último, la piel se sutura con un patrón simple interrumpido o cruzado y material de sutura no absorbible tamaño 2-0.
	Baird, 2013c	Herida se desbrida, se lava y se elimina tejido devitalizado. Una vez cerrada la mucosa se inserta una cánula en el esfínter del pezón para probar la integridad de la línea de sutura.	Cierre en tres capas: primero se cierra la mucosa con un patrón de sutura simple continuo y un material absorbible 3-0 o 4-0. Submucosa se cierra en una segunda capa con las mismas especificaciones que la primera. Finalmente, la piel se cierra con un patrón simple interrumpido y un material de sutura no absorbible 0 o 2-0.
	Mulon, 2016	Herida se desbrida y se lava. Si la laceración involucra el canal estriado, se recomienda la inserción de una tetina de silicona.	Laceración vertical: Mucosa se sutura utilizando un patrón simple continuo y material absorbible tamaño 4-0 o 3-0. Laceraciones transversales: mucosa se sutura con un patrón simple interrumpido.



Laceración de Pezones (continuación)			Submucosa se sutura igual que la mucosa y la piel, se sutura utilizando un patrón simple interrumpido, cruzado o en U horizontal, utilizando un material no absorbible 3-0 o 2-0.
	Steiner, 2016b	Herida se desbrida, se lava y se elimina tejido necrótico, contaminado o infectado. Si el canal estriado se ve afectado, se recomienda la colocación de un catéter y las suturas se aprietan y se anudan.	Cierre en tres capas: submucosa y capa intermedia se cierran por separado, con un patrón de sutura en U horizontal continua con un material absorbible 4-0. Piel se cierra con suturas simples interrumpidas y un material no absorbible 3-0 o 4-0.
Amputación de Pezón	Ames, 2014	Emasculador.	--
	Steiner, 2016b	Incisión elíptica alrededor del pezón, los vasos se ligan por separado.	Submucosa y capas intermedias se suturan con un patrón en U horizontal continuo no perforante y un material de sutura sintético absorbible 4-0. La piel se cierre con un patrón interrumpido y un material no absorbible 3-0 o 4-0.
	Morioni <i>et al.</i> , 2018	Burdizzo.	--

Amputación de Dedo	Desrochers <i>et al.</i> , 2008	Técnica de amputación alta o amputación baja con sierra Gigli. Vendaje adhesivo.	No se realiza.
	Baird, 2013c	Técnica de amputación baja o amputación alta con sierra Gigli.	No se realiza.
	Nuss, 2016	Técnica de amputación alta con sierra Gigli. Herida se venda.	No se realiza.
	Anderson <i>et al.</i> , 2017	Técnica de amputación alta o amputación baja con sierra Gigli. Vendaje adhesivo.	No se realiza.
Hiperplasia o Callo Interdigital	Greenough, 2007	Hiperplasia se sujeta con pinzas Allis, se tira lo más posible y se realiza una incisión alrededor. Se unen las pezuñas utilizando alambre. Se aplica un vendaje.	No se realiza.
	Desrochers <i>et al.</i> , 2008	Hiperplasia se sujeta con pinzas Allis y se realiza una escisión en forma de cuña a cada lado de la masa. Se aplica un vendaje. Las pezuñas se unen utilizando un alambre.	No se realiza.
	Scott <i>et al.</i> , 2011	Se extrae la hiperplasia con un bisturí y se aplica un vendaje. Pezuñas se mantienen unidas utilizando un alambre.	No se realiza.

## **VI. CONCLUSIÓN**

Esta Monografía describe las técnicas quirúrgicas y anestésicas más frecuentes utilizadas en cirugía a nivel de campo en bovinos en Chile.

Se evidenció, a través del análisis crítico, que los autores, en su mayoría, coinciden tanto en la técnica quirúrgica, como el material de sutura y a su vez en el procedimiento anestésico y el fármaco utilizado.

Conforme se fue avanzando en la recopilación de la información, se evidenció la gran cantidad de información, técnicas y procedimientos quirúrgicos para cada una de las cirugías descritas en esta Monografía.

Dado lo anterior, y a raíz de que aquí se abordaron las técnicas clásicas para cirugías a nivel de campo, se sugiere tomar cada uno de los capítulos y realizar un trabajo más específico de cada una de las técnicas abordadas e incluso considerar otras cirugías no habituales por sistema.

Esta Monografía constituye un importante material de apoyo, actualizado, para la docencia y formación de futuros Médicos Veterinarios.

## VII. REFERENCIAS

1. **AMES, K.** 2014. Noordsy's Food Animal Surgery. 5<sup>th</sup> ed. Wiley/Blackwell. Ames, Iowa. 300 p.
2. **ANDERSON, D.E; MIESNER, M.D.** 2008. Rectal Prolapse. *Vet. Clin. Food Anim.* 24: 403–408.
3. **ANDERSON, D; DESROCHERS, A; VAN AMSTEL, S.** 2017. Surgical Procedures of the Distal Limb for Treatment of Sepsis in Cattle. *Vet. Clin. Food Anim.* 33: 329-350.
4. **AUBRY, P.** 2005. Routine Surgical Procedures in Dairy Cattle Under Field Conditions: Abomasal Surgery, Dehorning, and Tail Docking. *Vet. Clin. Food Anim.* 21: 55–72.
5. **BAIRD, A.N.** 2013a. Bovine Gastrointestinal Surgery. **In:** Hendrickson, D.A; Baird, A.N. Turner and McIlwraith's Techniques in Large Animal Surgery. 4<sup>th</sup> ed. Wiley/Blackwell. Ames, Iowa. pp. 211-233.
6. **BAIRD, A.N.** 2013b. Bovine Urogenital Surgery. **In:** Hendrickson, D.A; Baird, A.N. Turner and McIlwraith's Techniques in Large Animal Surgery. 4<sup>th</sup> ed. Wiley/Blackwell. Ames, Iowa. pp. 235-271.
7. **BAIRD, A.N.** 2013c. Bovine General Surgery. **In:** Hendrickson, D.A; Baird, A.N. Turner and McIlwraith's Techniques in Large Animal Surgery. 4<sup>th</sup> ed. Wiley/Blackwell. Ames, Iowa. pp. 273-291.
8. **BAIRD, A.N.** 2016. Surgery of the Umbilicus and Related Structures. *Vet. Clin. Food Anim.* 32: 673–685.
9. **BORE-WEIR, K.** 2014. Analgesia. **In:** Clarke, K.; Trim, C.; Hall, L. *Veterinary Anaesthesia.* 11<sup>th</sup> ed. Elsevier Health Sciences. London, U.K. pp. 101-133.
10. **BOTANA, L.M.; LANDONI, M.F.; MARTÍN-JIMENES, T.** 2002. *Farmacología y Terapéutica Veterinaria.* McGRAW-HILL. Madrid, España. 734 p.
11. **CLARKE, K; TRIM, C; HALL, L.** 2014. Anaesthesia of cattle. **In:** Clarke, K.; Trim, C.; Hall, L. *Veterinary Anaesthesia.* 11<sup>th</sup> ed. Elsevier Health Sciences. London, U.K. pp. 313-343.
12. **COUTURE, Y; MULON, P-Y.** 2005. Procedures and Surgeries of the Teat. *Vet. Clin. Food Anim.* 21: 173–204.
13. **DESROCHERS, A.; ANDERSON, D.; JEAN, G.** 2008. Surgical Diseases and Techniques of the Digit. *Vet. Clin. Food Anim.* 24: 535-550.

14. **DUGDALE, A.** 2010. *Veterinary Anaesthesia: Principles to Practice*. Wiley/Blackwell. Ames, Iowa. 393 p.
15. **EDMONDSON, M.A.** 2008. Local and Regional Anesthesia in Cattle. *Vet. Clin. Food Anim.* 24: 211-226.
16. **EDMONDSON, M.A.** 2016. Local, Regional, and Spinal Anesthesia in Ruminants. *Vet. Clin. Food Anim.* 32: 535-552.
17. **EWOLDT, J.** 2008. Surgery of the Scrotum. *Vet. Clin. Food Anim.* 24: 253–266.
18. **FUBINI, S.** 2016a. Surgery of the Uterus. **In:** Fubini, S; Ducharme, N. (Eds.). *Farm Animal Surgery*. Elsevier. St. Louis, U.S.A. pp. 464-471.
19. **FUBINI, S.** 2016b. Surgery of the perineum. **In:** Fubini, S; Ducharme, N. (Eds.). *Farm Animal Surgery*. Elsevier. St. Louis, U.S.A. pp. 478-482.
20. **GELATT, K.** 2011. Anesthesia for ophthalmic surgery. **In:** Gelatt, K; Peterson, J. (Eds.). *Veterinary Ophthalmic Surgery*. Elsevier. London, U.K. pp. 37-49.
21. **GELATT, K; WHITLEY, D.** 2011. Surgery of the orbit. **In:** Gelatt, K; Peterson, J. (Eds.). *Veterinary Ophthalmic Surgery*. Elsevier. London, U.K. pp. 51-88.
22. **GILBERT, R; FUBINI, S.** 2016. Surgery of the Male Reproductive Tract. **In:** Fubini, S; Ducharme, N. (Eds.). *Farm Animal Surgery*. Elsevier. St. Louis, U.S.A. pp. 439-446.
23. **GILBERT, R.** 2016. Surgical Conditions of the Postpartum Period. **In:** Fubini, S; Ducharme, N. (Eds.). *Farm Animal Surgery*. Elsevier. St. Louis, U.S.A. pp. 475-478.
24. **GOPINATHAN, A; SINGH, K.** 2016. Affections of Horns. **In:** Zama, M.M.S; Aithal, H.P; Pawde, A.M (Eds.). *Handbook on Field Veterinary Surgery*. Astral International. Delhi, India. pp. 33-34.
25. **GREENE, S.** 2003. Protocols for anesthesia of cattle. *Vet. Clin. Food Anim.* 19: 679–693.
26. **GREENOUGH, P.** 2007. *Bovine Laminitis and Lameness: A Hands-on Approach*. Elsevier. London, U.K. 328 p.
27. **HOLTGREW, K.** 2011. *Large Animal Clinical Procedures for Veterinary Technicians*. 2<sup>nd</sup> ed. Elsevier Mosby. St. Louis, U.S.A. 575 p.
28. **IRBY, N.** 2016. Surgery of the Eyes. **In:** Fubini, S; Ducharme, N. (Eds.). *Farm Animal Surgery*. Elsevier. St. Louis, U.S.A. pp. 145-173.

29. **JONES, M.L.** 2019. Surgical eye procedures. **In:** Proceedings of the Fifty-Second Annual Conference. American Association of Bovine Practitioners. St Louis, Missouri. 12-14 september 2019. American Association of Bovine Practitioners (AABP). pp. 264-267.
30. **KAISER-KLINGER, S.** 2010. Ruminant Anesthesia. **In:** Bryant, S. (Ed.). Anesthesia for Veterinary Technicians. Wiley/Blackwell. Ames, Iowa. pp. 680-700.
31. **LOZIER, J; NIEHAUS, A.** 2016. Surgery of the Forestomach. *Vet. Clin. Food Anim.* 32: 617–628.
32. **MAMA, K.** 2013. Anesthesia and Fluid Therapy **In:** Hendrickson, D.A; Baird, A.N. Turner and McIlwraith's Techniques in Large Animal Surgery. 4<sup>th</sup> ed. Wiley/Blackwell. Ames, Iowa. pp. 7-31.
33. **MIESNER, M.D; ANDERSON, D.E.** 2008. Management of Uterine and Vaginal Prolapse in the Bovine. *Vet. Clin. Food Anim.* 24: 409-419.
34. **MIESNER, M.D; ANDERSON, D.E.** 2015. Surgical Management of Common Disorders of Feedlot Calves. *Vet. Clin. Food Anim.* 31: 407-424.
35. **MIESNER, M.D.** 2008. Bovine Surgery of the Skin. *Vet. Clin. Food Anim.* 24: 517-526.
36. **MORIONI, P; NYDAM, D; OSPINA, P; SCILLIERI-SMITH, J; VIRKLER, P; WATTERS, R; WELCOME, F; ZURAKOWSKI, M; DUCHARME, N; YEAGER, A.** 2018. Diseases of the Teats and Udder. **In:** Peek, S.; Divers, T. Rebhun's Diseases of Dairy Cattle. 3<sup>th</sup> ed. Elsevier Health Sciences. Philadelphia, United States. pp. 389-465.
37. **MULON, P-Y.** 2016. Surgical Management of the Teat and the Udder. *Vet. Clin. Food Anim.* 32: 813-832.
38. **NEWCOMER, B; WALZ, P.** 2014. Anesthetic management for specific procedures. **In:** Lin, H.C; Walz, P. (Eds.). Farm Animal Anesthesia: cattle, small ruminants, camelids, and pigs. Wiley/Blackwell. Ames, Iowa. pp. 155-173.
39. **NEWMAN, K.D.** 2008. Bovine Cesarean Section in the Field. *Vet. Clin. Food Anim.* 24: 273-293.
40. **NEWMAN, K.D; HARVEY, D; ROY, J-P.** 2008. Minimally Invasive Field Abomasopexy Techniques for Correction and Fixation of Left Displacement of the Abomasum in Dairy Cows. *Vet. Clin. Food Anim.* 24: 359–382.
41. **NICHOLS, S.** 2008. Teat Laceration Repair in Cattle. *Vet. Clin. Food Anim.* 24: 295-305.

42. **NICHOLS, S; FECTEAU, G.** 2018. Surgical Management of Abomasal and Small Intestinal Disease. *Vet. Clin. Food Anim.* 34: 55–81.
43. **NIEHAUS, A.** 2008a. Rumenotomy. *Vet. Clin. Food Anim.* 24: 341-347.
44. **NIEHAUS, A.** 2008b. Surgery of the Abomasum. *Vet. Clin. Food Anim.* 24: 349–358.
45. **NIEHAUS, A.** 2016. Surgical Management of Abomasal Disease. *Vet. Clin. Food Anim.* 32: 629–644.
46. **NUSS, K.** 2016. Surgery of the Distal Limb. *Vet. Clin. Food Anim.* 32: 753-775.
47. **ORTVED, K.** 2016. Miscellaneous Abnormalities of the Calf. **In:** Fubini, S; Ducharme, N. (Eds.). *Farm Animal Surgery.* Elsevier. St. Louis, U.S.A. pp. 540-550.
48. **PEARCE, J; MOORE, C.** 2013. Food Animal Ophthalmology. **In:** Gelatt, K (Ed.). *Veterinary Ophthalmology.* 5<sup>th</sup> ed. Wiley/Blackwell. Ames, Iowa. pp. 1610-1674.
49. **PRADO, T.; SCHUMACHER, J.; DAWSON, L.** 2016. Surgical Procedures of the Genital Organs of Cows. *Vet. Clin. Food Anim.* 32: 727-752.
50. **SCHULZ, K.** 2008. Field Surgery of the Eye and Para-Orbital Tissues. *Vet. Clin. Food Anim.* 24: 527–534.
51. **SCOTT, P; PENNY, C; MACRAE, A.** 2011. *Cattle Medicine.* Manson Pub. London, U.K. 288 p.
52. **SEDDIGHI, R; DOHERTY, T.J.** 2016. Field Sedation and Anesthesia of Ruminants. *Vet. Clin. Food Anim.* 32: 553–570.
53. **SINGH, K; GOPINATHAN, A.** 2016. Perineal Laceration and Rectal Affections. **In:** Zama, M.M.S; Aithal, H.P; Pawde, A.M (Eds.). *Handbook on Field Veterinary Surgery.* Astral International. Delhi, India. pp. 75-80.
54. **STEINER, A.** 2016a. Surgery of the colon. **In:** Fubini, S; Ducharme, N. (Eds.). *Farm Animal Surgery.* Elsevier. St. Louis, U.S.A. pp. 324-328.
55. **STEINER, A.** 2016b. Teat Surgery. **In:** Fubini, S; Ducharme, N. (Eds.). *Farm Animal Surgery.* Elsevier. St. Louis, U.S.A. pp. 485-496.
56. **SHAW-EDWARDS, R.** 2010. Surgical Treatment of the Eye in Farm Animals. *Vet. Clin. Food Anim.* 26: 459-476.
57. **TSUJITA, H; PLUMMER, C.** 2010. Bovine Ocular Squamous Cell Carcinoma. *Vet. Clin. Food Anim.* 26: 511-529.

58. **VAN NYDAM, D; NYDAM, C.** 2016. Dehorning/Cornuectomy. **In:** Fubini, S; Ducharme, N. (Eds.). Farm Animal Surgery. Elsevier. St. Louis, U.S.A. pp. 186-192.
59. **WEAVER, D; ST JEAN, G; STEINER, A.** 2005. Bovine Surgery and Lameness. 2<sup>nd</sup> ed. Blackwell Pub. Oxford, U.K. 288 p.
60. **WOLFE, D; WILBORN, R.** 2009. Diagnosis and Management of Conditions of the Scrotum and Testes. **In:** Anderson, D.E; Rings, D.M. Current Veterinary Therapy: Food Animal Practice. 5th ed. Elsevier Health Sciences. London, UK. pp. 360-363.