

# Estudio comparativo de precisión diagnóstica preoperatoria y la confirmación laparoscópica de hernia hiatal

Italo Braghetto M.<sup>1</sup>, Nicole Cuneo B.<sup>1</sup>, Marcelo Zamorano D.<sup>1</sup>,  
Jorge Rojas C.<sup>1</sup>, Amy Piñeres A.<sup>1</sup> y Manuel Figueroa G.<sup>1</sup>

## Comparative study of preoperative diagnostic precision and laparoscopic confirmation of hiatal hernia

**Introduction:** Being type I hiatal hernia (HH) the most frequent, is difficult to define objectively and therefore, the main focus of controversy is the diagnosis. The aim of this paper is to report the results regarding the diagnostic accuracy of the preoperative study and to confirm it with the laparoscopic diagnosis of hiatal hernia. **Materials and Method:** This descriptive and prospective study includes patients with typical symptoms of gastroesophageal reflux disease who underwent esophageal-gastro-duodenoscopy, manometry and radiological study of esophagus with barium swallow. Only patients in whom endoscopy reveals the existence of HH by sliding < 5 cm are included. These patients underwent surgical treatment confirming or not the existence of HH at the time of laparoscopic exploration. **Results:** The positive predictive value and sensibility for manometry was 51.2% and 70%, for radiology 91.7% and 80.5%, and for endoscopy 85.3% and 70.7% respectively. **Conclusion:** For the reliable diagnosis of HH before treatment, the three mentioned investigations must be mandatory before the surgery.

**Key words:** hiatal hernia; manometry; endoscopy; laparoscopy; diagnosis.

## Resumen

**Introducción:** La hernia hiatal (HH) de tipo I por deslizamiento es el tipo más frecuente, siendo difícil de definir objetivamente, por lo que el principal foco de controversia es su diagnóstico. El objetivo del presente trabajo es reportar los resultados respecto de la precisión diagnóstica del estudio preoperatorio y confirmarlo con el diagnóstico laparoscópico de este tipo de HH. **Materiales y Método:** Estudio prospectivo descriptivo de serie que incluyen pacientes con síntomas típicos de enfermedad por reflujo gastroesofágico, los cuales se sometieron a estudio con esófago-gastro-duodenoscopia, estudio manométrico y radiológico de esófago, estómago y duodeno con bario. Se incluyen sólo los pacientes en los cuales la endoscopia revela la existencia de HH por deslizamiento < 5 cm. Estos pacientes se sometieron a tratamiento quirúrgico confirmando o no la existencia de HH al momento de la exploración laparoscópica. **Resultados:** El valor predictivo positivo y sensibilidad para manometría fue de un 51,2% y 70%, para la radiología 91,7% y 80,5% y para endoscopia 80,3% y 70,7% respectivamente. **Conclusión:** Para el diagnóstico confiable de HH antes del tratamiento, las tres investigaciones mencionadas deben ser obligatorias antes de la cirugía. **Palabras clave:** hernia hiatal; manometría; endoscopia; laparoscopia; diagnóstico.

## Introducción

La hernia hiatal (HH) de tipo I por deslizamiento, si bien es el tipo más frecuente, es la más difícil de definir objetivamente y principal foco de controversia en su diagnóstico. La HH tipo I por deslizamiento se diagnostica comúnmente con

endoscopia digestiva alta, radiología de esófago-estómago-duodeno con trago de bario y con menos frecuencia, con manometría esofágica. Hernias hiatales por deslizamiento mayores de 5 cm, no representan mayor problema, pero en menores de 5 cm el diagnóstico clínico es un problema ya que existe mucha variabilidad y confusión conceptual.

<sup>1</sup>Departamento de Cirugía, Hospital Clínico Universidad de Chile. Santiago, Chile.

Recibido el 4 de julio de 2019 y aceptado para publicación el 28 de octubre de 2019.

### Correspondencia a:

Italo Braghetto M.  
ibraghetto@hcuch.cl

Para algunos la radiología baritada es el método que ofrece mayor precisión en el diagnóstico, puede determinar su tamaño y es el método que mejor puede detectar una imagen de HH y la unión gastroesofágica (UGE). Entre los endoscopistas existe gran variabilidad en la interpretación de los hallazgos en cuanto a la determinación de la UGE, límite del cambio de epitelios y la visualización de los pliegues gástricos. Mayor aún es la controversia si el paciente presenta signos endoscópicos de esófago de Barrett. Mediante la manometría el hallazgo de un esfínter desplazado a tórax es sugerente de HH, sin embargo, este método tiene problemas ya sea con manometría convencional como manometría de alta resolución debido a la movilidad de la UGE. En cuanto a la precisión diagnóstica existen diferentes opiniones respecto de los métodos empleados, y el diagnóstico de certeza se confirma durante la exploración quirúrgica laparoscópica al observarse un saco herniario que se invagina hacia el mediastino<sup>1,2</sup>.

El objetivo del presente trabajo es reportar la precisión diagnóstica del estudio preoperatorio y confirmarlo con el diagnóstico intraoperatorio de HH tipo I por deslizamiento.

## Materiales y Método

Estudio prospectivo descriptivo de serie que incluyen pacientes con síntomas típicos de enfermedad por reflujo gastroesofágico estudiados con esófago-gastro-duodenoscopia, manometría, (35 con manometría clásica y 15 con manometría de alta resolución) y radiología de esófago, estómago y duodeno con bario. Se incluyen sólo los pacientes en los cuales la endoscopia revela la existencia de HH por deslizamiento menores de 5 cm. Estos pacientes se sometieron a tratamiento quirúrgico confirmándose o no la existencia de HH al momento de la exploración laparoscópica.

### Criterio de exclusión

Se excluyen las grandes HH de mayor tamaño (> 5 cm) sean de cualquier tipo por no existir dudas en el diagnóstico preoperatorio.

### Definición de hernia hiatal

Manométricamente, la HH se define como la separación de la unión gastroesofágica (UGE o cardias) > 2 cm del diafragma crural, determinado por la posición del punto de inversión de las presiones que es el límite básico para el diagnóstico de hernia por deslizamiento. Otro parámetro a observar en

manometría convencional es la ausencia de esófago abdominal<sup>1,2</sup>.

Endoscópicamente se diagnostica cuando la separación entre la unión escamo-columnar y la impresión diafragmática es mayor de 2 cm, y existen pliegues gástricos que emergen desde distal o bien la observación de un cardias dilatado tipo III de la clasificación de Hill<sup>3-7</sup> (Figura 1).

Radiológicamente se define cuando la UGE o cardias se ubica al menos 2 cm por encima del hiato diafragmático y pliegues gástricos que ascienden por el hiato esofágico<sup>2-7</sup> (Figura 1).

Al inicio de la exploración laparoscópica es el momento en que se confirma objetivamente la existencia de una hernia hiatal tipo I deslizante mediante la visualización de un saco herniario a través del hiato diafragmático dilatado, independiente de su tamaño (Figura 1). Las otras hernias tipo II, III o IV de mayor tamaño no presentan confusión diagnóstica<sup>2,8,9</sup>.

### Análisis estadístico

Para el análisis estadístico, se evaluó la población descriptivamente. Los estudios preoperatorios se compararon en una tabla de contingencia con el *gold-standard* que se consideró la laparoscopia ( $\chi^2$ , p menor 0,05). También se analizaron los estudios preoperatorios en comparación con la radiografía esófago-estómago-duodeno que se considera el *gold-standard* para el diagnóstico preoperatorio de esta patología ( $\chi^2$ , p menor 0,05). Todo el estudio estadístico se realizó mediante el programa SPSS® v.21.

## Resultados

Este estudio prospectivo incluye 50 pacientes (33 mujeres - 17 hombres), sometidos a tratamiento quirúrgico por vía laparoscópica por reflujo gastroesofágico y sospecha de hernia hiatal. Se confirmó la existencia hernia hiatal laparoscópica en 41 pacientes. En la Tabla 1 se muestran los resultados del estudio manométrico y su confirmación al momento de la laparoscopia. En los 41 pacientes con hernia hiatal laparoscópica, en solo 21 de ellos, la manometría reveló la existencia de una hernia hiatal. El valor predictivo positivo (VPP) fue de un 51,2%, la sensibilidad (S) de un 70%, especificidad y valor predictivo negativo (VPN) ambos 0%. En cambio, para el estudio radiológico preoperatorio el valor predictivo positivo fue de un 80,5% y la sensibilidad de un 91,7% y una especificidad mayor (p *value* 0,004) (Tabla 2). Resultados similares se encontraron al analizar el diagnóstico endoscópico

y los hallazgos laparoscópicos, con una sensibilidad de 85,3%, especificidad (E) de 25% y un VPP de 70,7% (Tabla 3). Al analizar los resultados entre el diagnóstico radiológico y manométrico el valor predictivo positivo es de solo un 60% (Tabla 4). Finalmente, en la Tabla 5 se analiza el diagnóstico endoscópico *versus* el diagnóstico manométrico y los resultados son bastante similares (p value 0,70). En la Figura 1 se muestra un resumen final del cuadro conceptual del trabajo y los resultados obtenidos con los diferentes métodos usados para el diagnóstico de una hernia hiatal tipo I por deslizamiento.

**Tabla 1. Estudio manométrico preoperatorio y confirmación laparoscópica de hernia hiatal tipo I (n = 50)**

Laparoscopia hernia hiatal	n	Hernia hiatal manométrica Presente	Ausente
Presente	41	21	20
Ausente	9	9	0
Total	50	30	20

p value no calculable. S: 70%. E: 0%. VPP: 51,2%. VPN: 0%.

**Tabla 2. Estudio radiológico preoperatorio y confirmación laparoscópica de hernia hiatal tipo I (n = 50)**

Laparoscopia hernia hiatal	n	Hernia hiatal radiológica Presente	Ausente
Presente	41	33	8
Ausente	9	3	6
Total	50	36	14

p value 0,004. S: 91,7%. E: 42,9%. VPP: 80,5%. VPN: 66,7%.

**Tabla 3. Estudio endoscópico preoperatorio y confirmación laparoscópica de hernia hiatal tipo I (n = 50)**

Laparoscopia hernia hiatal	n	Hernia hiatal endoscópica Presente	Ausente
Presente	41	29	12
Ausente	9	5	4
Total	50	34	16

p value 0,38. S: 85,3%. E: 25%. VPP: 70,7%. VPN: 44,4%.

**Tabla 4. Estudio radiológico preoperatorio y manometría preoperatoria en hernia hiatal tipo I (n = 50)**

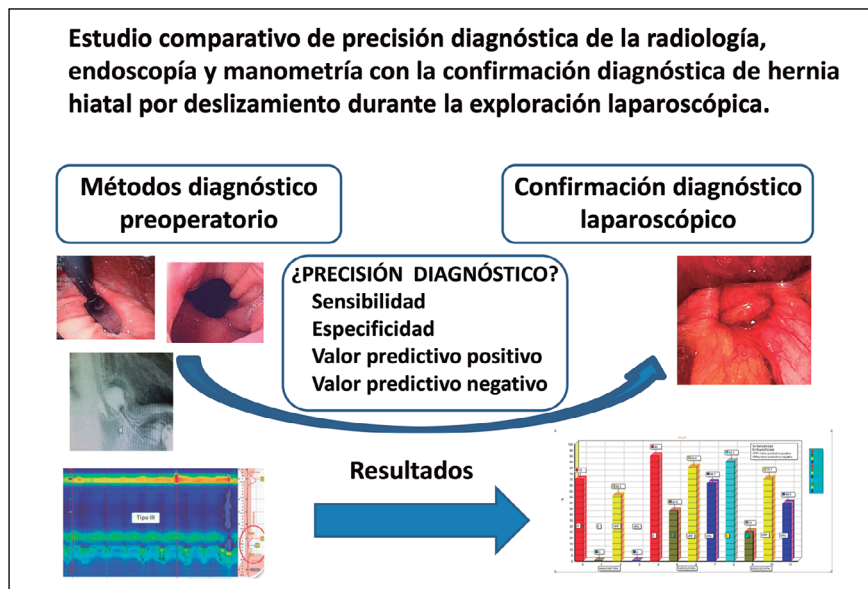
Radiología hernia hiatal	n	Hernia hiatal manométrica Presente	Ausente
Presente	36	21	15
Ausente	14	9	5
Total	50	30	20

p value 0,70. S: 70%. E: 25%. VPP: 58,3%. VPN: 35,7%.

**Tabla 5. Estudio endoscópico preoperatorio y manometría preoperatoria en hernia hiatal tipo I (n = 50)**

Endoscopia hernia hiatal	n	Hernia hiatal manométrica Presente	Ausente
Presente	34	21	13
Ausente	16	9	7
Total	50	30	20

p value 0,71. S: 70%. E: 35%. VPP: 61,8%. VPN: 43,8%.



**Figura 1.** Resumen conceptual y resultados comparativos de los diferentes métodos en el diagnóstico de hernia hiatal por deslizamiento tipo I.

## Discusión

El esfínter gastroesofágico (EGE) es una estructura móvil y la deglución, la distensión esofágica o la instrumentación esofágica se asocian con desplazamiento de la unión gastroesofágica que podrían inducir a error. Las hernias de hiato de tipo I son las más frecuentes, pero son los más difíciles de definir objetivamente. Los tipos II, III y IV son menos frecuentes y no hay mayor discusión en su diagnóstico<sup>9</sup>.

La demostración radiológica de pliegues gástricos que atraviesan el diafragma se usa como criterio definitorio. Para el diagnóstico de una hernia de hiato deslizante se requiere una separación de más de 2 cm entre la EGE-UGE y el hiato diafragmático, menores magnitudes de separación se consideran fisiológicas, lo cual es bastante variable. Lo más importante en el examen radiológico con bario es la observación de la exacta localización de la impresión del hiato diafragmático y la presencia de pliegues gástricos ascendentes, un 15% de los individuos presentan un anillo de Schatzky, pero la identificación de hernias de tipo I de menos de 3 cm de tamaño no es confiable<sup>8,9</sup>.

Hay poca uniformidad o rigor en la evaluación endoscópica de la hernia de hiato tipo I por deslizamiento. La exactitud y la reproducibilidad tienen las mismas limitaciones que las mediciones realizadas durante la radiografía con bario. La existencia de un esófago de Barrett dificulta la localización del EGE y UGE, un exceso de insuflación del estómago podría exagerar el tamaño aparente de la hernia. Otro aspecto para la clasificación endoscópica de la HH por deslizamiento es evaluar la apariencia de la UGE con retrovisión endoscópica, pero existe gran variabilidad en la apreciación de este aspecto<sup>5,6,10</sup>. Hay pocos estudios de la sensibilidad o reproducibilidad de la clasificación endoscópica, los datos recientes sugieren que la endoscopia puede proporcionar información valiosa con respecto del diámetro cardial y existencia de pliegues que se invaginan hacia proximal durante la retrovisión y a menos que se cumplan los criterios diagnósticos, la identificación de hernias de tipo I de menos de 3 cm de tamaño con endoscopia es poco confiable<sup>9</sup>.

El estudio manométrico presenta aspectos que inciden en la variabilidad de los resultados tales como la magnitud de la presión del EGE, la magnitud del aumento de presión asociado con la contracción de la crura diafragmática, la magnitud de la diferencia presión intragástrica e intraesofágica y lo más importante la separación axial entre el EGE-UGE y el hiato diafragmático. La correlación de los hitos anatómicos y la posición del EGE, representan

solo un instante en el tiempo y puede existir mucha variación dado el desplazamiento fisiológico del EGE durante la deglución y los movimientos respiratorios, aunque la manometría de alta resolución es más precisa<sup>11,12</sup>. Se ha reportado que falsos positivos fueron significativamente menos (mayor especificidad) con la manometría de alta resolución en comparación con la endoscopia (4,88% frente a 31,71%,  $p = 0,01$ ). No se han reportado diferencias significativas en falsos negativos (sensibilidad) entre las dos modalidades de diagnóstico (47,62% vs 45,24%<sup>9,11,12</sup>). Debido a la baja sensibilidad, tanto la manometría de alta resolución como la endoscopia, no son confiables para descartar una hernia hiatal<sup>12</sup>.

Un estudio de Agrawal<sup>13</sup>, en pacientes con síntomas de reflujo para evaluar la prevalencia de HH, la endoscopia hizo el diagnóstico en un 33% y manometría en 7%. La sensibilidad de la manometría fue muy baja (20%), buena especificidad (99%), valor predictivo positivo 91% y valor predictivo negativo 66%. Concluye que la manometría infrecuentemente identifica la presencia de HH. Resultados similares fueron reportados también por Klaus<sup>14</sup>.

Nuestros resultados son bastante similares a lo reportado en la literatura<sup>14-16</sup>. Weitzendorfer<sup>15</sup>, encontró que la manometría de alta resolución hizo el diagnóstico de HH en el 31%, con tamaño promedio de 3 cm, con endoscopia el diagnóstico fue de 48% y con radiología el porcentaje de diagnóstico fue de 77%. Otros estudios refieren que la radiología con bario es el método más sensitivo, pero con la manometría de alta resolución se puede detectar muy bien las hernias hiatales y precisar su tamaño, sin embargo, los resultados comparado a la radiología no siempre coinciden<sup>1,15,16</sup>.

## Conclusión

El diagnóstico de hernia hiatal por deslizamiento tipo I pequeña es un desafío diagnóstico a raíz de la variabilidad de los métodos actuales. En definitiva, para el diagnóstico confiable de HH antes del tratamiento, las tres investigaciones mencionadas deben ser obligatorias antes de la cirugía<sup>12,13</sup>.

## Responsabilidades éticas

Este artículo no contiene estudios experimentales en humanos ni animales.

Este estudio ha sido efectuado de acuerdo a las normas éticas de nuestro hospital y de acuerdo a la declaración de Helsinki.

**Conflictos de interés:** Los autores de ese trabajo declaran no tener conflictos de interés.

## Bibliografía

1. Khajanchee YS, Cassera MA, Swanström LL, Dunst CM. Diagnosis of Type-I hiatal hernia: a comparison of high-resolution manometry and endoscopy. *Dis Esophagus*. 2013;26:1-6.
2. Ortega JA, Pérez L. Endoscopic, radiologic and manometric correlation in small sliding hiatal hernia. *Am J Gastroenterol*. 1975;64:292-300.
3. Fornari F, Gurski RR, Navarini D, Thiesen V, Mestriner LH, Madalosso CA. Clinical utility of endoscopy and barium swallow X-ray in the diagnosis of sliding hiatal hernia in morbidly obese patients: a study before and after gastric bypass. *Obes Surg*. 2010;20:702-8.
4. Bello B, Zoccali M, Gullo R, Allaix ME, Herbella FA, Gasparaitis A, et al. Gastroesophageal reflux disease and antireflux surgery-what is the proper preoperative work-up? *J Gastrointest Surg*. 2013;17:14-20.
5. Hill LD, Kozarek RA, Stefan JM, Aye RW, Mercer CD, Low DE, et al. The gastroesophageal flap valve: in vitro and in vivo observations. *Gastrointest Endosc*. 1996;44:541-7.
6. Jobe BA, Richter JE, Hoppe T, Peters JH, Bell R, Dengler WC, et al. Preoperative diagnostic work-up before antireflux surgery: an evidence and experience-based consensus of the Esophageal Advisory Panel. *J Am Coll Surg*. 2013;217:586-97.
7. Katz PO, Gerson LB, Vela MF. Guidelines for the diagnosis and management of gastroesophageal reflux disease. *Am J Gastroenterol*. 2013;108:308-28.
8. Pandolfino JE, Shi G, Trueworthy B, Kahrilas PJ. Esophagogastric junction opening during relaxation distinguishes non-hernia reflux patients, hernia patients and normals. *Gastroenterology* 2003;125:1018-24.
9. Kahrilas PJ, Kim HC, Pandolfino JE. Approaches to the Diagnosis and Grading of Hiatal Hernia. *Best Pract Res Clin Gastroenterol*. 2008;22:316-19.
10. Seltman AK, Kahrilas PJ, Chang EY, Mori M, Hunter JG, Jobe BA. Endoscopic measurement of cardia circumference as an indicator of GERD. *Gastrointest Endosc*. 2006;63:22-31.
11. Pandolfino JE, Kim H, Ghosh S, Clarke JO, Zhang Q, Kahrilas PJ. High-Resolution Manometry of the EGJ: An Analysis of Crural Diaphragm Function in GERD. *Am J of Gastroent*. 2007;102:1056-63.
12. Linke GR, Borovicka J, Schneider P, Zerz A, Warschkow R, Lange J, et al. Is a barium swallow complementary to endoscopy essential in the preoperative assessment of laparoscopic antireflux and hiatal hernia surgery? *Surg Endosc*. 2008;22:96-100.
13. Agrawal A, Tutuian R, Hila A, Freeman D, Castell DO. Identification of hiatal hernia by esophageal manometry. Is it reliable? *Disease of the Esophagus* 2005;18:316-9.
14. Klaus A, Raiser F, Swain JM, Hinder RA. Manometric components of the lower esophageal double hump. *Dig Dis*. 2000;18:172-7.
15. Weitzendorfer M, Köhler G, Antoniou SA, Pallwein-Prettner L, Manzenreiter L, Schredl P, et al. Preoperative diagnosis of hiatal hernia: barium swallow X-ray, high-resolution manometry or endoscopy? *Eur Surg*. 2017;49:210-7.
16. Lindberg G. High resolution manometry change our views of gastrointestinal motility. *Neurogastroenterol motil*. 2013;25:780-2.