

# Trasplante de microbiota fecal por colonoscopia en paciente mayor de 65 años con infección recurrente de *Clostridioides difficile*: aún una estrategia subutilizada

PAULINA NÚÑEZ<sup>1,2,3,4</sup>, RODRIGO QUERA<sup>1,2,3</sup>,  
CHRISTIAN VON MUHLENBROCK<sup>1,2,3</sup>,  
ALEXANDRA CONCHA<sup>2,a</sup>, KATHERINE FLORES<sup>2,b</sup>

## Fecal microbiota transplantation in an older patient with *Clostridioides difficile* recurrent infection. Report of one case

*Clostridioides difficile* infection (CDI) is a major public health problem and responsible for significant morbidity and mortality. Eighty percent of CDIs occur in adults older than 65 years of age due to a decreased gastrointestinal microbial diversity, immunosenescence and frailty. Thus, the most reported risk factor for recurrent CDI is older age since nearly 60% of cases occur in individuals aged  $\geq 65$  years. Fecal microbiota transplantation (FMT) is a highly cost-effective alternative to antibiotic treatment for patients with recurrent CDI. We report a 75-year-old male with recurrent CDI, who received a FMT after several unsuccessful antimicrobial treatments. He had a satisfactory evolution after the procedure and remained without diarrhea during the ensuing five months.

(Rev Med Chile 2022; 150: 1396-1400)

**Key words:** Aged; *Clostridioides difficile*; Fecal Microbiota Transplantation; Fidaxomicin; Recurrence.

<sup>1</sup>Programa de Enfermedad Inflamatoria Intestinal. Centro de Enfermedades Digestivas. Clínica Universidad de los Andes. Santiago, Chile.

<sup>2</sup>Centro de Endoscopia, Clínica Universidad de los Andes. Santiago, Chile.

<sup>3</sup>Departamento de Medicina Interna, Universidad de los Andes. Santiago, Chile.

<sup>4</sup>Sección de Gastroenterología, Departamento de Medicina Interna, Hospital San Juan de Dios, Facultad Medicina Occidente, Universidad de Chile. Santiago, Chile.

<sup>a</sup>Enfermera.

<sup>b</sup>Auxiliar de Endoscopia.

Conflictos de intereses: no existen.

Correspondencia a:  
Rodrigo Quera  
Universidad de los Andes.  
Santiago, Chile.  
rquera@clinicauandes.cl

La infección por *Clostridioides difficile* (ICD) es cada vez más prevalente, asociándose a una elevada morbimortalidad y consumo de recursos sanitarios<sup>1</sup>. El tratamiento habitual de la ICD se basa en la suspensión del antibiótico causante y el empleo de antibióticos enterales (vancomicina, fidaxomicina y metronidazol)<sup>2</sup>. A pesar de estas estrategias, la ICD se caracteriza por una alta tasa de recurrencia, la cual es definida como un nuevo episodio que ocurre dentro de las 8 semanas posteriores a la finalización del tratamiento de la ICD<sup>2</sup>. Este riesgo se incrementa de 20% tras la primera infección a 65% luego de la segunda recurrencia<sup>3</sup>. Existen una serie de factores

de riesgo para desarrollar una ICD recurrente, siendo los más importantes una edad  $\geq 65$  años, gravedad del episodio inicial, uso de antibióticos no relacionados con el *Clostridioides difficile* (*C. difficile*) posterior al diagnóstico de ICD, hospitalización prolongada y uso concomitante de inhibidores de la bomba de protones<sup>4</sup>. Se estima que, comparado con una población más joven, los pacientes mayores de 65 años presentan una mayor tasa de ICD (8 veces) y de recurrencia (3,5 a 10 veces)<sup>5</sup>. Además, existe mayor mortalidad en este grupo etario, pudiendo fallecer dentro de los 30 días posterior al diagnóstico, uno de cada 11 pacientes con ICD asociado a la atención médica<sup>6</sup>.

Factores fisiológicos como la inmunosenescencia y la disminución de la diversidad de la microbiota intestinal predisponen al adulto mayor a presentar episodios de ICD<sup>7,8</sup>.

Guías recomiendan el uso de trasplante de microbiota fecal (TMF) después de  $\geq 2$  recurrencias de ICD<sup>2</sup>. Esta estrategia terapéutica consiste en la instilación de heces recolectadas de donantes sanos, previamente estudiados con exámenes de sangre y deposiciones, en el tracto intestinal de un paciente<sup>9</sup>. Un metaanálisis que incluyó 37 estudios<sup>7</sup> aleatorizados controlados y 30 serie de casos con 1.973 pacientes con ICD recurrente y refractaria, mostró que en este escenario, el TMF es más efectivo que el tratamiento con vancomicina (RR: 0,23 95% IC 0,07-0,80) con una resolución clínica de 92%<sup>10</sup>. Aunque en nuestro país existen publicaciones con casos clínicos sobre el uso del TMF en ICD recurrente<sup>11,12</sup>, ninguno de los pacientes fue tratado con fidaxomicina previo al trasplante, existiendo, además, una escasa representación de adultos mayores en estos reportes. Nuestro objetivo es mostrar la seguridad y eficacia del TMF realizado por colonoscopia en el tratamiento de un paciente  $\geq 65$  años que desarrollo una ICD recurrente posterior al tratamiento con vancomicina, metronidazol y fidaxomicina.

### Cuadro Clínico

Hombre de 75 años con antecedentes de hipertensión arterial, accidente vascular encefálico el 2016, hospitalizado por traumatismo encefálico craneano (TEC) posterior a un síncope secundario a bloqueo auriculoventricular completo que requirió instalación de marcapaso y gastrostomía por trastorno deglutorio posterior al TEC con uso de cefazolina 1 g intravenoso por una vez como profilaxis previo a la gastrostomía. No existían antecedentes de uso de antibióticos durante los tres meses previos a la hospitalización. Siete días después del alta, el paciente presentó cuadro de deposiciones líquidas abundantes explosivas asociado a dolor abdominal, hospitalizándose en Unidad de Tratamiento Intensivo con diagnóstico de megacolon e ICD. El *C. difficile* se detectó por técnica de reacción en cadena de la polimerasa (RPC), Genexpert®. Se trató inicialmente con vancomicina vía oral 250 mg cada 6 h, con una evolución desfavorable, persistiendo con dolor

abdominal y deposiciones líquidas. Se agregó metronidazol 500 mg cada 8 h intravenoso al 8vo día y vancomicina en enemas cuatro veces al día siete días después. Posteriormente, evoluciona favorablemente con regresión de los síntomas, siendo dado de alta tras un mes de hospitalización sin dolor abdominal y con una frecuencia evacuatoria de 2 a 3 deposiciones pastosas al día. Cinco semanas después del alta, presentó nuevo cuadro de deposiciones líquidas hasta 6 veces en el día con estudio para *C. difficile* con enzima glutamato deshidrogenasa (GDH), toxina A y B positivos. Se inició tratamiento con fidaxomicina 200 mg dos veces al día por 10 días (importado desde EE. UU., costo del tratamiento 4.000 dólares), con evolución clínica favorable, presentó al 3er día deposiciones pastosas con una frecuencia de dos veces al día. Seis semanas posterior al último episodio, presentó cuadro de deposiciones líquidas abundantes, frecuentes (hasta 10 veces en 24 h) y explosivas, siendo hospitalizado por tercer episodio de ICD dado estudio con GDH y toxina A y B positivos para *C. difficile*. Se inició tratamiento con vancomicina 125 mg cada 6 h, sin respuesta, presentando fiebre (T° 38,5°C), deposiciones líquidas hasta 7 veces al día y dolor abdominal. Se decidió agregar metronidazol 500 mg intravenosa cada 8 h, sin lograr modificar evolución clínica. Dado cuadro clínico con tres episodios de ICD (2ª recurrencia) y evolución tórpida, se evalúa por primera vez suspender esquema antibiótico de vancomicina y metronidazol, y se decidió realizar el TMF. Procedimiento realizado sin incidentes con estudio pretrasplante del donante (yerno) con exámenes de sangre y deposiciones según recomendaciones internacionales (Tabla 1)<sup>9</sup>, los cuales fueron normales. El estudio de bacterias resistentes a antibióticos no fue realizado por no tener disponibilidad a este. Descripción del procedimiento: Se utilizaron 100 g de deposiciones del donante, las cuales fueron obtenidas 8 h antes del procedimiento, siendo almacenadas a 4°C hasta la realización del TMF. Las deposiciones recolectadas fueron licuadas y homogenizadas en una licuadora comercial con 300 ml de suero fisiológico y posteriormente filtradas de detritus sólidos con una gasa de apósitos. La colonoscopia, la que no mostró lesiones a nivel de recto, sigmoides, colon e íleon terminal, fue realizada con la técnica habitual. La muestra licuada y homogenizada fue instilada en sentido antigravitacional con jeringas de 60 ml a

**Tabla 1. Estudio del donante en caso de programar un trasplante de microbiota fecal (adaptado de referencia 9)**

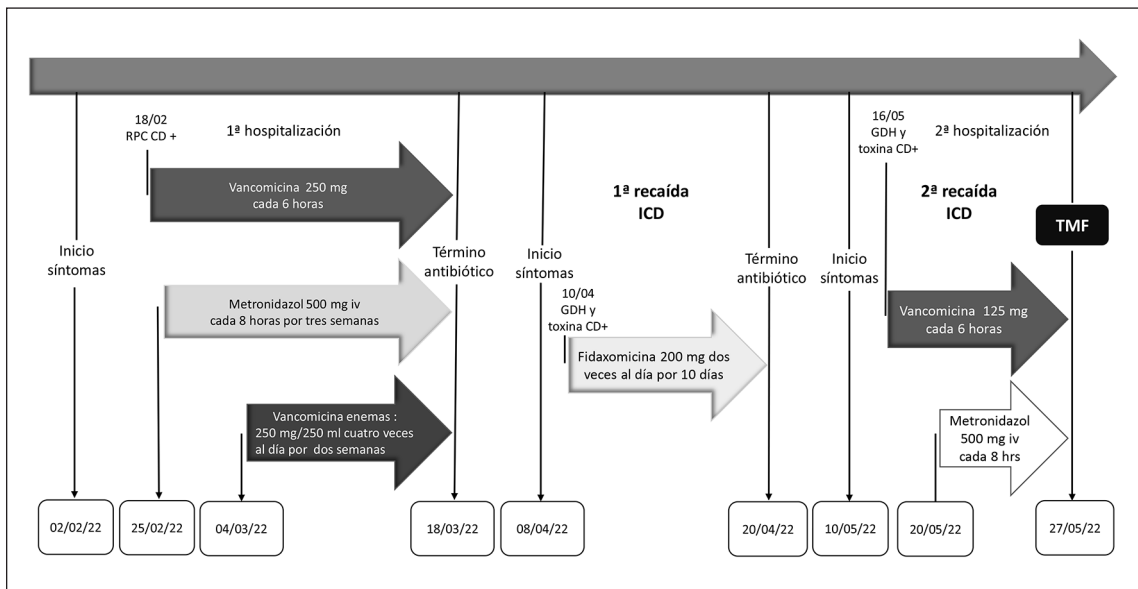
Exámenes de sangre	Exámenes de deposiciones
Hemograma, proteína C reactiva, velocidad de sedimentación, pruebas hepáticas, creatinina, electrolitos plasmáticos y albúmina	Estudio gérmenes enteropatógenos (ideal por reacción de polimerasa en cadena. Opción coprocultivo)
Virus hepatitis A (anticuerpos IgM)	<i>Clostridioides difficile</i> (ideal por reacción de polimerasa en cadena)
Virus hepatitis B (antígeno de superficie y anticuerpos core total)	Parasitológico seriado de deposiciones
Virus hepatitis C (anticuerpos)	Antígeno o tinción para <i>Giardia lamblia</i>
Virus hepatitis E (anticuerpos IgM)	Antígeno o tinción para <i>Cryptosporidium</i>
Anticuerpos virus inmunodeficiencia humana (VIH-1 y VIH-2)	Antígeno o tinción para <i>Isospora</i>
Anticuerpos virus linfotrópico de células T humanas (HTLV I/II)	Antígeno o tinción para <i>Cyclospora</i>
Serología virus Epstein Barr (anticuerpos IgM e IgG)	Antígeno o tinción para <i>Microsporidia</i>
Serología citomegalovirus (anticuerpos IgM e IgG)	Antígeno <i>Helicobacter pylori</i>
Treponema pallidum (VDRL o RPR)	Bacterias resistentes a antibióticos ( a los menos Enterobacterias productoras de carbapemenasa y beta-lactamasa de espectro extendido)
<i>Strongyloides stercoralis</i> (anticuerpos IgG)	
Serología <i>Entamoeba histolytica</i>	

través del canal de trabajo del colonoscopio desde íleon terminal a colon descendente proximal. Se administró loperamida 2 mg vía oral post procedimiento<sup>12</sup>. La evolución post-TMF fue favorable, presentando deposiciones pastosas blandas a las 24 h del procedimiento, manteniéndose asintomático durante los cinco meses posterior al TMF (sin dolor o distensión abdominal y con deposiciones formadas, una vez al día). El paciente y su familiar refieren de manera subjetiva una mejoría significativa en su calidad de vida. Un resumen de la evolución de los episodios de ICD se muestran en la Figura 1.

## Discusión

En nuestro país, aún existe escasa información sobre el uso del TMF en pacientes con ICD recurrente<sup>11-13</sup>. Según nuestro conocimiento, solo dos casos han sido publicados sobre la efectividad del TMF en pacientes  $\geq 65$  años<sup>13</sup>. Nuestro paciente,

además de ser mayor de 65 años, tenía los antecedentes de uso concomitante de inhibidores de la bomba de protones durante el episodio inicial de *C. difficile*, una estadía hospitalaria prolongada, y el haber recibido una dosis de cefazolina como profilaxis antibiótica previo a la realización de la gastrostomía, como factores de riesgo para una ICD recurrente<sup>4</sup>. Este caso muestra que el TMF puede ser una técnica segura y eficaz en el tratamiento de la ICD recurrente en este grupo de pacientes. Un metaanálisis que incluyó 61 estudios (5.099 pacientes), mostró que el TMF es una técnica segura con escasos eventos adversos, generalmente leve a moderados y autolimitados<sup>14</sup>. La ausencia de eventos adversos en nuestro paciente post-TMF muestra que esta es una estrategia válida en pacientes mayores de 65 años, tal como ha sido señalado en otra publicación nacional<sup>13</sup>. Recientemente, un estudio aleatorizado contralado mostró que el TMF mejora la calidad de vida de los pacientes con ICD recurrente<sup>15</sup>, situación que sucedió en nuestro paciente. Además, el TMF



**Figura 1.** Evolución temporal y tratamiento de los episodios de infección por *Clostridioides difficile*. RPC: cadena de la polimerasa; CD: *Clostridioides difficile*; ICD: infección *Clostridioides difficile*; GDH: glutamato deshidrogenasa. TMF: trasplante microbiota fecal.

sería una estrategia costo-efectiva al compararla con el tratamiento antimicrobiano, al prevenir de manera más eficaz los episodios de recurrencia<sup>16</sup>. En nuestro paciente, antes de nuestra primera evaluación, se utilizó fidaxomicina previo a realizar el TMF. Este fármaco no está disponible aún en Chile y su importación tuvo un costo de USD 4.000. Un esquema prologado de vancomicina (con disminución progresiva o en pulsos) podría haber sido una opción terapéutica en la primera recurrencia<sup>2</sup>.

El tratamiento con vancomicina y metronidazol fue suspendido 48 h antes del TMF, guías han sugerido un período no menor de 24 h, para evitar el efecto de los antibióticos sobre la microbiota trasplantada<sup>9</sup>. Dada la importancia del tipo de microbiota, la identificación de un donante fecal sano es el paso inicial esencial para obtener un TMF exitoso. Además, el donante debe ser estudiado ampliamente, descartando factores de riesgos y enfermedades infecciosas. En nuestra paciente, se cumplieron la mayoría de las recomendaciones mencionadas en diferentes publicaciones<sup>9</sup>. Es importante considerar, que el uso de contenido fecal congelado de donantes universales ha mostrado tener los mismos porcentajes de efectividad que las deposiciones frescas<sup>17</sup>, siendo una opción al disminuir los costos del estudio del donante y frente

a la necesidad de realizar un TMF en pacientes con ICD grave, como sucedió en nuestro paciente en su primer episodio de ICD. Sin embargo, esta opción aún no está disponible en nuestro país. Se ha propuesto el uso de  $\geq 50$  g de deposiciones del donante en la preparación de cada TMF<sup>9</sup>, en nuestro paciente utilizamos 100 g. Varias vías de administración para el TMF han sido descritas, incluyendo la endoscopia, sonda nasogástrica, nasoduodenal o nasoyeyunal, enema y colonoscopia. Un metaanálisis que incluyó 37 estudios con 1.973 pacientes con ICD recurrente y refractaria, mostró que el TMF administrado por colonoscopia sería más efectivo que por vía endoscópica (92-97% vs. 82-94%, p: 0,02)<sup>10</sup>, motivo por el cual nosotros decidimos realizar el TMF por vía colonoscópica. Aunque hemos evaluado solo los primeros ocho meses post-TMF, se ha sugerido que el efecto del TMF en la microbiota intestinal parece ser duradero. En un estudio observacional, 82% de los pacientes no presentó un nuevo episodio de *C. difficile* durante una mediana de seguimiento de 22 meses y aquellos paciente con una nueva ICD reportaron una mayor exposición a antibióticos post TMF<sup>18</sup>.

En conclusión, el TMF debe considerarse como una estrategia válida en el tratamiento de

la recurrencia de la ICD en pacientes de edad avanzada. La costo-efectividad de las diferentes terapias deben ser consideradas al momento de definir su indicación.

**Agradecimientos:** Al paciente, quien ha autorizado de manera anónima la publicación de su caso clínico en la Revista Médica de Chile.

## Referencias

1. Yu H, Alfred T, Nguyen JL, Zhou J, Olsen MA. Incidence, attributable mortality, and healthcare and out-of-pocket costs of *Clostridioides difficile* infection in US Medicare Advantage Enrollees. *Infect Dis*. 2022; 10: ciacc467. doi: 10.1093/cid/ciac467.
2. Kelly CR, Fischer M, Allegretti JR, LaPlante K, Stewart DB, Limketkai BN, et al. ACG Clinical Guidelines: Prevention, diagnosis and treatment of *Clostridioides difficile* infections. *Am J Gastroenterol*. 2021; 116: 1124-47. doi: 10.14309/ajg.0000000000001278.
3. Johnson S. Recurrent *Clostridium difficile* infection: a review of risk factors, treatments, and outcomes. *J Infect*. 2009; 58: 403-10. doi: 10.1016/j.jinf.2009.03.010.
4. Song JH, Kim YS. Recurrent *Clostridium difficile* infection: Risk factors, treatment, and prevention. *Gut Liver* 2019; 13: 16-24. doi: 10.5009/gnl18071
5. Lessa FC, Mu Y, Bamberg WM, Beldavs ZG, Dumyati GK, Dunn JR, et al. Burden of *Clostridium difficile* infection in the United States. *N Engl J Med*. 2015; 372: 825-34. doi: 10.1056/NEJMoa1408913.
6. CDC Newsroom. Nearly half a million Americans suffered from *Clostridium difficile* infections in a single year. <https://www.cdc.gov/media/releases/2015/p0225-clostridium-difcile.html>. Accessed 16 Jun 2022.
7. Vakili B, Fateh A, Asadzadeh Aghdaei H, Sotoodehnejadnematalahi F, Siadat SD. Intestinal microbiota in elderly inpatients with *Clostridioides difficile* infection. *Infect Drug Resist*. 2020; 13: 2723-31. doi: 10.2147/IDR.S262019.
8. Witkowski JM. Immune system aging and the aging-related diseases in the COVID-19 era. *Immunol Lett*. 2022; 243: 19-27. doi: 10.1016/j.imlet.2022.01.005.
9. Mullish BH, Quraishi MN, Segal JP, McCune VL, Baxter M, Marsden GL, et al. The use of faecal microbiota transplant as treatment for recurrent or refractory *Clostridium difficile* infection and other potential indications: joint British Society of Gastroenterology (BSG) and Healthcare Infection Society (HIS) guidelines. *Gut*. 2018; 67: 1920-41. doi: 10.1136/gutjnl-2018-316818.
10. Quraishi MN, Widlak M, Bhala N, Moore D, Price M, Sharma N, Iqbal TH. Systematic review with meta-analysis: The efficacy of faecal microbiota transplantation for the treatment of recurrent and refractory *Clostridium difficile* infection. *Aliment Pharmacol Ther*. 2017; 46: 479-93. doi: 10.1111/apt.14201.
11. Quera R, Ibáñez P, Simian D, Rivera D, Acuña G, Espinoza R. [Fecal microbiota transplantation through colonoscopy for *Clostridium difficile* recurrent infection. Report of eight cases]. *Rev Med Chile* 2018; 146: 859-66. doi: 10.4067/s0034-98872018000800823.
12. Cruz R, Monroy H, Flandez J, Pérez C, Álvarez-Lobos M, Hernandez-Rocha C. [Practical clues for a fecal microbiota transplantation by colonoscopy for recurrent *Clostridium difficile* infection. Experience in a University center]. *Rev Chilena Infectol*. 2018; 35: 566-73. doi: 10.4067/s0716-10182018000500566.
13. Quera R, Sedano R, Espinoza R, Rivera D. [Transplantation of fecal matter in octogenarian patients with recurrent *Clostridioides difficile* infection]. *Rev Chilena Infectol*. 2019; 36: 536-40. doi: 10.4067/S0716-10182019000400536.
14. Rapoport EA, Baig M, Puli SR. Adverse events in fecal microbiota transplantation : a systematic review and meta-analysis. *Nn Gastroenterol*. 2022; 35: 150-63. doi: 10.20524/aog.2022.0695.
15. Hammeken LH, Baunwall SMD, Dahlerup JF, Hvas CL, Ehlers LH. Health-related quality of life in patients with recurrent *Clostridioides difficile* infecciones. *Therap Adv Gastroenterol*. 2022; 15: 17562848221078441. doi: 10.1177/17562848221078441.
16. Hammeken LH, Baunwall SMD, Hvas CL, Ehlers LH. Health economic evaluations comparing faecal microbiota transplantation with antibiotics for treatment of recurrent *Clostridioides difficile* infection; a systematic review. *Health Econ Rev*. 2021; 11: 3. doi: 10.1186/s13561-021-00301-7.
17. Lee CH, Steiner T, Petrof EO, Smieja M, Roscoe D, Nematallah A, et al. Frozen vs fresh Fecal Microbiota Transplantation and Clinical resolution of diarrhea in patients with recurrent *Clostridium difficile* infection: A randomized clinical trial. *JAMA* 2016; 315: 142-9. doi: 10.1001/jama.2015.18098.
18. Mamo Y, Woodworth MH, Wang T, Dhere T, Kraft CS. Durability and long-term clinical outcomes of fecal microbiota transplant treatment in patients with recurrent *Clostridium difficile* infection. *Clin Infect Dis*. 2018; 66 (11): 1705-11. doi.org/10.1093/cid/cix1097.