


Revista Española de Cirugía Oral y Maxilofacial

www.elsevier.es/recom



Caso clínico

Tumor pardo maxilar refractario a tratamiento convencional

Ignacio Araya^{a,*}, Nicolás Yanine^a, Marco Cornejo^{b,c} y Julio Villanueva^{a,b}

^a Departamento de Cirugía y Traumatología Máxilo Facial, Facultad de Odontología, Universidad de Chile, Santiago de Chile, Chile

^b Servicio de Cirugía Máxilo Facial, Hospital Clínico San Borja Arriarán, Santiago de Chile, Chile

^c Departamento de Radiología, Facultad de Odontología, Universidad de Chile

INFORMACIÓN DEL ARTÍCULO

Historia del artículo:

Recibido el 25 de agosto de 2011

Aceptado el 2 de enero de 2012

On-line el xxx

Palabras clave:

Tumor pardo

Hiperparatiroidismo

Tumor de células gigantes

Neoplasia facial

R E S U M E N

Se presenta el caso de un paciente de sexo masculino, 29 años de edad, insuficiente renal crónico, con hiperparatiroidismo secundario y múltiples lesiones osteolíticas en las estructuras craneomaxilofaciales, diagnosticadas histológicamente como lesiones de células gigantes. La lesión de mayor tamaño afecta al maxilar superior, estructura raramente comprometida por este tipo de lesiones. Este tumor pardo produce gran deformidad facial y compromiso del piso orbitario, seno maxilar y fosa nasal correspondiente. No se evidenció regresión tumoral tras la paratiroidectomía y la normalización de los niveles de calcio séricos. Finalmente se realiza el remodelamiento quirúrgico del tumor pardo maxilar, con ausencia de recurrencia durante 7 años.

© 2011 SECOM. Publicado por Elsevier España, S.L. Todos los derechos reservados.

Maxillary brown tumour refractory to conventional therapy

A B S T R A C T

A case is presented of a 29 year-old male patient suffering from chronic renal failure, secondary hyperparathyroidism and multiple osteolytic lesions in cranio-maxillo-facial structures, and with a histological diagnosis of giant cell lesions. The larger lesion affected the superior maxillary, a structure rarely compromised by this type of injury. This brown tumour caused a large facial deformity and compromised the orbital floor, maxillary sinus and the corresponding nostril. There was no evidence of tumour regression after parathyroidectomy and the serum calcium levels returned to normal. Finally, surgical remodelling of the maxillary brown tumour was performed, and no recurrence has been observed for 7 years.

© 2011 SECOM. Published by Elsevier España, S.L. All rights reserved.

Key words:

Brown tumour

Hyperparathyroidism

Giant cell tumour

Facial neoplasms

Introducción

El tumor pardo es una lesión benigna asociada al hiperparatiroidismo. Estas lesiones pueden presentarse en cualquier

parte del esqueleto, pero son más comunes en tibia, fémur, clavículas, arcos costales y pelvis^{1,2}. Su frecuencia en los huesos faciales es del 2% aproximadamente³. Afecta generalmente la mandíbula y muy rara vez el maxilar superior^{4,5}, siendo su prevalencia mayor en mujeres entre los 40 y 50 años de edad⁶.

* Autor para correspondencia.

Correo electrónico: ignacioaraya@gmail.com (I. Araya).

1130-0558/\$ - see front matter © 2011 SECOM. Publicado por Elsevier España, S.L. Todos los derechos reservados.

doi:10.1016/j.maxilo.2012.01.005

Clínica, radiográfica e histológicamente es similar a otras lesiones de células gigantes, por lo que un diagnóstico diferencial minucioso con otras patologías resulta fundamental⁷.

El hiperparatiroidismo primario corresponde a una producción incontrolada de paratohormona (PTH), usualmente como resultado de un adenoma paratiroideo (90%), una hiperplasia paratiroidea (9%) o un carcinoma paratiroideo (1%)⁶. El hiperparatiroidismo secundario se produce cuando la producción excesiva de PTH es consecuencia de niveles séricos bajos de calcio, generalmente asociados a insuficiencia renal crónica⁸.

La paratiroidectomía parcial o total es el tratamiento de elección para controlar el hiperparatiroidismo. La normalización de la función paratiroidea conduce a la reducción del tamaño o desaparición del tumor pardo en la mayoría de los casos^{1,2,4,5,9,10}.

Se expone el caso de un paciente con hiperparatiroidismo secundario que presentó una lesión tumoral de gran tamaño en el maxilar superior. Después de la resección tumoral el paciente ha evolucionado satisfactoriamente durante 7 años.

Caso clínico

Paciente, sexo masculino, 29 años de edad, derivado el año 2004 desde endocrinología al servicio de cirugía maxilofacial con diagnóstico de tumor maxilar en estudio. Sus antecedentes mórbidos incluyen insuficiencia renal crónica diagnosticada a los 18 años, en tratamiento con hemodiálisis 3 veces por semana. A los 27 años se detecta, en una ecotomografía doppler, la presencia de nódulos bilaterales compatibles con adenoma paratiroideo y niveles de PTH de 2.448 pg/ml (150-500 pg/ml). Con estos antecedentes se diagnosticó hiperparatiroidismo secundario. Se realiza la paratiroidectomía parcial y se indica tratamiento farmacológico protocolario, obteniéndose la normalización de los niveles séricos de calcio, pero manteniéndose altos los niveles de paratohormona. El paciente nota aumento de volumen en la zona maxilar izquierda, de crecimiento lento pero progresivo con 2 años de evolución, desde el año 2002. Al momento de consultar en nuestro servicio, clínicamente se observa aumento de volumen que compromete el maxilar superior izquierdo en su cara anterior, posterior y paladar duro, de consistencia firme, de 4 cm de diámetro, indoloro, cubierto por piel y mucosa de aspecto normal, sin alteración sensitiva, que produce asimetría y deformación facial evidente (figs. 1 y 2). En los exámenes radiográficos se observan múltiples imágenes osteolíticas que afectan el cráneo, la mandíbula y el maxilar izquierdo (figs. 3 y 4). El TAC muestra tumoración exofítica que compromete maxilar izquierdo, seno maxilar, fosas nasales y piso de la órbita izquierda (fig. 5).

Se realiza biopsia incisional de la lesión. El estudio histopatológico describe múltiples trabéculas de tejido óseo inmaduro y una matriz fibrosa donde se observan células gigantes multinucleadas (fig. 6). Los exámenes de laboratorio muestran valores de calcio sérico de 12,6 mg/dl (8,1-10,3), fosfatasa alcalina: 218 UI/L (73-189 UI/L), fósforo inorgánico: 56,7 mg/dl (2,5-5 mg/dl) y PTH intacta: 2,448 pg/ml (150-500 pg/ml). Con todos estos antecedentes se diagnosticó tumor pardo del maxilar superior izquierdo. Se decide realizar la paratiroidectomía total y mantener conducta expectante respecto al tumor

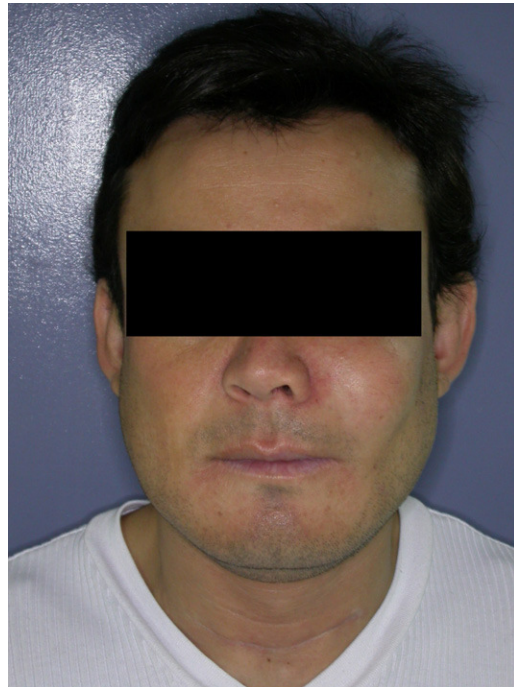

Figura 1 – Vista de frente del paciente. Nótese aumento de volumen zona maxilar izquierda.

pardo, esperando una eventual remisión espontánea con la normalización de los valores de PTH, calcio, fósforo y fosfatasa alcalina. El plan de tratamiento incluye también controles periódicos clínicos, radiográficos y de laboratorio para evaluar el comportamiento de las lesiones craneomaxilofaciales.

Tras 2 meses de efectuada la paratiroidectomía total y alcanzados los valores normales de la función de PTH, no

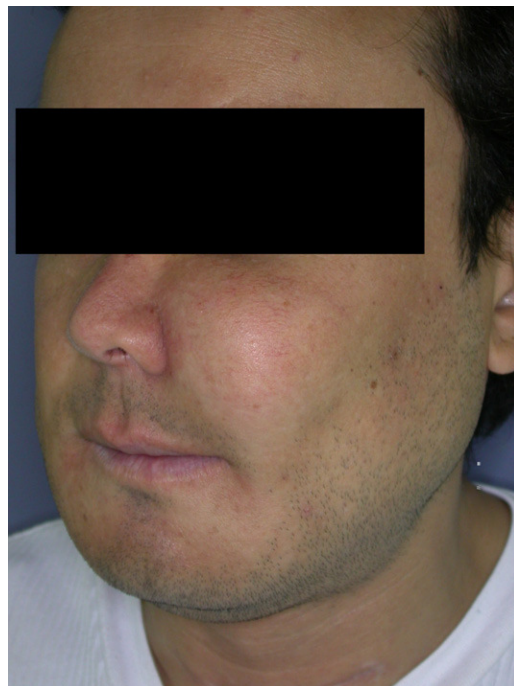

Figura 2 – Vista de perfil del paciente.

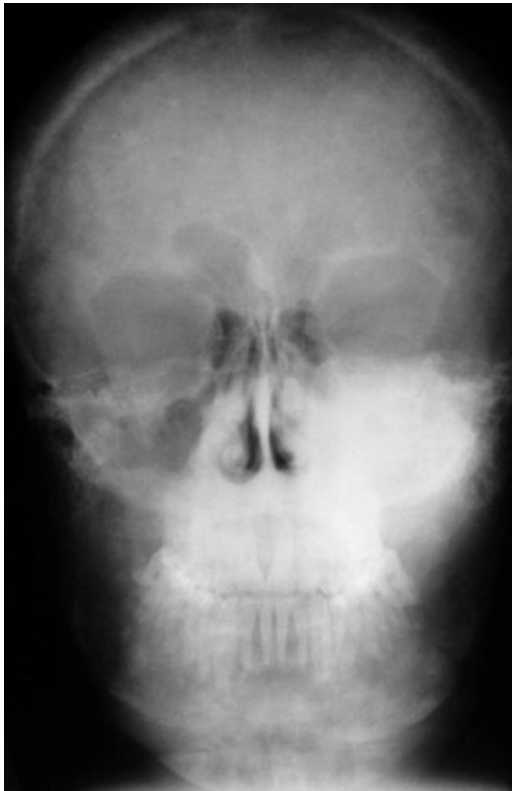

Figura 3 – En la telerradiografía posteroanterior se observa un proceso osteolítico que afectan el maxilar izquierdo (ocupando el seno maxilar) y la mandíbula.

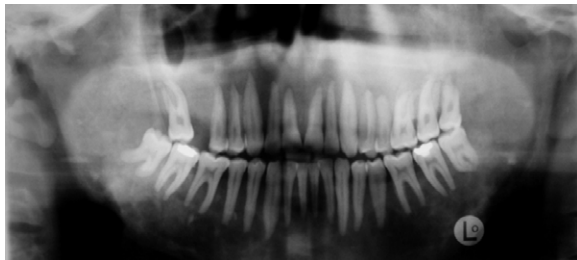

Figura 4 – En la ortopantomografía se observan múltiples imágenes osteolíticas que afectan la mandíbula y el maxilar izquierdo. Se observa además calcificación del ligamento estilohioideo izquierdo.

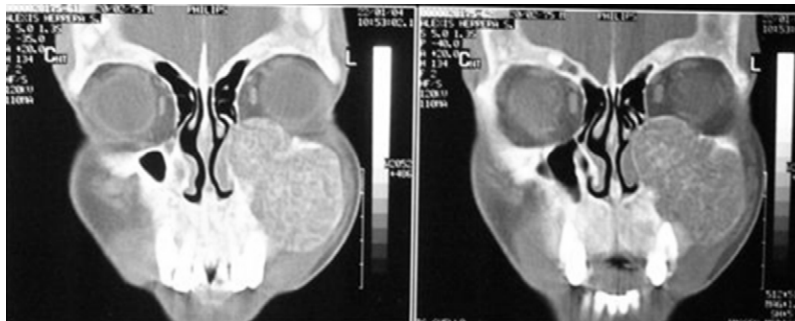


Figura 5 – Imagen de TAC (corte coronal) en el que se observa lesión ósea expansiva que compromete maxilar izquierdo, fosas nasales y piso de la órbita izquierda.

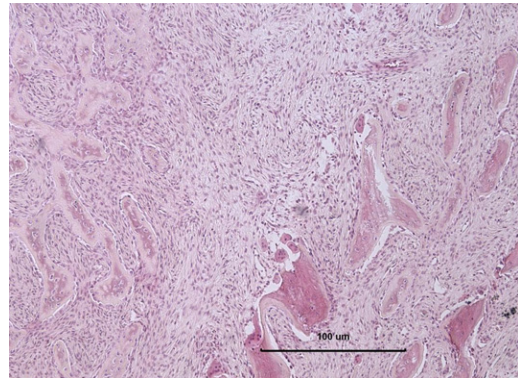


Figura 6 – Imagen de corte histológico. HE 10X.

se evidencia remisión tumoral maxilar. Considerando el compromiso de las estructuras anatómicas vecinas y las posibles complicaciones se decide el tratamiento quirúrgico de la lesión.

Bajo anestesia general e intubación nasotraqueal se realiza incisión en la cara interna del labio superior desde la línea media hasta la tuberosidad. Se levanta colgajo mucoperióstico hasta el penacho suborbitario, exponiéndose ampliamente el tumor (figs. 7 y 8). Se realiza exéresis de gran parte de la lesión a través de osteotomía con sierra recíprocante en zona pediculada que se encuentra adosa a la pared anterior y lateral del seno maxilar, a continuación se realiza la remodelación ósea con fresas tipo pimpollo, conservando la pared de seno maxilar y penacho suborbitario, sin necesidad de injerto óseo. Se logra cierre por primera intención. La evolución postoperatoria es satisfactoria, siendo dado de alta a las 72 h.

Se realizan controles postoperatorios clínicos y radiográficos, se evidencia clínicamente simetría facial, sin compromiso de sensibilidad y ausencia de recurrencia durante los 7 años desde la resección del tumor (figs. 9-13). (fig. 14)

Discusión

La baja incidencia del tumor pardo en los maxilares hace interesante el caso presentado en este trabajo, más aún cuando están afectados tanto el maxilar como la mandíbula, situación considerada extremadamente rara y que cuenta con pocas publicaciones en la literatura^{4,5}.

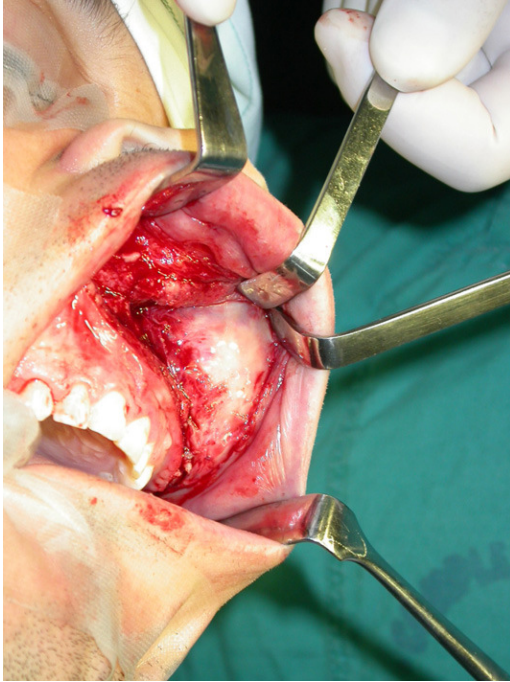


Figura 7 – Intraoperatorio donde se observa acceso y exposición parcial del tumor.

Esta entidad pertenece a la familia de las lesiones de células gigantes, que presentan en conjunto una baja frecuencia en los maxilares. El examen histológico es necesario para su diagnóstico, pero no suficiente, ya que, existe una serie de lesiones de células gigantes en la región maxilofacial cuyo diagnóstico definitivo solo es posible después de una cuidadosa

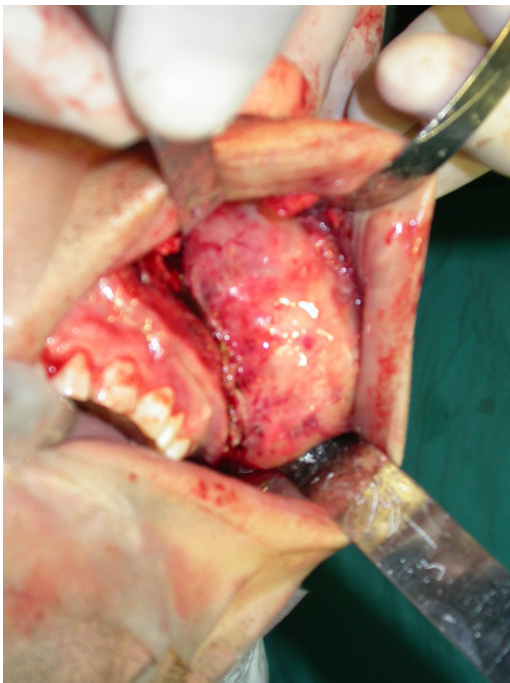


Figura 8 – Intraoperatorio donde se observa exposición completa del tumor.

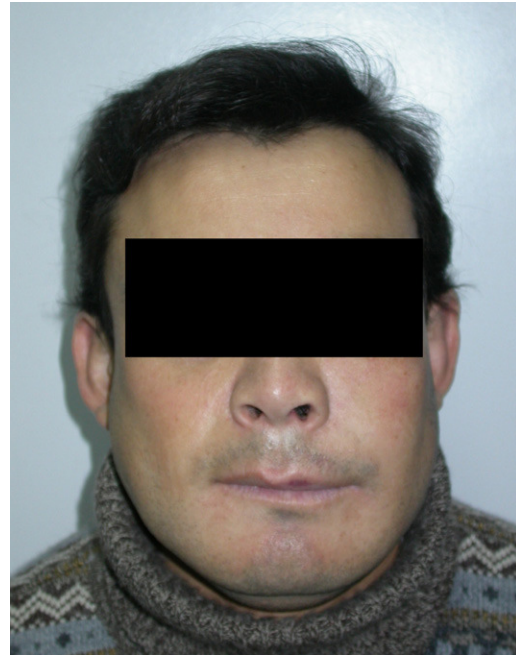

Figura 9 – Vista de frente 2 meses de postoperatorio.

evaluación clínica, radiológica y bioquímica⁷ (tabla 1). Esta situación aconseja que enfrentados a alguna de ellas se evalúe, entre otros aspectos, la función de las glándulas paratiroides⁷.

Para establecer el diagnóstico definitivo de tumor pardo es necesario relacionar la información entregada por la clínica y los exámenes complementarios, siendo clave la asociación del tumor y los niveles anormalmente altos de paratohormona, calcio sérico y fosfatasa alcalina⁹. Si bien esta lesión es de crecimiento lento, el compromiso de huesos maxilares conlleva

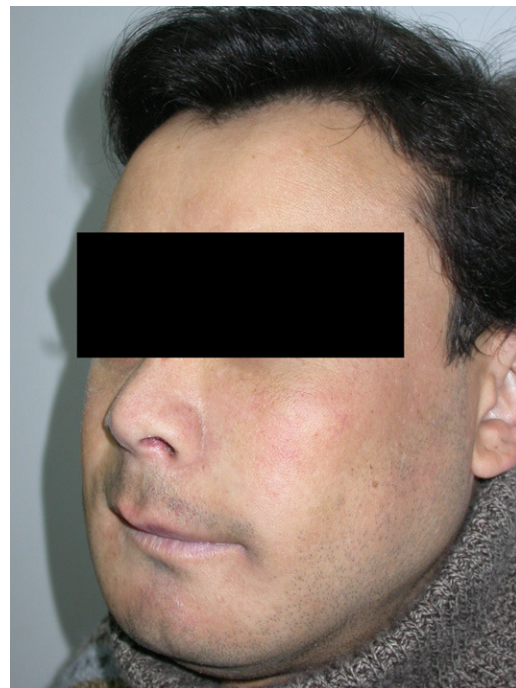

Figura 10 – Vista de perfil 2 meses de postoperatorio.

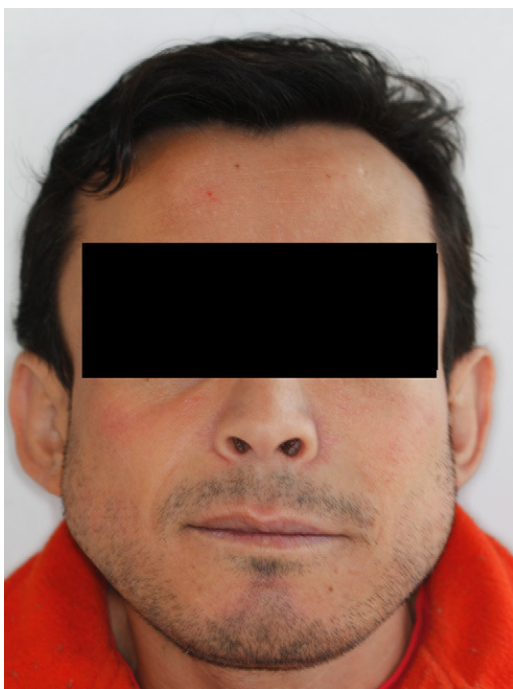

Figura 11 – Vista de frente 7 años de postoperatorio, se conserva simetría facial.

a una deformidad facial que en muchos casos puede constituir la primera manifestación clínica del hiperparatiroidismo y convertir al tumor como el motivo de consulta inicial.

El tratamiento de primera línea del tumor pardo debe dirigirse al tratamiento y compensación del hiperparatiroidismo^{1,2,4,5,9,10}. Después de la

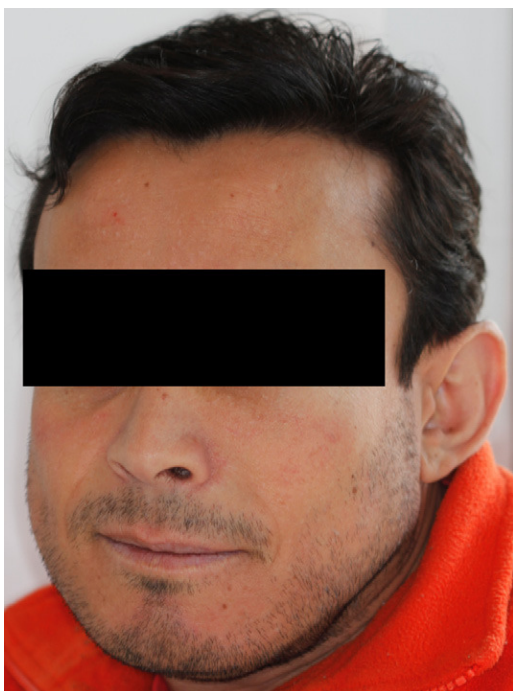

Figura 12 – Vista de perfil 7 años de postoperatorio, se conserva simetría facial.

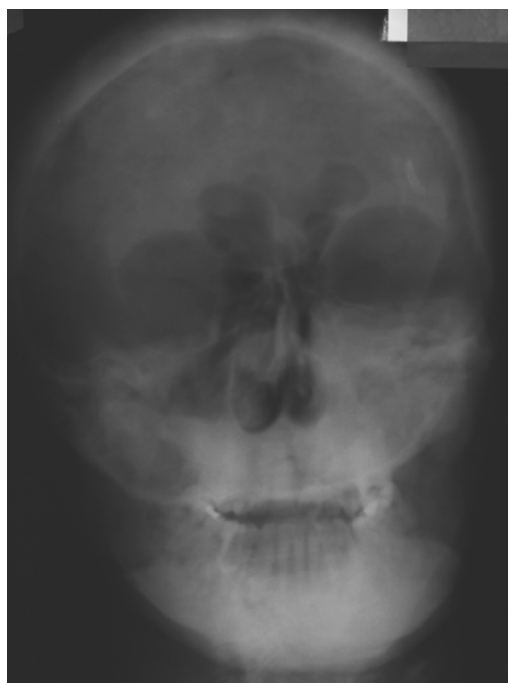

Figura 13 – En la telerradiografía posteroanterior de control septiembre 2011, se observa el proceso osteolítico disminuido en extensión como en radio opacida respecto a radiografía inicial en zona maxilar izquierda.

paratiroidectomía parcial o total, cuando se alcanzan valores bioquímicos normalizados, las lesiones de la región maxilofacial tienden a remitir espontáneamente de manera parcial o total⁴. Sin embargo, en los tumores que comprometen los maxilares es necesario considerar la gran deformación y destrucción ósea que conllevan. Algunos autores recomiendan la resección inmediata del tumor si la lesión condiciona alteraciones funcionales, estéticas, psicológicas, compromiso de estructuras vecinas por lesiones altamente agresivas o si hay riesgo de fractura^{2,9,10}.

Considerando la lentitud de la remisión espontánea y la posibilidad cierta de crecimiento del tumor y sus complicaciones, a pesar de la normalización de los niveles de PTH, calcio y fosfatasa alcalina, para algunos autores la exéresis

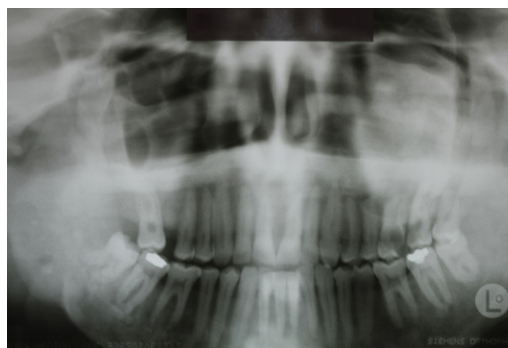


Figura 14 – Ortopantomografía de control septiembre 2011, se observa que la imagen de la lesión es de menor extensión y radio opacidad respecto a la radiografía inicial.

Tabla 1 – Lesiones óseas con células gigantes en la región máxilo facial

Granuloma de células gigantes
 Quiste óseo aneurismático
 Displasia fibrosa
 Querubismo
 Tumor óseo de células gigantes
 Quiste óseo solitario
 Enfermedad de Paget
 Tumor pardo del hiperparatiroidismo

Fuente: Gleason BC et al.⁷.

quirúrgica de la lesión debe considerarse un tratamiento de elección cuando esta no involuciona rápidamente después de la paratiroidectomía^{2,9}. Todos estos antecedentes fueron considerados en el tratamiento del caso clínico presentado.

Finalmente, la intervención quirúrgica y la evolución del caso presentado han sido favorables y consideramos que es un tratamiento alternativo viable. El procedimiento realizado fue de mediana complejidad, no hubo daños de estructuras nobles, la resección quirúrgica del tumor no requirió de injertos para conservar la pared del seno maxilar ni para otras estructuras y la evolución después de 7 años ha sido exitosa. Por otra parte, el paciente ha expresado su conformidad con la decisión que se tomó y con la evolución que ha tenido. Esperamos que en el futuro esta lesión no recidive dada la evolución descrita.

Conflicto de intereses

Los autores declaran no tener ningún conflicto de intereses.

BIBLIOGRAFÍA

1. Agarwal G, Mishra SK, Kar DK, Singh AK, Arya V, Gupta SK, et al. Recovery pattern of patients with osteitis fibrosa cystica in primary hyperparathyroidism after successful parathyroidectomy. *Surgery*. 2002;132:1075–85.
2. Lessa MM, Sakae FA, Tsuji RK, Araújo BC, Voegels RL, Butugan O. Brown tumor of the facial bones: case report and literature review. *Ear Nose Throat J*. 2005;84:432–4.
3. Keyser JS, Postma GN. Brown tumor of the mandible. *Am J Otolaryngo*. 1996;7:407–40.
4. Kar DK, Gupta SK, Agarwal A, Mishra SK. Brown tumor of the palate and mandible in association with primary hyperparathyroidism. *J Oral Maxillofac Surg*. 2001;59:1352–4.
5. Yamazaki H, Ota Y, Aoki T, Karakida K. Brown tumor of the maxilla and mandible: progressive mandibular brown tumor after removal of parathyroid adenoma. *J Oral Maxillofac Surg*. 2003;61:719–22.
6. El-Abdi B, Berrkia I, Mohssine A, El-Hassani MR, El-Quessar A, Chakir N, et al. Tumor of the maxilla presenting as primary hyperparathyroidism. *J Radiol*. 2006;87:1705–7.
7. Gleason BC, Kleinman PK, Debelenko LV, Rahbar R, Gebhardt MC, Pérez-Atayde AR. Novel karyotypes in giant cell-rich lesions of bone. *Am J Surg Pathol*. 2007;31:926–32.
8. Triantafyllidou K, Zouloumis L, Karakinaris G, Kalimeras E, Iordanidis F. Brown tumors of the jaws associated with primary or secondary hyperparathyroidism. A clinical study and review of the literature. *Am J Otolaryngol*. 2006;27:281–6.
9. Daniels JS. Primary hyperparathyroidism presenting as a palatal brown tumor. *Oral Surg Oral Med Oral Pathol Oral Radiol Endod*. 2004;98:409–13.
10. Fernández-Sanromán J, Antón-Badiola JM, Costas-López A. Brown tumor of the mandible as first manifestation of primary hyperparathyroidism: diagnosis and treatment. *Med Oral Patol Oral Cir Bucal*. 2005;10:169–72.