

Función protésica inmediata con técnica All on-4 mandibular: Primer reporte al 1^{er} año de carga inmediata

Immediate prosthetic function with All on-4 mandibular technique: First report after 1 year of immediate loading

Leighton Y¹, Von Marttens A², Carvajal JC³

RESUMEN

Propósito: El objetivo del presente estudio prospectivo es la observación del comportamiento de la función protésica inmediata sobre implantes axiales en combinación con implante inclinados posteriores distribuidos poligonalmente en mandíbulas edéntulas. **Material y Métodos:** De un grupo de 28 individuos desdentados completos mandibulares se observaron 25 individuos distribuidos en 13 hombres y 12 mujeres con un promedio de edad de 57.8 años, bajo la modalidad de rehabilitación protésica implanto asistida en distribución poligonal de arco completo híbrida con una barra de titanio soldada de sección circular de 2mm de grosor instalada a las 48 hrs. de realizada la inserción de los implantes, la cual a los 3 meses fue cambiado por una estructura colada en titanio como prótesis definitiva. Durante el período de observación se evaluó la tasa de éxito implantario, las complicaciones biológicas y mecánicas por un período inicial de 1 año. El protocolo se inicia con la valoración y confección de un enfilado dentario de prótesis completa convencional, el que, una vez aceptado por el paciente, es duplicado para la confección de una guía tomográfica, con la cual se procederá a la toma de un scanner dental, relacionado las necesidades protésicas y la distribución implantaria en relación a la emergencia y prolongación del nervio mentoniano, altura del foramen mentoniano y forma de la mandíbula. Todos los pacientes fueron operados elevando un colgajo de espesor total y utilizando la guía quirúrgica All on-4 (Nobel Biocare) bajo sedación endovenosa y utilizando una cubeta multifuncional para la toma de registros maxilomandibulares e implantarios en el proceso de carga inmediata. **Resultados:** Se instalaron un total de 100 implantes distribuidos en 50 implantes inclinado distales y 50 implantes axiales mediales con un torque promedio de 43.80 N por cm, presentando una tasa de éxito de un 100%, no se presentaron complicaciones biológicas como mucositis y periimplantitis durante el año de observación. En relación a las complicaciones mecánicas, éstas se produjeron en los ítem aflojamiento de tornillo protésico, aflojamiento de tornillo de pilar angulado y fractura de elementos estéticos. **Conclusiones:** Los datos preliminares presentes sugieren que la carga inmediata mediante férula rígida asociada a implantes inclinados posteriores en combinación con axiales mediales podría ser considerada como una modalidad de tratamiento viable y no parece presentar un resultado clínico diferente entre el comportamiento de los implantes inclinados y los implantes axiales en la mandíbula severamente reabsorbida. **Rev. Clin. Periodoncia Implantol. Rehabil. Oral Vol. 7(1); 32-36, 2014.**

Palabras clave: Carga inmediata, implantes inclinados.

ABSTRACT

Purpose: The purpose of this prospective study is the observation of the behavior of immediate occlusal loading with axial implants in combination with posterior tilted implants in edentulous mandibles polygonally distributed. **Methods:** From a group of 28 individuals with complete edentulous mandible, 25 individuals distributed in 13 men and 12 women were observed with an average age of 57.8 years, under the implant-assisted prosthetic rehabilitation modality in full arch polygonal hybrid distribution with a welded 2mm-thick titanium bar of circular section installed 48 hrs after insertion of the implant, which was changed after 3 months to a titanium casting structure as definitive prosthesis. During the observation period, the implant success rate, biological and mechanical complications were assessed for an initial period of 1 year. The protocol begins with the assessment and preparation of the lining of a conventional complete denture. Once accepted by the patient, it is doubled to make a tomographic guidance, used to take a dental scanner, The prosthetic needs and implant distribution are related to the emergence and continuation of the mental nerve, mental foramen and height and shape of the jaw. All patients were operated lifting a full-thickness flap and using the All on-4 (Nobel Biocare) surgical guide under intravenous sedation, and a flexible bucket for the maxillomandibular and implant records in the immediate loading. **Results:** We installed a total of 100 implants distributed in 50 tilted distal implants and 50 axial medial implants with an average torque of 43.80 N per cm. The success rate was 100% and no biological complications like mucositis and periimplantitis appeared during the observation year. Regarding mechanical complications, they occurred in these items: Prosthetic screw loosening, angled abutment screw loosening and fracture of aesthetic elements. **Conclusions:** These preliminary data suggest that immediate loading associated with rigid splint implants with subsequent tilted axial medial could be considered a viable treatment modality. It does not seem to present a different clinical outcome between the behavior of the tilted implants and axial implants in the severely resorbed jaw. **Rev. Clin. Periodoncia Implantol. Rehabil. Oral Vol. 7(1); 32-36, 2014.**

Key words: Immediate loading, tilted implants.

INTRODUCCIÓN

La rehabilitación del maxilares edéntulos con implantes osteointegrados ha demostrado ser un tratamiento altamente predecible

en el tiempo. Sin embargo, la rehabilitación de maxilares edéntulos parcial o severamente reabsorbidos presenta limitaciones anatómicas debido a la reducción de volumen óseo, particularmente en la región de premolares y molares, es así como protésicamente se han diseñados cantilevers

1. Profesor Asistente. Dpto. de Prótesis, Facultad de Odontología. Universidad de Chile. Académico del Programa de Especialización Profesional en Rehabilitación Oral y Programa de Especialización Profesional en Implantología BucoMáxiloFacial. Chile.

2. Profesor Asistente. Dpto. de Prótesis, Facultad de Odontología. Universidad de Chile. Director del Programa de Especialización Profesional en Implantología BucoMáxiloFacial. Chile.

3. Profesor Asociado. Dpto. de Prótesis, Facultad de Odontología. Universidad de Chile. Director del Programa de Especialización Profesional en Rehabilitación Oral y Director de Prótesis del Programa de Especialización Profesional en Implantología BucoMáxiloFacial. Chile.

Correspondencia autor: Yerko Leighton. yerko.leighton@gmail.com. Trabajo recibido el 30/10/2012. Aprobado para su publicación el 23/06/2013.

distales de hasta 15mm, los cuales a mayor longitud han demostrado tener una baja tasa de éxito⁽¹⁾. Otra modalidad es la instalación de implantes cortos los cuales podrían ser una alternativa, pero requieren una cantidad mínima de al menos 7mm de altura ósea vertical^(2,3).

La cirugía reconstructiva a través de los injertos óseos tipo onlay de contorno, junto a la elevación de la membrana del piso sinusal, son opciones de tratamiento a los maxilares severamente reabsorbidos^(4,5), pero la aceptación del paciente a este tipo de procedimientos podría ser baja debido a la naturaleza invasiva del procedimiento quirúrgico asociado con un mayor riesgo de morbilidad y altos costos.

La opción de utilizar anclajes remotos, como lo planteado por Branemark⁽⁶⁾ en sus implantes zgomáticos y la opción de instalación de implantes en la región anatómica de la tuberosidad o región trigonoidea⁽⁷⁻¹⁰⁾, representan otras opciones de tratamiento para restaurar los maxilares edéntulos, sin embargo, en la mandíbula severamente reabsorbida no existen este tipo de recursos como lo son los anclajes remotos.

Del punto de vista anatómico, el posicionamiento eficiente de los implantes en la mandíbula severamente reabsorbida está supeditada a la ubicación del agujero mentoniano y a la forma de la arcada mandibular. Basado en este análisis, Branemark propuso la utilización de 5 ó 6 implantes paralelos entre los agujeros mentonianos diseñando la clásica prótesis ad modum Branemark⁽¹¹⁾.

La opción de instalar implantes inclinados sorteando la neumización del seno maxilar o la reabsorción severa de la mandíbula planteado por Krekmanov⁽¹²⁻¹⁴⁾ y Malo, aumentan la posibilidad de instalar implantes de mayor longitud, mejorar la distribución poligonal de soporte protésico y reduce el número de implantes sin la necesidad de realizar un injerto óseo de relleno de seno maxilar⁽¹²⁻¹⁸⁾. Esta opción de inclinar los implantes también puede ser una recurso quirúrgico en la mandíbula reabsorbida ubicando los implantes en la zona entre los agujeros mentonianos, proporcionando una alternativa viable y predecible en el tratamiento de la mandíbula severamente reabsorbida, reduciendo el número de implantes, logrando una distribución poligonal eficiente capaz de soportar 10 a 12 dientes de reemplazo protésico y optando a la modalidad de función protésica inmediata, mejorando la aceptación de tratamiento por los pacientes que buscan el reemplazo de su prótesis convencional.

MATERIAL Y MÉTODOS

El estudio fue realizado con 28 pacientes seleccionados que consultaron por libre demanda. Una vez reclutados los pacientes, se les instruyó respecto de las condiciones del estudio y se enrolaron todos aquellos sujetos que cumplieron con los criterios de inclusión, previa información de tipo, modalidad y tiempo de tratamiento que recibirían mediante la firma de un consentimiento informado.

Criterios de Inclusión

- Pacientes desdentados completo mandibular, con hueso cicatrizado.
- Hombres y mujeres mayores de 18 años.
- Ausencia de enfermedad sistémica que contraindique un tratamiento de prótesis implantoasistida.

Criterios de Exclusión

- Pacientes irradiados en la cabeza y el cuello dentro de 12 meses antes de la cirugía.
- Embarazo.
- Presencia del hábito de fumar.
- Presencia de enfermedad periodontal no tratada.
- El tipo de dentición antagonista no fue una condición limitante en este estudio.

Antes de la fase quirúrgica, se articularon modelos de yeso de los maxilares obtenidos con una impresión de Alginato, estos modelos fueron articulados y montados en un articulador Whip Mix usando rodetes de altura determinando la altura del tercio inferior del rostro con la ayuda del compás de Willis, seleccionando el modelo dentario a utilizar para realizar un enfilado dentario, el cual fue probado y aprobado en forma clínica por el paciente. Luego de lo cual se procede a la acrilización en resina transparente de termopolimerización por el laboratorio dental, para su prueba en boca y confección en resina acrílica de autopolimerización,

de un tope de mordida anterior y dos topes laterales, a fin de fijar la posición de las prótesis en máxima intercuspidad (MIC).

Fase Quirúrgica (Figuras 1 a la 3)

Los paciente fueron operados bajo sedación endovenosa administrada por un médico anestesista y premedicados antes de su cirugía mediante terapia antibiótica con Amoxicilina 1gr. cada 12 hrs. por 7 días y analgésicos antiinflamatorios (Actron 400mg cada 6-8 hrs. y Xumadol 1gr. cada 6-8 hrs. por 3 días).

El procedimiento quirúrgico comenzó con la infiltración de anestesia local en la zona a tratar para el desarrollo del siguiente protocolo.

1. Elevación de un colgajo de espesor total mediante una incisión supra crestal y dos descargas vestibulares laterales a la altura del 1^{er} molar inferior.
2. Identificar el foramen mentoniano, marcando su posición y proyectándola sobre el reborde con un lápiz grafito esteril.
3. Si se requiere se procede a realizar una meseta ósea mediante fresa pinpollo de carbide bajo abundante irrigación de suero fisiológico con el fin de llegar a un espesor óseo ideal de 5mm para la inserción de implantes cilíndricos de diámetro 3.75 de cuerpo y plataforma 4.1 de diámetro.
4. Definida la meseta y orientado con la guía All on-4 (Nobel Biocare), se procede a dibujar con lápiz grafito esteril la distribución poligonal de los implantes interforaminales en la cara oclusal de la meseta.
5. Definida las distribución poligonal, se proyecta mediante lápiz grafito y apollado con la guía All on-4 (Nobel Biocare), la trayectoria de fresado en la cara vestibular del hueso mediante un dibujo de los implantes inclinados y paralelos.
6. La conformación del lecho implantario se inicio con fresa redonda, luego se fresa a 2.0mm de diámetro a la longitud requerida y se procede a verificar mediante profundímetro Branemark la completa indemnidad ósea, cuidando de no perforar las corticales linguales y vestibulares y definiendo la dureza del hueso para el paso de fresa 2.8 ó 3.0mm de diámetro, con el fin de obtener valores de torque de inserción quirúrgica superiores a 35.
7. Terminado el fresado se inserta el implante sin irrigación verificando el cumplimiento de la dirección de fresado guiados por los dibujos de las trayectorias de los implantes y determinando el torque de inserción final con el motor quirúrgico (Surgical Xt NSK).

Fase Protésica

El procedimiento protésico comienza con la definición mínima de torque quirúrgico progresivo superior a 35nt en los cuatro implantes, si alguno de ellos no logra el torque el procedimiento de función protésica inmediata se suspende y los implantes quedaran sumergidos.

Definidos los torques durante la fase quirúrgica, se procede a instalar los pilares multiunit de 30° (Nobel Biocare) y de 0° si se requieren en los implantes axiales con el fin de paralelizar los cuatro implantes y así suturar el colgajo.

Terminada la cirugía en la clínica se insertan y cortan los pilares de titanio para multiunit y se perfora la cubeta multifuncional transparente para permitir su paso y asentamiento si contacto entre los pilares y ella, permitiendo así una posición de mordida en MIC, luego se perfora por vestibular a la altura de los pilares con el fin de hacer 4 ventanas que permitan su visión y fijar la cubeta multifuncional mediante acrílico de auto

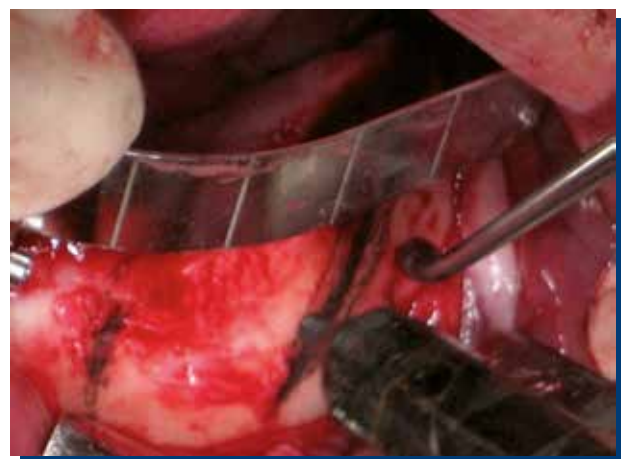

Figura 1. Definición de la trayectoria del implante inclinado apoyado por guía All on-4 (Nobel Biocare).

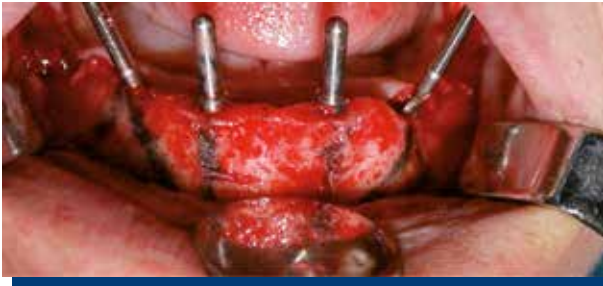


Figura 2. Fresados definidos y coincidentes con las trayectorias dibujadas.

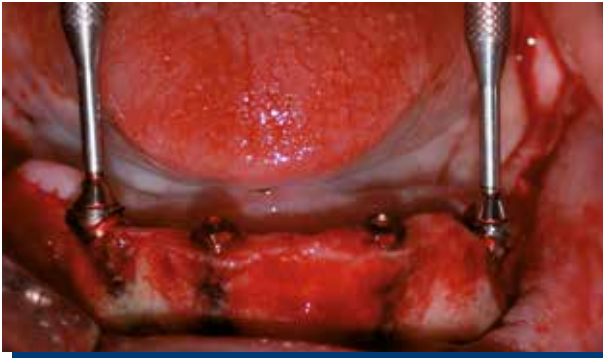

Figura 3. Implantes instalados y compensados con sus pilares angulados en 30°.

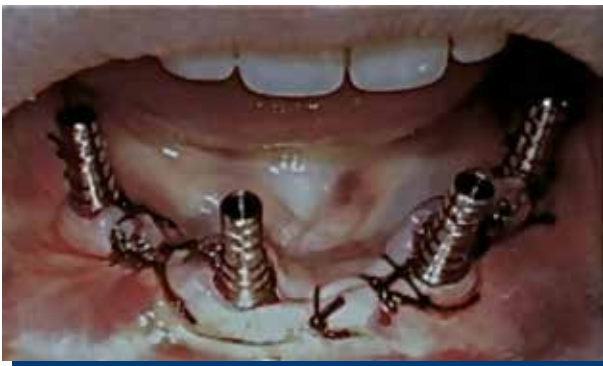

Figura 4. Pilares protésicos de titanio.

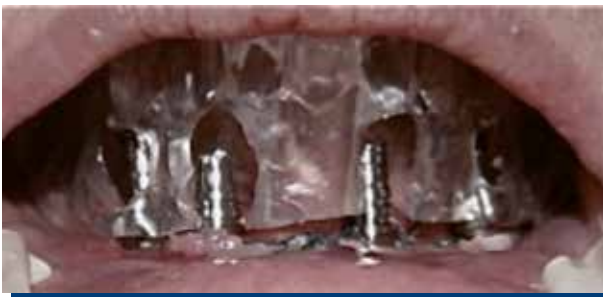

Figura 5. Pilares protésicos de titanio cortados con cubeta multifuncional ahuecada y definida sus ventanas vestibulares en posición MIC, lista para ser fijada con acrílico.

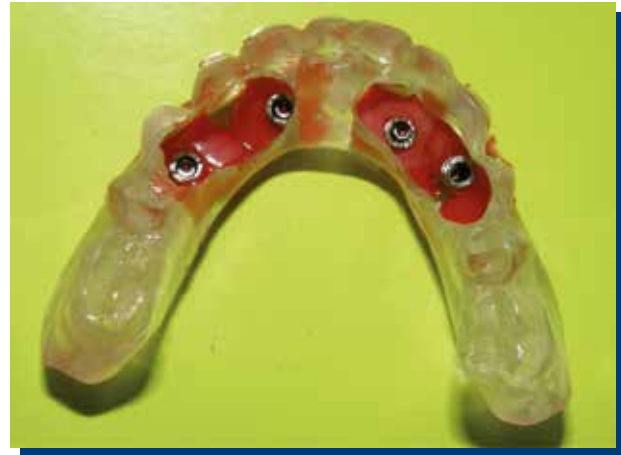

Figura 6. Cubeta multifuncional desmontada de boca ferulizada con pilares protésicos de titanio.

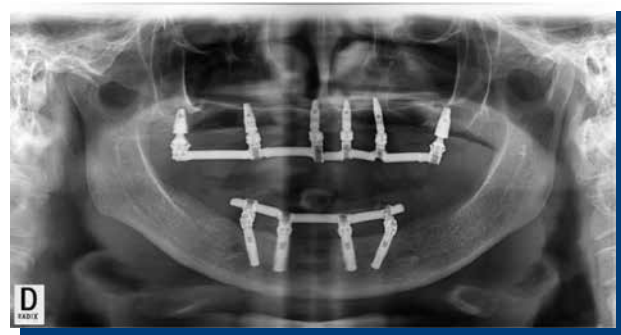

Figura 7. Radiografía panorámica de control de implantes y barra de titanio.

curado: Para finalizar se inyecta silicona en los espacios abiertos entre la mucosa y la cubeta multifuncional y se toma un registro de mordida en MIC de la estructura fijada (Figuras 4 a 6).

Se solicita al laboratorio la confección de una estructura híbrida con una barra de titanio soldada de sección circular de 2mm envuelta en acrílico. La cual es instalada a las 48 hrs., evaluando su pasividad de inserción y el ajuste radiográfico de asentamiento protésico (Figura 7). Los implantes instalados junto a sus prótesis serán observados bajo las siguientes modalidades y se entregarán reportes al 1^{er} año de tratamiento y 3^{er} año de tratamiento.

1. Observación al 1^{er} Año de Carga: El proceso de observación comienza con la instalación de la prótesis de carga inmediata registrando sus comportamientos por un periodo de 3 meses con control mensual. Al 4^{to} mes se confeccionará una prótesis híbrida definitiva con una barra de titanio colada en su interior envuelta en acrílico rosado y dientes de prótesis (wrap around), la cual será observada hasta cumplir un año de tratamiento.

2. Observación al 3^{er} Año de Carga: El proceso de observación de la prótesis híbrida definitiva después del año será registrado cada 3 meses hasta completar los 3 años de observación.

Para optimizar el registro de los datos obtenidos durante las fases de seguimiento, los implantes fueron numerados en sus posiciones basados en la nomenclatura internacional dentaria, la cual divide la boca en cuadrantes enumerados según el sentido de las agujas del reloj, definiendo la posición y el número de la siguiente manera:

- N°1: Implante inclinado distal en posición de cuadrante 3.
- N°2: Implante axial medial en posición de cuadrante 3.
- N°3: Implante axial medial en posición de cuadrante 4.
- N°4: Implante inclinado distal en posición de cuadrante 4.

Los criterios de evaluación fueron los siguientes:

RESULTADOS (Tablas 1 a la 3)

Criterios de Éxito Implantario

1. Ausencia de dolor espontáneo y a la percusión longitudinal y oblícuca.
2. Nivel óseo acorde con formación de ancho biológico.
3. Ausencia de radiolucidez periimplantaria.
4. Ausencia de movilidad evidente.
5. Sonido mate a la percusión.

Criterios de Éxito Biológico

Durante el período de observación clínica se valoró:

1. Ausencia de signos o síntomas inflamatorios del tejido gingival periimplantar.
2. Ausencia de exudados periimplantarios.

Criterios de Éxito Protésico

Durante el período de observación clínica se valoró:

1. Aflojamiento de tornillos del pilar angulado en 30°.
2. Aflojamiento del tornillo protésico.
3. Fractura del pilar protésico.
4. Fractura de barra.
5. Fractura del elemento estético.

De un total de 28 pacientes operados bajo la misma modalidad se observaron solo 25 de ellos, uno fue descartado del reporte por presentar un torque quirúrgico de inserción implantaria inferior a 35nt, y dos de ellos por realizar la carga protésica pasadas las 48 hrs. fijadas por el protocolo.

Los pacientes observados fueron divididos en 13 hombres y 12 mujeres, con un promedio de edad de 57.8 años, los cuales recibieron un tratamiento protésico implanto asistido híbrido temporal, con una barra de sección circular de 2mm de titanio soldada mediante unión láser y revestida en acrílico de termocurado, a las 48 hrs. de realizada la cirugía y cambiada los 3 meses de terminado el proceso de oseointegración por una prótesis híbrida acrílica con una barra colada en su interior.

Se instalaron un total de 100 implantes cilíndrico roscados de conexión externa de diámetro 3.75 y plataforma 4.1 (54 MKIII Nobel Biocare y 46 LTX Biomet 3i), presentando torque promedio de inserción de 43.80nt (Tabla 1). La tasa de éxito implantario a 12 meses fue del 100% para los implantes inclinados y axiales, no se presentaron complicaciones biológicas, pero si complicaciones mecánicas las cuales están referidas en la Tabla 2.

Tabla 1.

Control (meses)	Criterio de éxito implantario	Criterio de éxito biológico		Criterios de éxito protésicos				
		Signos y síntomas inflamatorios periimplantarios	Exudados periimplantarios	Aflojamiento de tornillo protésico	Fractura de pilar protésico	Fractura de pilar protésico	Fractura de barra	Fractura del elemento estético
1	100%	-	-	-	1	-	-	-
2	100%	-	-	1	-	-	-	1
3	100%	-	-	1	2	-	-	-
6	100%	-	-	-	-	-	-	-
9	100%	-	-	-	-	-	-	1
12	100%	-	-	-	-	-	-	1
Total	100%	100%	100%	92%	88%	100%	100%	88%

Tabla 2.

Longitud de implantes utilizados				
	Implante n°1 inclinado distal cuadrante 3	Implante n°2 axial mecial cuadrante 3	Implante n°3 axial medial cuadrante 4	Implante n°4 inclinado distal cuadrante 4
Longitud 15mm	7	-	-	7
Longitud 13mm	18	23	23	18
Longitud 11.5mm	-	2	2	-
Total implantes insertados				100

Tabla 3.

Promedio de torque inserción				
	Implante n°1 inclinado distal cuadrante 3	Implante n°2 axial mecial cuadrante 3	Implante n°3 axial medial cuadrante 4	Implante n°4 inclinado distal cuadrante 4
Torque promedio Newton cm cuadrado	46.8	42	40.8	45.6
Promedio general				43.8

DISCUSIÓN

El resultado clínico del presente estudio prospectivo del tratamiento protésico híbrido implanto asistido en la mandíbula edentula, mediante la utilización de cuatro implantes; dos inclinados distales y dos axiales mediales; bajo la modalidad de carga inmediata, insertando la prótesis en boca en un periodo máximo de 48 hrs. presenta un resultado altamente predecible, lo cual se compara estrechamente con los resultados publicados por Malo et al.^(17,18), bajo la misma modalidad de cuatro implantes, dos inclinados distales y dos axiales mediales distribuidos entre forámenes mentonianos mandibulares. Junto con lo anterior, el éxito implantario de implantes paralelos e inclinados en arcadas maxilares o mandibulares completas presentan resultados similares a los reportados por Krekmanov et al.^(12,13) y Aparicio et al.⁽¹⁴⁾.

En relación a los valores de torque obtenidos, estos se presentan consistente con los valores requeridos y definidos para los protocolos de función protésica inmediata reportados en la literatura, pero podríamos presumir que los valores mas elevados de torque en relación a los implantes inclinados distales se debe a un mayor contacto con las corticales vestibulares, palatinas y basal, comparados con los implantes axiales, los cuales mostraron un valor menor.

Los estudios in vitro que analizan la distribución de la carga de los implantes conectados a pilares inclinados presenta resultados desfavorables, sin embargo, es preciso señalar que los resultados fueron reportados para implantes unitarios⁽¹⁹⁾, y no para los implantes ferulizados bajo la modalidad de arco rígido^(12,13). En relación a la inclinación de los implantes versus la opción de instalarlos axialmente, no se han informado diferencias en la trasmisión de la tensión acumulada con el pilar protésico y la plataforma implantaria^(12,13).

La re-absorción del hueso marginal para implantes axiales e inclinados después de la conformación del ancho biológico mostró un patrón similar de pérdida, al ser ferulizados, similar a lo reportado por Calandriello Tomatis⁽¹⁶⁾.

Sin duda que la indicación en la utilización de implantes inclinados a permitido a los pacientes obtener un tratamiento altamente

eficiente y predecible, bajo la modalidad de función protésica inmediata, pero sin duda que también podemos aportar otras ventajas clínicas que incluyen primero la posibilidad de la colocación de implantes más largos, los cuales aumentarían el área de contacto del implante con el hueso, y aumentando la estabilidad primaria del implantes debido a la trabazón generada por los contactos con las corticales lingual y vestibular, y segundo aumentaría la distancia entre los implantes, reduciendo los cantiléver y aumentando la distribución poligonal de los implantes utilizando menos implantes para soportar la prótesis y aplicando la posibilidad de un protocolo de función protésica inmediata junto con reducir los costos generales del tratamiento.

CONCLUSIÓN

Los datos preliminares sugieren que la función protésica inmediata mediante una prótesis híbrida atornillada con una barra rígida en titanio y envuelta en acrílico, asociadas a implantes inclinados y axiales, podría considerarse una modalidad de tratamiento viable para la mandíbula atrófica no presentando diferencias clínicas entre los implantes axiales e inclinados.

La utilización de implantes inclinados mejoro el desempeño clínico protésico favoreciendo la distribución poligonal de los implantes, minimizando cantiléver, evitando tratamientos de injertos óseos, minimizando la morbilidad quirúrgica, disminuyen los tiempo de tratamiento junto con reducir los costos económicos del paciente.

CONFLICTO DE INTERESES

Los autores declaran no tener conflictos de interés.

REFERENCIAS BIBLIOGRÁFICAS

- Shackleton JL, Carr L, Slabbert JC, Becker PJ. Survival of fixed implant-supported prostheses related to cantilever lengths. *J Prosthet Dent*, 1994; 71: 23-26.
- Goene R, Bianchesi C, Huerzeler M, Del Lupo R, Testori T, Davarpanah M, Jalbout Z. Performance of short implants in partial restorations: 3-year follow-up of Osseotite implants. *Implant Dent*, 2005; 14: 274-280.
- Renouard F, Nisand D. Short implants in the severely resorbed maxilla: A 2-year retrospective clinical study. *Clin Implant Dent R*, 2005; 7: 104-110.
- Wallace SS, Froum SJ. Effect of maxillary sinus augmentation on the survival of endosseous dental implants as compared to the survival of implants placed in the non-grafted posterior maxilla: An evidence-based literature review. *Ann Periodontol*, 2003; 8: 328-343.
- Del Fabbro M, Testori T, Francetti L, Wein-stein R. Systematic review of survival rates for implants placed in grafted maxillary sinus. *Int J Periodont Rest*, 2004; 24: 565-577.
- Branemark PI, Gröndahl K, Öhrnell LO, Nils-son P, Petruson B, Svensson B, Engstrand P, Nannmark U. Zygoma fixture in the management of advanced atrophy of the maxilla: Technique and long-term results. *Scand J Plast Reconstr*, 2004; 38: 70-85.
- Balshi TJ, Wolfinger GJ, Balshi SF. Analysis of 356 pterygo-maxillary implants in edentulous arches for fixed prosthesis anchorage. *Int J Oral Max Impl*, 1999; 14: 398-406.
- Bahat O. Osseointegrated implants in the maxillary tuberosity: Report on 45 consecutive patients. *Int J Oral Max Impl*, 1992; 7: 459-467.
- Khayat P, Nader N. The use of osseointegrated implants in the maxillary tuberosity. *PPAD*, 1994; 6: 53-61.
- Venturelli A. A modified surgical protocol for placing implants in the maxillary tuberosity: Clinical results at 36 months after loading with fixed partial dentures. *Int J Oral Max Impl*, 1996; 11: 743-749.
- Branemark PI, Svensson B, van Steenberghe D. Ten-year survival rates of fixed prostheses on four or six implants ad modum Branemark in full edentulism. *Clin Oral Implan Res*, 1995; 6: 227-231.
- Krekmanov L. Placement of posterior mandibular and maxillary implants in patients with severe bone deficiency: A clinical report of procedure. *Int J Oral Max Impl*, 2000; 15: 722-730.
- Krekmanov L, Kahn M, Rangert B, Lindström H. Tilting of posterior mandibular and maxillary implants for improved prosthesis support. *Int J Oral Max Impl*, 2000; 15: 405-414.
- Aparicio C, Perales P, Rangert B. Tilted implants as an alternative to maxillary sinus grafting: A clinical, radiologic, and periotest study. *Clin Implant Dent R*, 2001; 3: 39-49.
- Fortin Y, Sullivan RM, Rangert B. The Marius implant bridge: Surgical and prosthetic rehabilitation for the completely edentulous upper jaw with moderate to severe resorption: A 5-year retrospective clinical study. *Clin Implant Dent R*, 2002; 4: 69-77.
- Calandriello R, Tomatis M. Simplified treatment of the atrophic posterior maxilla via immediate/early function and tilted implants: A prospective 1-year clinical study. *Clin Implant Dent R*, 2005; 7: 1-12.
- Maló P, Rangert B, Eng M, Nobre M. All-on-4, immediate function concept with Branemark System Implants for completely edentulous maxillae. *Clin Implant Dent R*, 2005; 7 Supplement 1.
- Maló P, Rangert B, Eng M, Nobre M. All-on-4, immediate function concept with Branemark System Implants for completely edentulous mandibles: A retrospective clinical study. *Clin Implant Dent R*, 2003; 5 Supplement 1.
- Clelland NL, Gilat A, McGlumphy EA, Brantley WA. A photoelastic and strain gauge analysis of angled abutments for an implant system. *Int J Oral Max Impl*, 1993; 8: 541-548.