



UNIVERSIDAD DE CHILE
FACULTAD DE CIENCIAS VETERINARIAS Y PECUARIAS
ESCUELA DE CIENCIAS VETERINARIAS



**“PESQUISA DE FAUNA PARASITARIA DEL MURCIÉLAGO
COMÚN (*Tadarida brasiliensis*) EN LA REGIÓN METROPOLITANA”**

PAMELA MUÑOZ ALVARADO

Memoria para optar al Título
Profesional de Médico Veterinario
Departamento de Medicina Preventiva
Animal

PROFESOR GUÍA: FERNANDO FREDES MARTÍNEZ.

SANTIAGO, CHILE

2006

Í N D I C E

SUMMARY.....	3
RESUMEN.....	4
INTRODUCCIÓN.....	5
REVISIÓN BIBLIOGRÁFICA.....	8
CARACTERÍSTICAS GENERALES	8
ENFERMEDADES VIRALES TRANSMISIBLES DE LOS MURCIÉLAGOS AL HUMANO.....	16
ENFERMEDADES FÚNGICAS TRANSMISIBLES DE LOS MURCIÉLAGOS AL HUMANO	18
INFECCIONES BACTERIANAS QUE TRANSMITEN LOS MURCIÉLAGOS AL HOMBRE	18
PARÁSITOS DESCRITOS EN MURCIÉLAGOS	19
OBJETIVOS	26
OBJETIVO GENERAL.....	26
MATERIALES Y MÉTODOS.....	27
RESULTADOS.....	31
DISCUSIÓN.....	45
CONCLUSIONES.....	51
BIBLIOGRAFÍA	52

S U M M A R Y

With the purpose of studying the parasitic fauna of the *Tadarida brasiliensis* bat from the Metropolitan Region, 163 bats (95 female and 68 male) were studied.

For the ectoparasite analysis, the bats were subjected to skin brushing and hair examination, which showed only the presence of Mesostigmatid acari that belonged to the Ornithonyssidae family.

For the endoparasite analysis, four parasitological methods were used, these were: white bottom tray direct observation exam, flotation method, sedimentation method and Ziehl Neelsen dye test. Seventy seven bats (47.2%) resulted positive to some parasites, showing the presence of a cestode which was identified as *Vampirolepis* spp. in 50.6% of the samples, two kinds of nematodes which were *Anoplostrongylus* spp. and *Nochtia* spp. in 25.9% and 1% of the positive bats, respectively. Also, two kinds of trematodes were also detected and identified as *Paralecithodendrium* spp. and *Acanthatrium* spp. in 5.2% of the samples. Poliparasitism was also found in the remaining 18.2% of the bats.

R E S U M E N

Con el propósito de estudiar la fauna parasitaria del murciélago *Tadarida brasiliensis* en la Región Metropolitana se estudiaron 163 individuos (95 hembras y 68 machos correspondientes al 58,3% y 41,7% respectivamente) capturados, en diversas comunas (Vitacura, Peñalolen, Las Condes, Providencia, entre otras), mediante mallas entomológicas.

Los murciélagos obtenidos fueron sometidos, para el análisis de ectoparásitos, a un cepillado de piel y examen de pelo, obteniendo resultados positivos sólo con el primero, evidenciando la presencia artrópodos de la clase Acarina pertenecientes al orden Mesostigmata y a la familia Ornithonyssidae.

Para el análisis de endoparásitos se emplearon cuatro métodos parasitológicos, examen directo en bandeja de fondo blanco, método de flotación, método de sedimentación y tinción de Ziehl Neelsen. Del total de individuos analizados, setenta y siete (47,2%) resultaron positivos a los métodos anteriormente mencionados, evidenciando en ellos la presencia de un cestodo identificado como *Vampirolepis* spp., representando un 50,6% de los resultados positivos; dos nematodos *Anoplostrongylus* spp., encontrado en el 25,9% de los ejemplares positivos y *Nochtia* spp. -detectado en un solo murciélago-. También se detectaron dos géneros de trematodos, identificados como *Paralecithodendrium* spp. y *Acanthatrium* spp. representando conjuntamente un 5,2% del total de individuos. Se evidenció poliparasitismo en el 18,2% restante de las muestras positivas.

I N T R O D U C C I Ó N

Los murciélagos son los únicos mamíferos capaces de ejercer el vuelo, y en nuestro país están protegidos por la Ley N° 19.473 (Artículo N°4) sobre Caza, de la República de Chile (SAG, 1998).

Los murciélagos aparecieron hace 60 millones de años y desde ese momento lograron adaptarse a vivir en la oscuridad, es por esto que son animales completamente nocturnos que durante el día permanecen durmiendo en sus refugios y durante la noche salen a buscar su alimento. Este comportamiento es posible gracias a que ellos han desarrollado el sistema de ecolocalización, que consiste en pulsos ultrasónicos producidos por la laringe, lo que les permite volar en completa oscuridad (Muñoz y Yáñez, 2000)

Estos mamíferos brindan diversos beneficios al hombre, ya que evitan las grandes concentraciones de plagas en los cultivos agrícolas, otros son polinizadores al recoger el polen que les servirá de alimento y hay otros como los frugívoros, que a través de sus heces ayudan a la diseminación de semillas. Otro beneficio que se obtiene de los murciélagos es el guano, que sirve como fertilizante por ser muy rico en nutrientes (Hoffmann, 1996).

Sin embargo, a pesar de ser beneficiosos, son animales menospreciados y amenazados en el mundo entero, ya que son poco conocidos y son considerados dañinos debido a numerosas supersticiones y mitos. Por estas razones, en muchos lugares son especies vulnerables desde el punto de vista de su conservación, debido a que son objeto de eliminación por parte del hombre, ya sea por temor e ignorancia; llegando incluso a ser, por

estos mismos motivos, estereotipados como uno de los animales más dañinos de la naturaleza (Rumiz, 1998).

En Chile existen diez especies de murciélagos de las cuales una se alimenta de sangre y las otras nueve se alimentan de insectos nocturnos, principalmente voladores como polillas (Mann, 1978).

En general el orden Quiróptera es poco conocido en nuestro país y los estudios al respecto son muy escasos a pesar de su rol en la salud pública al ser reservorios de agentes infecciosos tan importantes como son el virus rábico. Los murciélagos participan en el ciclo silvestre de esta enfermedad, y es la especie *Tadarida brasiliensis* su reservorio más importante tanto en centros urbanos como rurales del país (Favic *et al.*, 1999). Estos mamíferos además, participan como reservorios de bacterias como *Salmonella* y hongos como es el caso de *Histoplasma*. Además, se describe en otros países que los murciélagos tienen relevancia en enfermedades parasitarias transmisibles al humano, como es la enfermedad de Chagas y la Toxoplasmosis (Hoar *et al.*, 1998).

Tadarida brasiliensis conocido como “murciélago común” es la especie que se encuentra en mayor número en el país, tanto en zona urbana como rural, por ello es la más estrechamente relacionada con el hombre y es la que causa mayores problemas desde el punto de vista humano, ya que sus refugios favoritos son los techos de casas y edificios (Mann, 1978).

En relación a la fauna parasitaria de este murciélago existe escasa información y los pocos estudios que existen, en su mayoría han sido realizados fuera del país involucrando fundamentalmente a ectoparásitos y los menos a endoparásitos.

Por lo anterior, es importante el estudio de esta especie ya que, a pesar de su importancia ecológica y al escaso número de trabajos realizados en ella, en relación a parásitos, es posible que alguno de éstos puedan estar relacionados con enfermedades zoonóticas.

REVISIÓN BIBLIOGRÁFICA

Características generales

Los murciélagos pertenecen a la clase Mammalia y al orden Chiroptera, orden cuyo nombre significa literalmente “manos aladas” que es la característica distintiva de los murciélagos (Muñoz y Yáñez, 2000). Dentro de este orden se reconocen dos subórdenes que corresponden a; Megachiroptera representado por solo una familia, Pteropodidae, pertenecientes a la región tropical y subtropical del viejo mundo, los cuales son frugívoros y más primitivos; y el suborden Microchiroptera -repartidos sobre el globo donde se encuentran insectos en abundancia-, y está representada por 16 familias, siendo la mayoría insectívoros y más evolucionados que los anteriores (Mann, 1978). Cerca del 80% de las especies de Microchiropteros son exclusivamente insectívoros, un 10% se alimenta de insectos y frutas, y el restante 10% se alimenta de frutas, pequeños vertebrados o de sangre (Fowler, 1986).

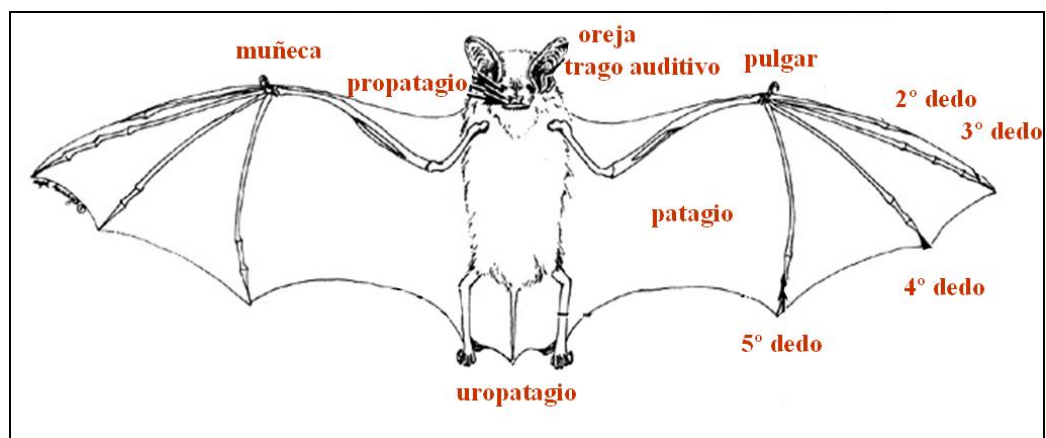


Figura 1: Diagrama esquemático de la anatomía de un murciélago. Adaptado de Wild Resource Conservation Fund, 2005.

Algunas de las características anatómicas de estos mamíferos es que son de pequeño a mediano tamaño (entre 3,5 y 40 cm de longitud) y poseen extremidades anteriores transformadas en alas. Los metacarpos y falanges de los dígitos, dos a cinco, están recubiertos por una membrana de piel llamada patagio, que se extiende desde los dígitos, por el costado del cuerpo, hasta las extremidades posteriores. El uropatagio es una delgada membrana que une las extremidades posteriores y se extiende desde la cola hasta el tobillo de cada extremidad posterior y sólo existe en aquellos murciélagos provistos de cola (ver fig. 1). El grado de desarrollo de la cola y el uropatagio son variables entre los diferentes grupos de murciélagos. El primer dígito de la extremidad anterior siempre presenta una uña mientras que en el segundo la presentan sólo algunas familias (Pteropodidae), mientras que los dedos restantes nunca la presentan. Los cinco dedos pedales, en cambio siempre presentan uñas (Muñoz y Yáñez, 2000).

En relación a su aparato reproductivo, el útero es doble y en muchas especies sólo el ovario derecho es funcional, dan a luz sólo a una cría y su período reproductivo culmina generalmente en el mes de noviembre (en el caso de los quirópteros presentes en Chile). En tanto, en los machos los testículos son inguinales o abdominales (Muñoz y Yáñez, 2000).

Los quirópteros chilenos pertenecen al suborden Microchiroptera y están agrupados en cuatro familias: Phyllostomidae, Furipteridae, Mollosidae, que se observan con frecuencia tanto en la ciudad como en el campo, y Vespertilionidae, la cual constituye la más numerosa del país (Mann, 1978).

Familia Phyllostomidae: el principal representante en nuestro país es *Desmodus rotundus*, cuyo nombre vulgar es de “murciélago vampiro” o “piuchén”. Este quiróptero se distingue principalmente por la ausencia de uropatagio (ver fig. 2).



Figura 2: Fotografía de un ejemplar de *Desmodus rotundus*. Fuente: Mariella Bontempo de Freitas, Universidad de Brasilia, 2005

Se distribuye desde el litoral de Valparaíso hasta las costas de Tarapacá, en cuevas rocosas y en árboles huecos (Muñoz y Yáñez, 2000). Debido a que se alimenta de sangre puede transmitir a sus presas (lobos de mar y aves guaneras) enfermedades trasmisibles como la rabia y la encefalomiелitis, además de enfermedades parasitarias, como la tripanosomiasis y se sospecha que pueda transmitirse la piroplasmosis a través del mordisco del piuchén (Mann, 1978). Su actividad se realiza en la completa oscuridad y la ingestión de sangre es facilitada por un anticoagulante presente en la saliva. Este quiróptero no posee mecanismos fisiológicos que le permitan generar reservas lipídicas para enfrentar futuras emergencias, razón por la cual no hiberna, dada su incapacidad de regular su temperatura corporal. Esto hace aún más vulnerable la conservación de este murciélago (Muñoz y Yáñez, 2000).

Familia Furipteridae: su representante es *Amorphochilus schnablii*, cuyo nombre vulgar es “murciélago de Schnablii”. Resulta fácil reconocer esta especie debido al color de su pelaje con sus tonos gris-azulados y las negras membranas alares que armonizan con el colorido de los pelos (Mann, 1978). Esta especie presenta un dedo pulgar reducido, no funcional, incluido en la membrana interdigital y presenta unos grandes pabellones auriculares estructurados como embudos (Muñoz y Yáñez, 2000). El género *Amorphochilus* es propio de la zona pacífica de Sudamérica tropical, alcanzando en Chile sólo la primera región de Tarapacá. Generalmente habita en zonas adyacentes al mar, cercanas a las desembocadura de los ríos, donde se encuentra una población de insectos (*Culex* y *Anopheles*) que logra satisfacer sus demandas alimenticias (Mann, 1978). Es uno de los mamíferos insectívoros más pequeños de Chile y su estado de conservación en nuestro país es de Vulnerable (Muñoz y Yáñez, 2000), al igual que el anterior.

Familia Vespertilionidae: esta es la familia más extensa entre los Microchiropteros. Son murciélagos con grandes membranas alares e interfemorales, en tanto que en el uropatagio está incluida una cola bastante larga. Son especies gregarias y de hábitos entomófagos. Dentro de esta familia se encuentran tres géneros: *Myotis*, *Histiotus* y *Lasiurus*; en el género *Myotis* se encuentra la especie *Myotis chiloensis* (ver fig. 3) el cual está dividido en 3 subespecies, *M. ch. atacamensis* (al norte de Coquimbo), *M. ch. arescens* (de Coquimbo a Cautín) y *M. ch. chiloensis* (de Valdivia al extremo Austral) cercanos a lagunas y arroyuelos. Las tres subespecies presentan las mismas características morfológicas y sólo se diferencian por la distribución geográfica en donde habitan. En invierno caen en un profundo sueño de hibernación, como todos los murciélagos que se alimentan de insectos (Mann, 1978). El estado de conservación de estas especies de murciélagos es de Menor

Riesgo casi amenazado, es decir se aproxima a ser clasificado como Vulnerable, a excepción de *M. ch. atacamensis* que es clasificado como Vulnerable (Muñoz y Yáñez, 2000).



Figura 3: Fotografía de un ejemplar de *Myotis chiloensis*. Fuente: USDA Forest Service, 2005.

El género *Histiotus* (ver fig. 4) presenta dos especies en Chile: *Histiotus montanus* que se ubica entre la I y III región e *H. macrotus* que se ubica desde la I Región de Tarapacá hasta Concepción. Ambas especies tienen como característica sus orejas dispuestas lateralmente. La diferencia entre ambas está dada por el trago auditivo, el cual alcanza la comisura bucal en el caso de *H. montanus*, y en el caso de *H. macrotus* el trago auditivo sobrepasa la comisura bucal (Mann, 1978). El estado de conservación de ambas especies es de Menor Riesgo casi amenazado, es decir se aproxima a ser clasificado como Vulnerable (Muñoz y Yáñez, 2000).



Figura 4: Fotografía de un ejemplar de *Histiotus* spp.
Fuente: USDA Forest Service, 2005.

Por último el género *Lasiurus* está representado por dos especies: *Lasiurus borealis* y *L. cinereus*, ambos conocidos con el nombre de “murciélago colorado”, los que se distribuyen desde el norte del país hasta Puerto Montt (Mann, 1978). *L. borealis* (ver fig. 5) presenta una vida completamente solitaria a diferencia del comportamiento gregario de la mayoría de los quirópteros chilenos y su período de gestación es de 80 a 90 días y es normal que ocurra una gestación de mellizos. La lactancia de las dos crías se realiza por dos pares de pezones ubicados en la axila y en la región pectoral. *L. cinereus* (ver fig. 6) también tiene un comportamiento solitario y forma pareja sólo durante el período de cópula (Muñoz y Yáñez, 2000).



Figura 5: Fotografía de un ejemplar de *Lasiurus borealis*.
Fuente: Bat Conservation from Wisconsin, 2005



Figura 6: Fotografía de un ejemplar de *Lasiurus cinereus*.
Fuente: USDA Forest Service, 2005

Familia Molossidae: esta familia comprende los géneros: *Mormopterus*, el cual esta representado por la especie *Mormopterus kalinowskii* conocido como “murciélago cola de ratón” (ver fig. 7) (Mann, 1978). Éste habita solo en la primera región de Tarapacá y su estado de conservación esta clasificado como Vulnerable y se proyecta una declinación poblacional (Muñoz y Yáñez, 2000); y el género *Tadarida* a la cual pertenece la especie *T. brasiliensis* conocido con el nombre de “murciélago común” (ver fig. 8). Este se ubica desde Tarapacá a Valdivia y es la especie que ha contraído las relaciones más estrechas con el hombre, tiene hábitos notablemente gregarios y es frecuente en ciudades y poblados. La guarida diurna de éste está en las techumbres de las casas y en piezas abandonadas; siendo las casas habitadas por él reconocidas de inmediato por presentar tres señales fundamentales, el olor específico, la presencia de crotines en el suelo (bajo las entradas que frecuenta) y por último las manchas grasosas de las paredes que reciben el impacto de su cuerpo (Mann, 1978). Este mamífero cae en sopor durante los meses de invierno, debido a las bajas temperaturas ambientales y/o a la baja disponibilidad de insectos durante el periodo invernal. Morfológicamente se describe que sus alas son alargadas y angostas, y el tercer dedo es más grande que el cuarto. En cuanto a su alimentación, ésta se basa preferentemente en lepidópteros nocturnos y coleópteros mayores. Las hembras dan a luz sólo a una cría, en los meses de primavera entre agosto y noviembre (Muñoz y Yáñez, 2000).



Figura 7: Fotografía de un ejemplar de *Mormopterus kalinowskii*
Fuente: P. German, Nature Focus, 2005



Figura 8: Fotografía de un ejemplar de *Tadarida brasiliensis*.
Fuente : Rober Barbour, 2005

Las relaciones que se establecen entre *T. brasiliensis* y el hombre, por un lado trae ventajas sobre el control de insectos, pero por el otro tiene desventajas por las consecuencias desagradables que produce la colonización de este murciélago para los humanos (Mann, 1978). El estado de conservación de esta especie es de Menor Riesgo casi amenazado, es decir se aproxima a ser clasificado como Vulnerable (Muñoz y Yáñez, 2000).

Los murciélagos son de un importante interés para los investigadores debido al potencial zoonótico que ellos poseen, pues son susceptibles a varias enfermedades que afectan tanto al hombre como a otros animales. Dentro de estas enfermedades se puede mencionar:

Enfermedades virales transmisibles de los murciélagos al humano

- **Rabia**: la rabia en América latina tiene dos ciclos epidemiológicos, el urbano en el cual el perro es el reservorio y transmisor; y el silvestre donde el reservorio más importante es el murciélago vampiro y la mangosta. La importancia de los animales silvestres en la transmisión de la rabia fue reconocida en Chile en 1985, cuando se detectó por primera vez rabia en los murciélagos insectívoros de la especie *T. brasiliensis*. A partir de entonces la rabia esta caracterizada por ser endémica en quirópteros en nuestro país (Favic *et al.*, 1999). Se sabe que sólo la rabia produce una enfermedad como tal, así como muerte en los murciélagos. Generalmente los murciélagos dejan de comer y volar; y comienzan a comportarse de forma solitaria, temblando y disponiendo sus alas en forma semiabierta, incluso pueden presentarse volando durante el día (Fowler, 1978). La rabia en murciélagos hematófagos (*D. rotundus*) es un gran problema en América latina y el Caribe, ya que se estiman grandes pérdidas debido a éste en la industria ganadera. La característica clínica más predominante en el ganado es la parálisis; y el periodo de incubación de la enfermedad va desde 25 a 150 días. Los murciélagos vampiros se infectan entre ellos mediante la saliva ya sea por el mordido, el lamer o la ingesta de sangre regurgitada y quizás también, por la inhalación de saliva aerolizada. El humano se expone a esta enfermedad ya que al disminuir la fuente normal de alimento (ganado vacuno y porcino) del murciélago provoca en éste un cambio de dieta que implica comenzar a alimentarse de la sangre del hombre (Hoar *et al.*, 1998).

- **Morbillivirus equino**: en equinos esta enfermedad está caracterizada por presentarse como una afección aguda respiratoria y con una alta mortalidad. Los signos en el humano, previa exposición a descargas nasales de caballos enfermos con morbillivirus, se presentan con signos similares a la influenza caracterizada con fiebre y mialgia, o bien presentarse como una meningoencefalitis. Un estudio serológico reveló que en zorros voladores australianos (*Pteropus spp.*) se encontraron anticuerpos contra este virus, con una prevalencia de un 9%. Este virus no ha sido asociado con enfermedad en zorros voladores, ni en personas expuestas a estos murciélagos (Fowler, 1999). Se piensa que aves y zorros voladores son reservorios a esta enfermedad (Hoar *et al.*, 1998).
- **Virus Ébola**: causa una enfermedad hemorrágica fatal en los humanos y su transmisión es de persona a persona provocando una gran letalidad. Los primates son víctimas ocasionales de la infección y no son reservorios naturales de la enfermedad. Un estudio realizado en vertebrados, invertebrados y algunas plantas, a los cuales se les inyectó Ébola Zaire de pacientes humanos mostró que el virus replicó tanto en microquirópteros como en megaquirópteros; y los antígenos virales fueron detectados en el tejido pulmonar de uno de los murciélagos y 21 días después fue detectado en las heces de un megachiroptera (*Epomorphus wahlbergi*) (Fowler, 1999).
- **Hanta virus**: éste causa fiebre hemorrágica con síndrome renal en humanos. Recientemente se ha aislado el virus de murciélagos en Korea, y se cree que estos mamíferos pueden haberse contagiado por tener contacto con las heces de las ratas y

de esta forma cumplir un rol epidemiológico en la enfermedad en humanos (Hoar *et al.*, 1998).

Enfermedades fúngicas transmisibles de los murciélagos al humano

- **Histoplasmosis pulmonar**: esta enfermedad es causada por un hongo dimórfico, llamado *Histoplasma capsulatum*, que provoca un cuadro similar a la tuberculosis. Es posible encontrarlo en gallineros, cuevas y agujeros de árboles, adquiriéndose por inhalación de esporas presentes en el suelo. Éstas se enriquecen en ambientes nutritivos que contengan deposiciones de pájaros o de murciélagos (Wolff, 1999). Las enfermedades por hongos en nuestro país se presentan esporádicamente, debido a las condiciones climáticas desfavorables para su desarrollo y el efecto protector que ejercen las barreras naturales de Chile como son cordillera, el mar y el desierto. Es por esto, que la histoplasmosis sólo se ve en aquellos ciudadanos extranjeros o bien en chilenos que viajan a lugares donde el desarrollo de esta enfermedad es más relevante (Cabello *et al.*, 2002).

Infecciones bacterianas que transmiten los murciélagos al hombre

Veintitrés géneros bacterianos han sido aislados de murciélagos en el mundo, incluyendo ocho que son potencialmente patógenos para el hombre. La flora bacteriana de los murciélagos no ha sido bien definida y las infecciones patógenas son bastantes esporádicas.

Salmonella spp. ha sido aislada de quirópteros en Panamá y *Salmonella anatum* fue aislada de un murciélago, *Molossus major*, en Colombia. *S. typhimurium* ha sido aislada del 9% de 100 murciélagos vampiros. *Shigella* spp. causante de una infección disintérica en humanos también ha sido aislada de los murciélagos en Colombia. *Yersinia pseudotuberculosis* ha sido aislada de murciélagos en Inglaterra (Hoar *et al.*, 1998).

Mycobacterium bovis fue encontrado en una colonia de murciélagos frugívoros (*Pteropus giganteus*) en Inglaterra. Esta bacteria también se ha encontrado en el hígado de la especie *T. brasiliensis* en Arizona. *Leptospira* spp. ha sido aislada de murciélagos de Europa, Asia, Australia y América, pero su rol epidemiológico como posible fuente de infección en humanos no es conocido. *Bartonella* spp. ha sido aislada de varias especies de murciélagos en Sur América y Europa, pero su patogenicidad para los humanos no ha sido determinada. Sin embargo, ésta última está involucrada en enfermedades humanas, tales como Enfermedad del Arañazo del Gato, Angiomatosis basilar y Endocarditis, por lo que se debe promover mayor investigación en el rol que cumplen los murciélagos en la dispersión de estos organismos (Hoar *et al.*, 1998).

Parásitos descritos en murciélagos

Existe muy poca información acerca de la fauna parasitaria de los murciélagos y los pocos estudios evidencian entre otros a ectoparásitos. Los más comúnmente encontrados son garrapatas, ácaros e insectos voladores, los cuales deben ser removidos ya que pueden transmitir hemoparásitos y virus zoonóticos (Fowler y Miller, 1999).

Los artrópodos se adhieren fácilmente a las alas de los murciélagos. Varios de los parásitos chupadores de sangre aparentemente juegan un rol en la transmisión de agentes

microbianos para el ser humano, como virus, rickettsias y protozoos. Algunos de éstos, como las garrapatas, ocasionalmente pueden provocar sensibilidad en áreas del cuerpo del hombre al morder y causarle a éste una dermatitis (Fowler, 1986).

Dentro de las investigaciones realizadas en el mundo sobre ectoparásitos en murciélagos se han descrito una gran variedad de artrópodos. Así en el viejo mundo, especialmente en España, dentro de las especies ectoparásitas del murciélago rabudo (*T. teniotis*) se han citado como parásitos externos a garrapatas como *Argas vespertionis* y a ácaros como *Ewingana baekelandae*, un chinche *Cimex pipistrelli* y a una pulga *Araeopsylla gestroi* (Balmori, 2004).

En EEUU, Texas en un estudio realizado en la especie *T. brasiliensis* se reportó la presencia del ácaro *Chiroptonyssus robustipes*, de la pulga *Sternopsylla texana* y de la garrapata *Ornithodoros atargeri*. Entre estos *Ch. robustipes* fue el ectoparásito encontrado en mayor número, mostrando diferentes densidades de machos, hembras y formas ninfales de acuerdo al sexo y etapas de vida de este quiróptero (Ritzi *et al.*, 2001). Estudios realizados en murciélagos, pertenecientes al suborden Microquiroptera, en British Columbia, Canadá, demostraron la presencia de individuos del orden Hemiptera: Cimicidae, como también individuos del orden Siphonaptera: Ischnopsyllidae, teniendo estos últimos una gran afinidad por hospederos que tienen hábitos gregarios y que ocupan permanentemente su guarida, como edificios y cuevas. Estos sitios permiten la acumulación de guano, el cual es esencial para desarrollar y completar el ciclo de vida de la pulga. Además, se describe la presencia de individuos del orden Diptera: Nycteribiidae, como *Basilisa* spp. (Chilton *et al.*, 2000).

En México, estudios realizados en *T. brasiliensis mexicana* mencionan hallazgos de parásitos de la clase Insecta del orden Díptera y Siphonaptera (*S. distincta*), así como ácaros, del orden Mesostigmata, Metatistigmata, Prostigmata y Astigmata como son *Ch. robustipes*, *Antrícicola* spp., *E. inaequalis* y *Notoedres lasionycteris*, respectivamente. Este estudio, además demostró que el ácaro *Ch. robustipes* alcanzó la más alta prevalencia y abundancia (Guzmán-Cornejo *et al.*, 2003^a). En otros países de América, los quirópteros son hospederos de un gran número de especies ectoparasitas, dentro de las cuales también se incluyen insectos de los ordenes Siphonaptera y Hemiptera, como también ácaros de los ordenes Acariformes y Parasitiformes (incluidos Ixodides) (Muñoz *et al.*, 2003).

En Sudamérica los estudios revelan, en el caso de Brasil la presencia de un nuevo díptero, *Anatrichobius passosi*, perteneciente a la familia Streblidae colectado del murciélago *Myotis nigricans* (Graciolli, 2003); como también dípteros de la familia Nycteribiidae donde se encuentra el género *Basilina* spp. (Graciolli *et al.*, 2002).

En Uruguay se dieron a conocer nuevos registros de Diptera y Siphonaptera que parasitan a los murciélagos de la familia Vespertilionidae como *Basilina* spp. y *Myodopsylla isidori*, respectivamente (Autino *et al.*, 2004). En Argentina un estudio realizado a la misma familia de murciélagos evidenció la presencia de dípteros de la familia Nycteribiidae y siphonapteros de la familia Ischnopsyllidae, los cuales se alojaban entre el pelaje del cuerpo de sus hospederos (Autino *et al.*, 2000).

Cuando se habla de parásitos internos, los estudios, realizados en el mundo, han demostrado que existe una amplia gama de información. Tal es el caso de Canadá, en donde se realizó una comparación inmunológica de cuatro especies de *Trypanosoma* spp.

de murciélagos pertenecientes al subgénero *Schizotrypanum*, con los tripanosomas de humanos y otros animales, lo que demostró que éstos eran antigénicamente similares a los de los murciélagos (Bower *et al.*, 1982). En EEUU se evidenció el primer caso de criptosporidiosis en un murciélago (*Eptesicus fuscus*) usando técnicas histológicas de intestino delgado. Estos parásitos se encontraban en los bordes de las microvellosidades y eran estructuralmente similar a *Cryptosporidium parvum* (Dubey *et al.*, 1998).

Dentro del suborden Megachiroptera, han sido identificados hemoparásitos principalmente en los murciélagos denominados “zorros voladores”, término generalmente aplicado al género *Pteropus* y *Acerodon* (Fowler y Cubas, 2001). Estos endoparásitos corresponden a *Hepatocystis levinei*, que es muy importante en Filipinas, y es transmitido por *Culicoides nubeculosus*; y el *Trypanosoma megachiropterorum* que ha sido descrito en Tonga, Oceanía (Fowler y Miller, 1999). En estos mismos géneros, pero en el sureste de Asia y Australia, se ha encontrado el nematodo *Toxacara pteropodis*, que como gusano adulto vive en el tracto gastrointestinal alto de murciélagos lactantes quienes se infectan vía lactogénica desde sus madres, mientras que en los animales adultos la infección ocurre por la ingesta de huevos de *T. pteropodis* contenidos en las heces de los animales más jóvenes. De los huevos eclosiona una larva, la cual viaja por el sistema porta para enquistarse en el hígado; si el murciélago es una hembra la larva es activada al final de la preñez y durante la lactancia migra a la glándula mamaria, y así pasa de la leche a la cría para terminar el ciclo (Fowler y Miller, 1999).

Otros endoparásitos descritos, en México son coccidias pertenecientes al género *Eimeria* spp. En dicho estudio se menciona que sólo una pequeña cantidad de individuos presentaban ooquistes en heces de *T. femorosacca* (Duszynski *et al.*, 1988).

Otros estudios sobre endoparásitos de murciélagos han evidenciado la presencia de tremátodos, cestodos y nemátodos presentes a nivel intestinal (Guzmán-Cornejo *et al.*, 2003^b). En México, con respecto a tremátodos, se ha descrito la especie *Ochoterenatrema labda* recolectada de intestino delgado de *T. brasiliensis mexicana* (Lunaschi, 2002^a).

En California, EEUU, al analizar los aparatos digestivos de dos tipos de murciélagos, se encontró la presencia de cuatro especies de digeneos: *Plagiorchis vespertelionis*, en la especie *T. brasiliensis*; *Paralecithodendrium carlsbadensis*, *P. transversum* y *P. swansoni*, en la especie *Myotis californicus* (Nahhas *et al.*, 2005). Otro estudio realizado en este mismo país, en el estado de Ohio, evidenció en un murciélago café la presencia de tremátodos del género *Acanthatrium*, en el intestino delgado de sus hospederos (Williams, 1960).

Otro estudio referido a tremátodos realizado en Argentina señaló el hallazgo de un ejemplar de *Limatuloides limatulus* del intestino de *T. brasiliensis* capturado en la Isla Talavera, provincia de Buenos Aires. Este hallazgo constituye el segundo registro de esta especie de trematodo (el primer registro fue descrito en Brasil por Dubois, 1964) lo que permite ampliar el registro de hospedadores y la distribución geográfica de este parásito (Lunaschi, 2004). Además Lunaschi (2002^b), realizó estudios en la especie *M. levis* y *T. brasiliensis* en donde recolectó ejemplares de tremátodos en intestino delgado de estos murciélagos, obteniendo un nuevo género en la familia Lecithodendriidae al que denominó *Suttonia*. Los tremátodos recolectados de estos quirópteros correspondían; a la especie *Suttonia talaveraensis*, donde el hospedador tipo es el murciélago orejas de ratón (*M. levis*); y a *Anenterotrema eduardocaballeroi* y *Ochoterenatrema diminutum* en el murciélago *T. brasiliensis*.

En el caso de cestodos, la información existente es escasa y no es muy variada. En Norte América y Hawaii se examinaron 539 murciélagos pertenecientes a la familia Vespertilionidae, en donde se obtuvieron tres especies de cestodos del género *Hymenolepis* (sin. *Vampirolepis* Spasskii, 1954); *Hymenolepis christensoni*, *H. roudabushi* y *H. gertschi*. La presentación de estos cestodos en los murciélagos está determinada por los insectos de los cuales se alimentan (Rausch, 1975).

En Perú existen algunos trabajos que dan a conocer especies de cestodos de quirópteros como *Vampirolepis elongatus*, *V. phyllostomi* y *V. manzanensis*. Así también, existen otros estudios que evidencian la presencia de dos especies de cestodos, *V. artibeii* y otra especie que no se logró identificar (Mendoza *et al.*, 1997).

Estudios realizados en regiones tropicales de Australia en el murciélago cabeza-gris (*P. poliocephalus*) evidenciaron una afección neurológica producida por el nematodo *Angiostrongylus cantonensis*, en donde los signos clínicos manifiestos son tetraparesis, depresión general y anorexia en los individuos, cuadro muy similar al producido por *Lyssavirus*. A la necropsia cerebral de los individuos se observó secciones de nemátodos tanto en las meninges inflamadas como en el parénquima cerebral, usualmente asociado con áreas focales de malacia, como también una gran infiltración de eosinófilos en el mismo lugar. Al investigar las áreas donde habitaban estos murciélagos, se encontró un gran número de babosas presentes en el suelo del lugar. Debido a que un gran número de moluscos participan como hospederos intermediarios de diversos parásitos, algunos de éstos se analizaron en el laboratorio, pero todas las pruebas realizadas resultaron negativas. Sin embargo, los mismos autores indican no descartar como fuente de infección a estos moluscos, ya que se analizaron muy pocos ejemplares. La enfermedad neurológica

producida por *A. cantonensis* no es específica de los murciélagos y ha sido reportada en otros animales como canguros y perros, así como también en el humano, lo que otorga a esta helmintiasis un potencial riesgo zoonótico (Reddacliff *et al.*, 1999).

Por último, en relación a los nematodos, los estudios son muy escasos, pero Guzmán-Cornejo *et al.*, (2003^b) en un estudio realizado en la especie *T. brasiliensis mexicana* evidenciaron, la presencia de un nematodo perteneciente a la sub-familia *Anoplostrongylinae* encontrado en el intestino delgado de sus hospederos.

En Chile es muy poca la información acerca de los parásitos de murciélagos y sólo se registra un estudio realizado por Muñoz *et al.*, (2003), en ectoparásitos de la especie *T. brasiliensis*, el que demostró la presencia de una especie de pulga, *S. distincta* y tres especies de ácaros, *Ch. robustipes*, *E. inaequalis* y *N. lasionycteris*. No existen a la fecha estudios en nuestro país acerca de los endoparásitos en esta especie de murciélago, por lo que esta memoria tiene como finalidad aportar antecedentes de la fauna parasitaria en *T. brasiliensis*; y establecer si éstos están relacionados con enfermedades que puedan afectar al hombre y de esta forma aportar a la investigación de esta especie de mamífero.

O B J E T I V O S

Objetivo general

- Determinar la fauna parasitaria del murciélago *T. brasiliensis* en la Región Metropolitana.

Objetivos específicos

- Pesquisar la presencia de parásitos gastrointestinales tanto en las heces como en los órganos de *T. brasiliensis*.
- Pesquisar la presencia de ectoparásitos en *T. brasiliensis*.
- Determinar la frecuencia de presentación de parásitos internos según sexo en *T. brasiliensis*.

M A T E R I A L E S Y M É T O D O S

Para realizar este estudio se envió una carta a la Secretaría Regional Ministerial de Salud (SEREMI) de la Región Metropolitana, donde se solicitó la autorización para la captura, sacrificio y posterior análisis de la especie *T. brasiliensis*. Además se acudió al Departamento de Zoonosis del Servicio de Salud del Ambiente (SESMA) para la información correspondiente, acerca de las autorizaciones, obligaciones y recomendaciones para trabajar con esta especie animal.

El procedimiento de captura de los individuos se realizó mediante mallas entomológicas y su posterior eutanasia se hizo por dislocación cervical. Ambos procesos fueron realizados por el personal capacitado del SESMA. La medida impuesta por ese organismo estatal, fue la vacunación contra la rabia con un esquema de preexposición para las personas que participaron en la investigación.

El muestreo se realizó, en la Región Metropolitana, ante las denuncias realizadas por personas naturales de las comunas de La Pintana, Santiago Centro, Independencia, San Miguel, Maipú, Las Condes, Lo Barnechea, Vitacura, Nuñoa, Peñalolén, Providencia, San Bernardo, Melipilla, Peñaflor, Lo Prado, Curacaví, Renca, Independencia y Ñuñoa; junto con el SESMA, durante los meses de junio del año 2005 hasta enero del año 2006.

Todos los murciélagos capturados fueron enviados al Laboratorio de Diagnóstico de Rabia del Instituto de Salud Pública, donde mediante trocarización cerebral se les extrajo el cerebro para pesquisar la presencia de virus rábico, mediante una prueba de inmunofluorescencia indirecta, previa inoculación del material obtenido en cerebro de ratón lactante. Los animales negativos al virus, un total de 163 individuos de la especie *T.*

brasiliensis, fueron los analizados en este estudio. Para lo anterior todos los ejemplares fueron inyectados con formalina intraperitoneal e introducidos en bolsas Ziploc y refrigerados para su conservación. Luego estas muestras fueron trasladadas a la Unidad de Parasitología del Departamento de Medicina Preventiva Animal, de la Facultad de Ciencias Veterinarias y Pecuarias, de la Universidad de Chile para su análisis, mediante observación directa y a través de los métodos cualitativos de flotación y sedimentación, además de la técnica de Ziehl Neelsen para evidenciar *Cryptosporidium* spp.

Ectoparásitos

Para la descripción de los parásitos externos, las muestras fueron recolectadas del interior de la bolsa plástica común usada para transportar los murciélagos posterior a la captura y también se recolectaron muestras posterior al examen que realizó el ISP, a través de un cepillado de piel de los individuos decapitados. Todos los ectoparásitos encontrados fueron introducidos en frascos con alcohol de 70° para su posterior análisis e identificación, mediante el uso de lupa. Además a los individuos se les hizo un examen directo de pelo, el cual se realizó raspando con un bisturí la zona pectoral, cervical, axilar e inguinal. Las muestras recolectadas fueron depositadas en un portaobjeto con lactofenol y cubiertas con un cubreobjeto para, más tarde ser analizadas al microscopio con un aumento de 100x.

Endoparásitos

Con respecto a los parásitos internos, los métodos utilizados fueron:

Método de flotación: las muestras de contenido digestivo, obtenidas de estómago, intestino delgado, intestino grueso y de la ampolla rectal, fueron trasladadas a un tubo de ensayo

donde se centrifugaron a 900 g por 20 minutos para concentrar y eliminar el exceso de formalina existente en la muestra. El sobrenadante fue eliminado y el sedimento se disolvió en una solución saturada de sal, la cual una vez homogeneizada, previo tamizaje, fue vaciada a frascos pequeños llenándolos hasta formar un menisco en el cual se depositó un cubreobjeto. Después de 10 minutos éste fue retirado, para finalmente ponerlo en un portaobjeto y ser observado al microscopio con un aumento de 100x y 400x (Soulsby, 1987).

Método de sedimentación: las muestras de contenido digestivo, obtenidas de estómago, intestino delgado, intestino grueso y ampolla rectal fueron homogeneizadas con agua potable, previo tamizaje, para luego añadirles algunas gotas de lugol. Realizado esto, las muestras se dejaron decantar en frascos por 10 minutos. Pasado este tiempo se eliminó el sobrenadante y el sedimento se visualizó a la lupa (Soulsby, 1987).

Método de Ziehl Neelsen: con una tórula se procedió a sacar muestras de heces de la ampolla rectal, previamente fijadas en formalina, para hacer frotis sobre un portaobjeto. Luego la muestra fue secada a temperatura ambiente y se tiñó con fucsina por 15 minutos. Después se lavó con agua potable y se dejó en alcohol ácido por 1 minuto. Pasado este tiempo la muestra fue lavada nuevamente con agua potable para luego ser teñida con azul de metileno dejando actuar por un minuto, para finalmente ser visualizada al microscopio con el objetivo de inmersión 1000x (Atías, 1998).

Examen directo: consistió en separar el tracto digestivo en cuatro: estómago, intestino delgado, intestino grueso y ampolla rectal ligando correctamente cada órgano para impedir la salida del contenido. Cada órgano recolectado fue abierto con tijeras extrayendo el

contenido con un posterior lavado de mucosas (restregando). Éste se trasladó a bandejas de fondo blanco, para su observación, en donde se procedió a separar las partículas grandes de las más pequeñas. Después de la visualización del contenido, se añadieron algunas gotas de lugol para así teñir los vermes presentes. Éste se dejó actuar por 1 minuto, para luego adicionar agua y de esta forma diluir el lugol. Posteriormente el contenido fue observado. Los vermes encontrados fueron depositados en un portaobjeto con una gota de lactofenol y se cubrieron con un cubreobjeto para luego ser visualizados al microscopio con un aumento de 100x y 400x.

Ejemplares de los vermes, larvas, huevos, quistes u ooquistes encontrados fueron medidos con un ocular micrométrico y posteriormente se fotografiaron y se identificaron mediante claves taxonómicas (Durette-Desset, 1983).

Dado que se disponían de ejemplares machos y hembras se consideró interesante analizar una posible variación en cuanto a endoparasitismo y su relación con la variable sexo.

Análisis estadístico

Se realizó un análisis estadístico de la asociación entre la presencia de endoparasitismo y el sexo de los murciélagos mediante la prueba de χ^2 (Thrusfield, 1990).

R E S U L T A D O S

1.- Recolección de ectoparásitos

De los 163 individuos analizados, todos presentaron algún grado de ectoparasitosis, lo que se evidenció al realizar el cepillado del cuerpo de cada ejemplar. Los especímenes recolectados mediante cepillado de piel, correspondieron al tipo Arthropoda, clase Aracnida, orden Acarina, suborden Mesostigmata y a la familia Ornithonyssidae. En cada uno de ellos se observó, como es característico en este suborden, los espiráculos respiratorios entre los dos últimos pares de patas (tercero y cuarto) (Fig. 9)




Figura 9: Ectoparásito del orden Acarina y del suborden Mesostigmata encontrado en la piel de *Tadarida brasiliensis* capturado en la Región Metropolitana (la ampliación corresponde a uno de los espiráculos respiratorios (flechas rojas) y el peritrema correspondiente (flechas verdes)).

2.- Recolección de endoparásitos

De los 163 individuos analizados 95 correspondieron a hembras (58,3%) y 68 individuos fueron machos (41,7%). A cada uno de ellos se les realizó los métodos mencionados anteriormente, donde se obtuvieron los siguientes resultados.

2.1.- Examen directo

2.1.1.- Examen directo hembras

- Estómago: de los 95 individuos analizados, sólo uno demostró la presencia de un trematodo (1%).
- Intestino delgado: de los 95 individuos analizados, 41 presentaron algún tipo de verme, lo que equivale al 43,2%. De éstos 11 murciélagos presentaron sólo nematodos (11.6%), 23 evidenciaron sólo cestodos (24.2%) y 8 estaban infectados con nematodos y cestodos simultáneamente (8.4%).
- Intestino grueso y ampolla rectal: los 95 individuos no demostraron la presencia de algún endoparásito.

2.1.2.- Examen directo machos

- Estómago: se examinaron 68 individuos, de los cuales sólo uno (1,5%) presentó un nematodo.
- Intestino delgado: de los individuos analizados (n=68), 26 estaban parasitados por algún tipo de verme, lo que equivale al 38,2% de las muestras. Del total de individuos infectados: 3 (4,4%) presentaban sólo nematodos, 20 de ellos (29,4%)

sólo se encontraron cestodos, en uno de ellos (1,5%) sólo se encontró un tipo de trematodo y en 2 de ellos (2,9%) se encontraron tanto cestodos como nematodos.

- Intestino grueso y ampolla rectal: las 68 muestras examinadas fueron negativas a la presencia de algún tipo de parásito.

En el cuadro N°1 y figura N°10 se puede observar en forma comparativa las diferencias según sexo, de los resultados obtenidos mediante examen directo.

Cuadro N°1: Nivel de infección (valor absoluto y porcentaje) según sexo y según endoparasitismo, encontrado mediante examen directo del aparato digestivo en 163 ejemplares de *Tadarida brasiliensis* capturados en la Región Metropolitana.

	Hembras		Machos		Total	
	n	%	n	%	n	%
Trematodos	1	1	1	1,5	2	1,2
Nematodos	11	11,6	4	5,9	15	9,2
Cestodos y Nematodos	8	8,4	2	2,9	10	6,1
Cestodos	23	24,2	20	29,4	43	26,3
Total	43	45,2	27	39,7	70	42,9

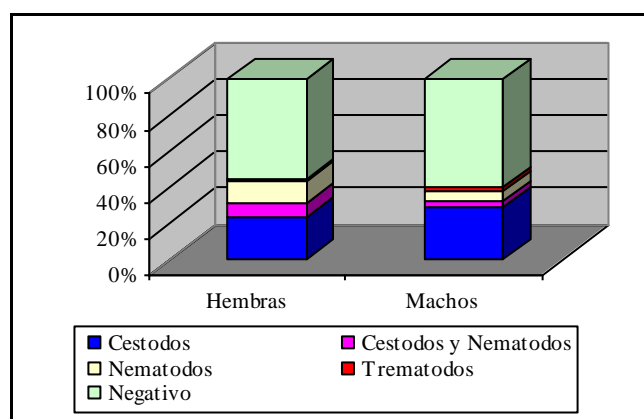


Figura 10: Nivel de infección (%) según sexo y según endoparasitismo encontrado mediante examen directo del aparato digestivo de *Tadarida brasiliensis* capturados en la Región Metropolitana.

2.2.- Método de flotación

2.2.1.- Método de flotación en murciélagos hembras

- Estómago: las 95 muestras de hembras fueron negativas al examen de flotación.
- Intestino delgado: de las flotaciones realizadas, 6 muestras (6,3%) evidenciaron la presencia de huevos de cestodos.
- Intestino grueso y ampolla rectal: sólo una (1%) de las 95 muestras analizadas, evidenció la presencia de un tipo de ácaro.

2.2.2.- Método flotación en murciélagos machos

- Estómago: de las 68 flotaciones estudiadas, todas fueron negativas.
- Intestino delgado: de las flotaciones analizadas sólo 4 (5,9%) demostraron la presencia de huevos de cestodos.
- Intestino grueso y ampolla rectal: todas las muestras analizadas fueron negativas.

En el cuadro N°2 se puede observar en forma comparativa las diferencias según sexo, de los resultados obtenidos mediante examen de flotación.

Cuadro N°2: Nivel de infección (valor absoluto y porcentaje) según sexo y según endoparasitismo, encontrado mediante examen de flotación del aparato digestivo en 163 ejemplares de *Tadarida brasiliensis* capturados en la Región Metropolitana.

	Hembras		Machos		Total	
	n	%	n	%	n	%
Cestodos	6	6,3	4	5,9	10	6,13
Nematodos	0	0	0	0	0	0
Trematodos	0	0	0	0	0	0
Total	6	6,3	4	5,9	10	6,13

2.3.- Método de sedimentación

2.3.1.- Método de sedimentación en murciélagos hembras

- Estómago: de las 95 muestras analizadas, sólo 3 (3,2%) demostraron la presencia de algún parásito: 3 larvas de nematodo en una de ellas (siendo ésta la única muestra positiva a larvas en el estudio) y en las dos muestras restantes se encontraron trematodos adultos.
- Intestino delgado: sólo 7 (7,4%) muestras evidenciaron algún parasitismo: 5 muestras presentaron algún tipo de nematodo y 2 de ellas, algún tipo de trematodo.
- Intestino grueso y ampolla rectal: todas las muestras analizadas resultaron negativas.

2.3.2.- Método de sedimentación en murciélagos machos

- Estómago: de las 68 muestras analizadas, solo en una (1,5%) se encontró un pedazo de nematodo.
- Intestino delgado: de las muestras analizadas, solo 2 (2,9%) evidenciaron la presencia de nematodos.
- Intestino grueso y ampolla rectal: todas las muestras analizadas resultaron negativas.

En el cuadro N°3 y figura N°11 se puede observar en forma comparativa las diferencias según sexo, de los resultados obtenidos mediante examen de sedimentación.

Cuadro N°3: Nivel de infección (valor absoluto y porcentaje) según sexo y según endoparasitismo encontrado mediante examen de sedimentación de contenido del aparato digestivo en 163 ejemplares de *Tadarida brasiliensis* capturados en la Región Metropolitana.

	Hembras		Machos		Total	
	n	%	n	%	n	%
Trematodos	4	4,2	0	0,00	4	2,4
Nematodos	6	6,3	3	4,4	9	5,5
Cestodos y Nematodos	0	0,00	0	0,00	0	0,00
Cestodos	0	0,00	0	0,00	0	0,00
Total	10	10,5	3	4,4	13	7,9

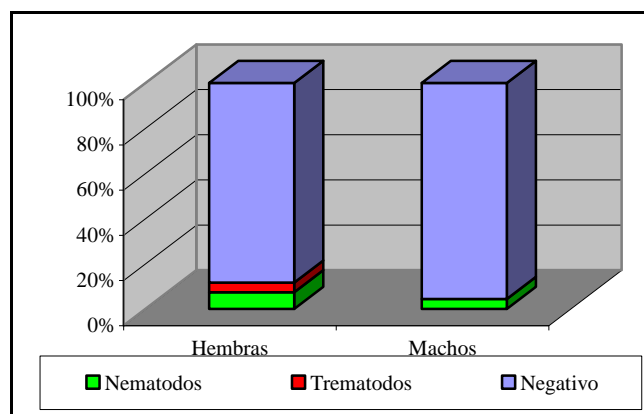


Figura 11: Nivel de infección (%), según sexo y según endoparasitismo, mediante examen de sedimentación de contenido del aparato digestivo de *Tadarida brasiliensis* capturados en la Región Metropolitana.

2.4.- Método de Ziehl Neelsen

2.4.1.- Método de Ziehl Neelsen en murciélagos hembras

- De las 95 hembras a 60 de ellas (63,2%) se les realizó esta prueba, no encontrándose ooquistes de *Cryptosporidium* spp. A los otros ejemplares no se les realizó la prueba de tinción de Ziehl Neelsen por el escaso contenido de la ampolla rectal priorizando la realización de los métodos de flotación y sedimentación

2.4.2.- Método de Ziehl Neelsen en murciélagos machos

- De igual modo, de los 68 machos, sólo a 46 de ellos (67,6%) se les realizó esta prueba y los resultados obtenidos resultaron negativos a la presencia de *Cryptosporidium* spp.

3.- Identificación de los endoparásitos recolectados

Del total de individuos estudiados, los resultados de la identificación parasitaria según claves taxonómicas son los siguientes:

Estómago

De los 163 murciélagos estudiados, fue posible evidenciar la presencia de dos tipos de parásitos distintos obtenidos mediante diversas metodologías parasitarias: uno de éstos correspondió a un verme del tipo Platelmino, de la clase Trematoda, orden Digenea, familia Lecithodendriidae y género *Acanthatrium* (Fig. 12) encontrándose 5 ejemplares en 3 muestras distintas con un tamaño de $838 \pm 156,33 \mu\text{m}$ de largo por $470 \pm 108,11 \mu\text{m}$ de ancho. Este parásito fue obtenido mediante el examen directo y también a través de la técnica de sedimentación.

El otro verme encontrado correspondió a un parásito del tipo Nematelmino, clase Nematoda, orden Strongylidea, familia Molineidae, subfamilia Molineinae y género *Nochtia* (Fig. 13) encontrándose un único ejemplar hembra de $2900 \mu\text{m}$ de largo por $95 \mu\text{m}$ de ancho, obtenido mediante examen directo.

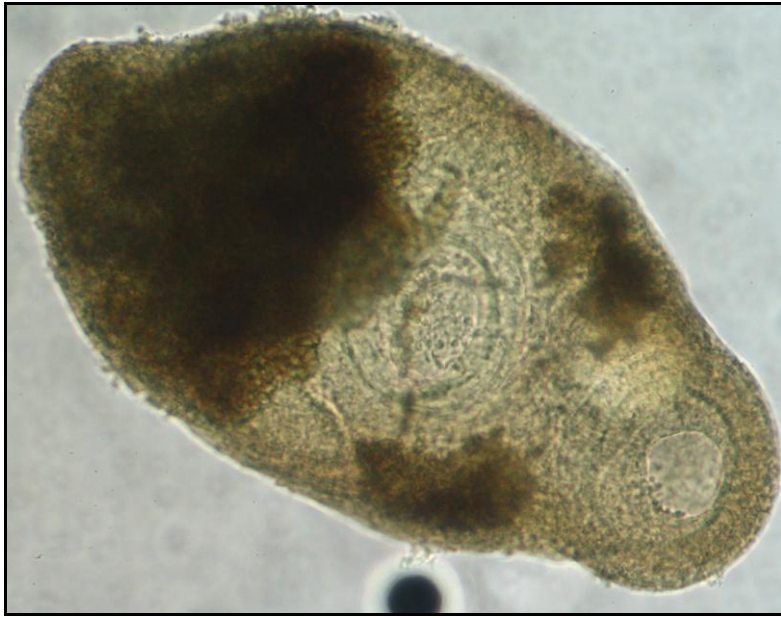

Figura 12: Trematodo *Acanthatrium* spp. encontrado en estómago de un ejemplar de *Tadarida brasiliensis* capturado en la Región Metropolitana (40x)

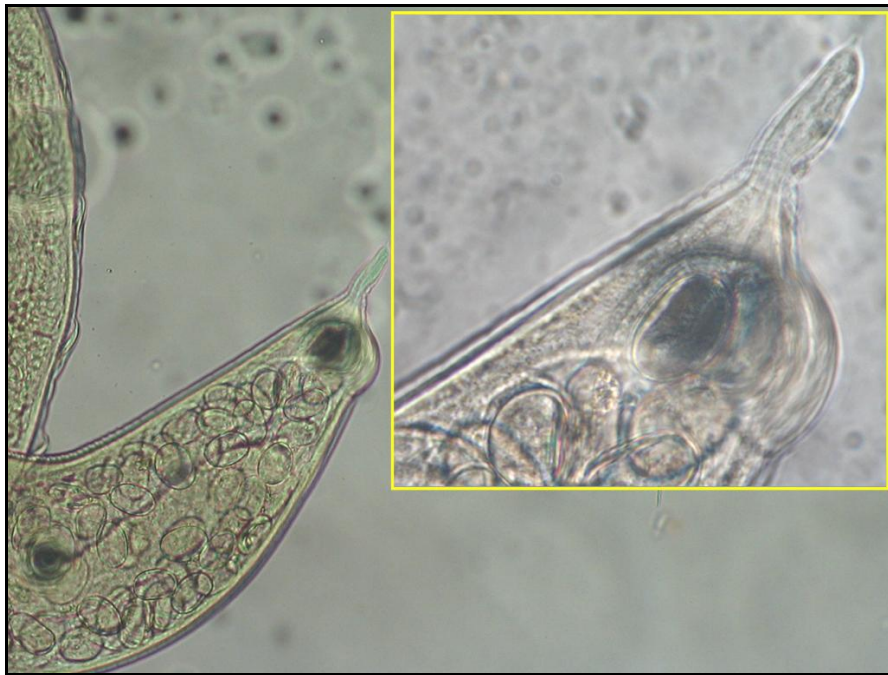

Figura 13: Extremo posterior del nematodo *Nochtia* spp. encontrado en estómago de un ejemplar de *Tadarida brasiliensis* capturado en la Región Metropolitana (detalle del extremo posterior en el recuadro) (40x).

Intestino delgado

De los 163 murciélagos estudiados, en 67 se encontraron, en el intestino delgado, tres tipos de parásitos distintos:

El parásito encontrado en mayor proporción correspondió a un verme del tipo Platelmino, clase Cestoda, familia Hymenolepididae, perteneciente al género *Vampirolepis* (Fig. 14), de $4,06 \pm 2,63$ cm de largo y $2,025 \pm 0,69$ mm de ancho. Este parásito sólo fue observado mediante el examen directo.

El otro verme encontrado correspondió a un parásito del tipo Nematelmino, clase Nematoda, orden Strongylida, familia Molineidae y género *Anoplostrongylus* (Fig. 15), de $3741,67 \pm 949,3$ μm de largo y $91,67 \pm 12,91$ μm de ancho. Este nematodo fue observado mediante el examen directo y la sedimentación. Así también se evidenció la presencia de estados larvarios de estos tipos parasitarios en el examen de sedimentación.

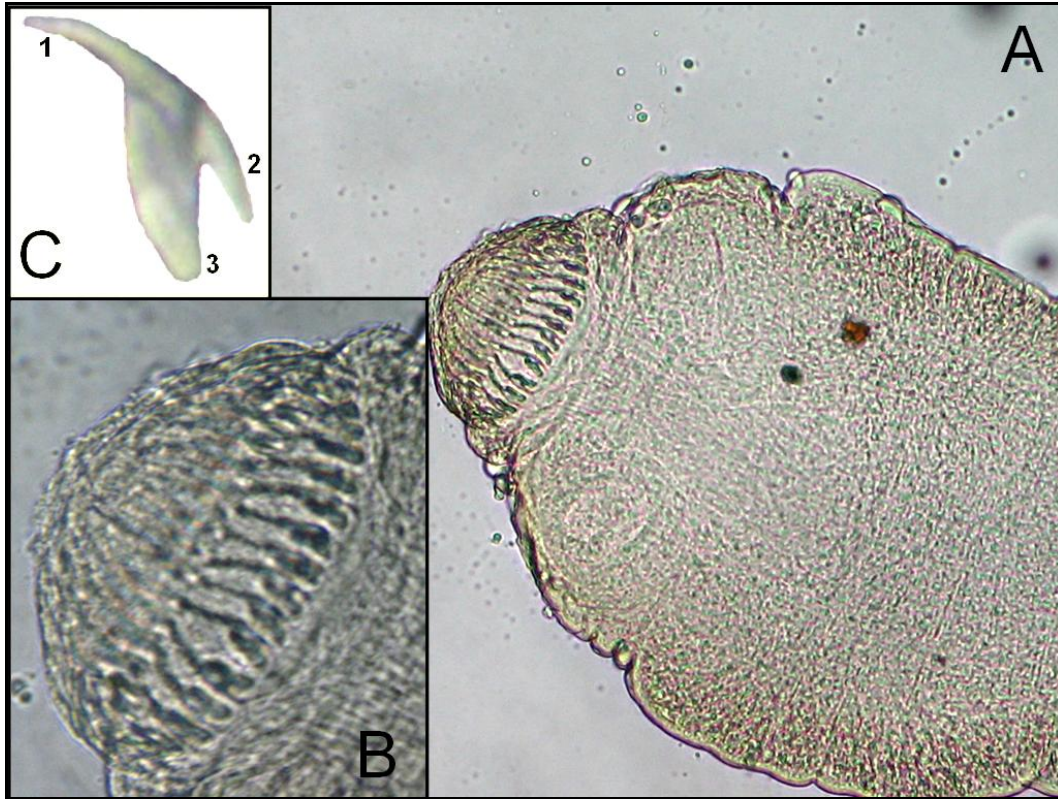


Figura 14: **A:** Extremo anterior del cestodo *Vampirolepis* spp. encontrado en intestino delgado de *Tadarida brasiliensis* capturado en la Región Metropolitana (10x). **B:** Ampliación del rostellum donde se observan los ganchos rostellares (40x). **C:** Microfotografía de uno de los ganchos (1: Hoja; 2: Mango; 3: Guarda) (100X).

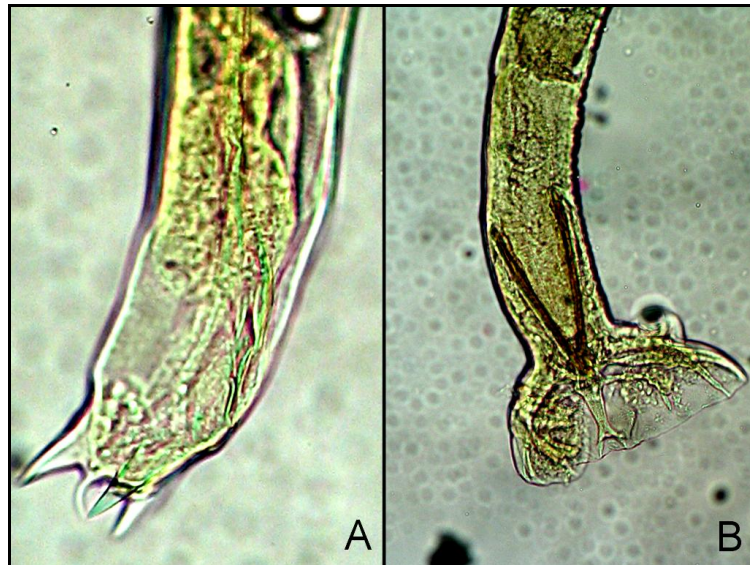


Figura 15: Extremo posterior del nematodo *Anoplostrongylus* spp. encontrado en intestino delgado de *Tadarida brasiliensis* capturado en la Región Metropolitana (10x) **A:** Ejemplar hembra. **B:** Ejemplar macho

Finalmente los trematodos encontrados en este órgano fueron identificados y clasificados como vermes del tipo Platelmino, de la clase Trematoda, orden Digenea, familia Lecithodendriidae y género *Paralecithodendrium* (Fig. 16). Su tamaño promedio fue de $1050 \pm 203,38 \mu\text{m}$ de largo por $631,25 \pm 168,25 \mu\text{m}$ de ancho.

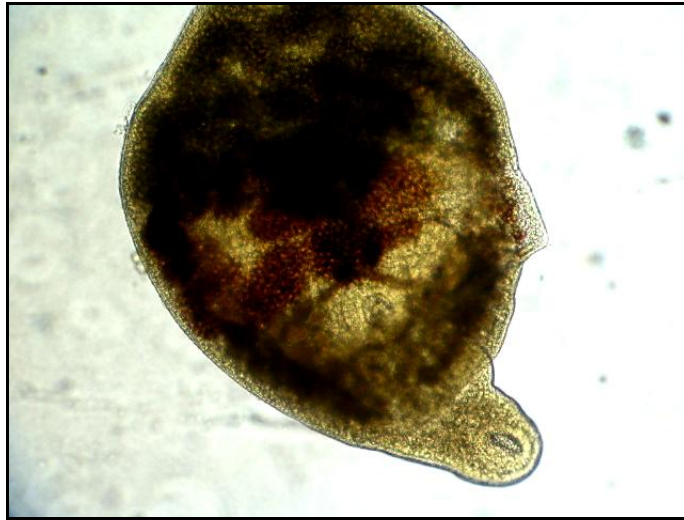

Figura 16: Trematodo *Paralecithodendrium* spp. encontrado en intestino delgado de *Tadarida brasiliensis* capturado en la Región Metropolitana (10x).

De los 163 exámenes de flotación realizados al contenido de intestino delgado, fue posible obtener 10 muestras positivas (6,13%), 6 de hembras y las 4 restantes de machos. Los huevos encontrados correspondieron a huevos del cestodo *Vampirolepis* spp., de un tamaño aproximado de $52,5 \mu\text{m}$ observándose en ellos claramente los ganchos del embrión hexacantor característico de este tipo parasitario (Fig. 17).

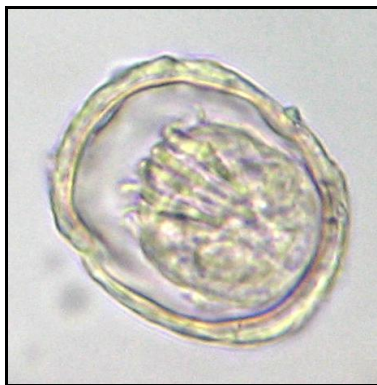

Figura 17: Huevo del cestodo *Vampirolepis* spp. encontrado en intestino delgado de *Tadarida brasiliensis* capturado en la Región Metropolitana (40x).

Intestino grueso y ampolla rectal

No se encontraron estructuras parasitarias en contenidos de intestino grueso o ampolla rectal, sin embargo mediante flotación, una de ellas fue positiva a huevos larvados, sin que fuera posible identificar el parásito. En otra muestra fue posible encontrar además, un ácaro del orden Mesostigmata, el cual puede ser atribuido a la dieta ya que estos mamíferos pueden alimentarse de ácaros que viven en el medio donde ellos habitan.

En resumen del total de individuos estudiados (n=163), mediante las diferentes metodologías aplicadas en el diagnóstico de la fauna endoparasitaria, 77 individuos resultaron positivos (47,2%) a alguna forma parasitaria, y de éstos, 48 murciélagos fueron hembras (50,5% del total de hembras) y los restantes 29 fueron machos (42,6% del total de machos). De éstos, 14 individuos -11 hembras y 3 machos- resultaron poliparasitados, es decir con más de un tipo de parásito en un mismo individuo, lo que equivale a un 11,5% y a un 4,4%, respectivamente del total para cada sexo.

En el cuadro N°4 se presenta el nivel de infección por especie parasitaria identificada, mediante las distintas pruebas diagnósticas, según sexo de los individuos analizados.

Cuadro N°4: Resultados obtenidos mediante las pruebas diagnósticas realizadas en 163 ejemplares de *Tadarida brasiliensis* capturados en la Región Metropolitana, según sexo.

	Hembras (n = 95)		Machos (n = 68)		Total (n = 163)	
	n	%	n	%	n	%
Negativos	47	49,5	39	57,4	86	52.8
Positivos	48	50,5	29	42,6	77	47.2
<i>Anoplostrongylus</i> spp.	14	14,7	6	8,8	20	12,3
<i>Vampirolepis</i> spp.	20	21	19	27,9	39	23.9
<i>Acanthatrium</i> spp.	2	2,1	0	0	2	1,2
<i>Paralecithodendrium</i> spp.	1	1	1	1,5	2	1,2
<i>Vampirolepis</i> spp. + <i>Anoplostrongylus</i> spp.	9	9,5	2	2,9	11	6,7
<i>Vampirolepis</i> spp. + <i>Anoplostrongylus</i> spp. + <i>Nochtia</i> spp.	0	0	1	1,5	1	0,6
<i>Vampirolepis</i> spp. + <i>Anoplostrongylus</i> spp + <i>Acanthatrium</i> spp	1	1,1	0	0	1	0,6
<i>Vampirolepis</i> spp. + <i>Anoplostrongylus</i> spp + <i>Paralecithodendrium</i> spp.	1	1,1	0	0	1	0,6
Total	48	50,5	29	42,6	77	47.2

4.- Análisis estadístico.

El análisis estadístico de la asociación entre la presencia de parasitismo y el sexo de los murciélagos no evidenció diferencias estadísticamente significativas al emplear la prueba de χ^2 entre los distintos sexos (Thrusfield, 1990).

D I S C U S I Ó N

Con respecto al ectoparasitismo, el estudio realizado en los 163 murciélagos (95 hembras y 68 machos) fue descriptivo y colectivo, ya que era imposible analizar cada individuo y contar los ectoparásitos que poseían, pues posterior a la captura, los murciélagos eran depositados en bolsas comunes mezclándose los parásitos externos de un individuo con otro. Luego, como se mencionara anteriormente, éstos eran entregados al ISP para hacerles la prueba de positividad al virus rábico, donde nuevamente éstos eran introducidos en bolsas ziploc comunes. Por esto, no se pudo determinar a quien pertenecían los artrópodos encontrados, imposibilitando de esta manera el conteo correcto de los ácaros de un mismo individuo.

Lo que se pudo inferir con el cepillado de piel y el posterior estudio de los ectoparásitos es que los individuos estaban altamente parasitados sobre todo en las zonas de mayor calor corporal y de mayor irrigación como era la zona axilar, la zona del patagio y del uropatagio. En estas zonas era fácil observar los ácaros adheridos, debido a la temperatura apropiada para el desarrollo de ellos, como también a la mayor irrigación de estas zonas, sobre todo del patagio, lo que facilitaba la alimentación del ácaro.

La posible explicación a la alta carga parasitaria de ácaros mesostigmátidos encontrados, puede estar dada, por los hábitos altamente gregarios que posee esta especie de quiróptero, lo que facilita el contacto entre individuos y el traspaso de ectoparásitos entre unos y otros. Otra explicación a esto es que el acúmulo de crotines de estos

mamíferos facilita el desarrollo de ácaros como también de pulgas, chinches y moscas (Fowler y Miller, 1999).

Los ácaros mesostigmátidos de aves y roedores suelen ser inespecíficos y zoonóticos, por lo que es muy probable que los ácaros pertenecientes a murciélagos también lo sean (Soulsby, 1987). Por ello, es importante recordar que estudios realizados en otros países con respecto a ectoparásitos en murciélagos y el riesgo que tienen éstos para el humano, han evidenciado que en hogares donde habita un gran número de murciélagos insectívoros, algunos de los artrópodos que poseen estos mamíferos, pueden morder al hombre cuando este toma contacto con la colonia y la consecuencia de este contacto solo ha producido una dermatitis debido a la mordedura que provocan éstos (Fowler, 1986). La consecuencia posterior a esta dermatitis no ha sido estudiada.

Además es necesario el estudio de los ectoparásitos en esta especie animal ya que muchos hemoparásitos y virus zoonóticos pueden ser transmitidos por los artrópodos al murciélago y de esta forma pasar al humano cuando éste toma contacto con la colonia, o bien directamente desde el ectoparásito, del mismo murciélago al humano (Fowler y Miller, 1999).

De todos los tipos de endoparásitos encontrados al analizar las muestras, a través del examen directo, el que se presentó con mayor frecuencia, tanto en machos como en hembras, fue el cestodo *Vampirolepis* spp. y en segundo lugar el nematodo *Anoplostrongylus* spp. Una cantidad más reducida de individuos, presentó una poliparasitosis de ambos ejemplares (cuadro N°1).

Es necesario indicar que algunos ejemplares de *Anoplostrongylus* spp. se encontraron en estómago, a pesar que como gusano adulto su órgano blanco es el intestino delgado (Guzmán-Cornejo *et al.*, 2003^b), y esto se puede deber al traspaso *postmortem* de parásitos desde intestino delgado a estómago. Los nematodos encontrados mediante el método de sedimentación (del contenido del intestino delgado) fueron estados larvarios del mismo nematodo adulto ya mencionado. Estos no fueron pesquisados mediante el examen directo debido a su pequeño tamaño; pero si fueron detectados mediante la sedimentación del contenido.

Finalmente con respecto a los nematodos, en la literatura consultada sólo se describe el nematodo *A. cantonensis*, en Australia, como un verme con algún riesgo zoonótico, ya que puede afectar al humano y a otras especies mamíferas (Reddacliff *et al.*, 1999).

En el caso de los cestodos, sólo Fowler y Miller (1999), describen que éstos al encontrarse en gran número en el hospedero pueden producir vólvulos intestinales y mala absorción alimenticia en murciélagos.

Durante el desarrollo del estudio, al realizar las necropsias de todos los individuos, se pudo observar que para el caso de *Vampirolepis* spp., en aquellos ejemplares que presentaban una alta parasitosis de éste (5 a 9 cestodos de aproximadamente 5 cm de largo) la estructura del intestino delgado se encontraba modificada presentando una gran dilatación en la zona donde se encontraban y un adelgazamiento de la pared intestinal. Incluso en dos murciélagos se pudo observar que el intestino delgado se encontraba herniado, observándose un trozo de éste introducido en la cavidad torácica.

En la literatura no se describe las afecciones que puedan producir estos tipos parasitarios anteriormente mencionados, ni para el murciélago al cual parasitan ni si éstos presentan algún riesgo zoonótico.

Con respecto a los trematodos encontrados es necesario mencionar primero, que éstos eran muy difíciles de observar mediante el examen directo, debido a su pequeño tamaño y en segundo lugar, la gran mayoría de los trematodos encontrados se observaron mediante el método de sedimentación.

Los trematodos encontrados en estómago pertenecían al género *Acanthatrium* y los encontrados a nivel intestinal pertenecían al género *Paralecithodendrium*. Sin embargo, el primero de ellos sólo se describe a nivel de intestino delgado (Williams, 1960); mientras que en el presente estudio, este género de trematodos se pesquisó sólo a nivel estomacal. La posible explicación a esto podría estar dada por la manipulación y el trasvasije de éstos por su pequeño tamaño, o que pudiera tratarse de una especie no descrita.

Todas las muestras analizadas mediante el método de tinción de Ziehl Neelsen resultaron negativas y esto puede deberse a que algunos individuos provenientes del ISP venían bajo congelación, lo que claramente pudo influir en la pesquisa de *Cryptosporidium* spp. (Kato *et al.*, 2002), o bien que los murciélagos examinados efectivamente estaban libres a este tipo de parasitismo.

Con respecto a las metodologías empleadas, es necesario mencionar que la más precisa como era esperable fue el examen directo, a pesar del tamaño reducido de algunos

parásitos como los nematodos y los trematodos. Lo anterior se refrenda, con los resultados obtenidos por el método de flotación empleado, ya que todas las flotaciones positivas también lo fueron al examen directo, y por otra parte, no todos los individuos que poseían cestodos o nematodos, demostraron alguna evidencia de parasitismo al examen de flotación. Sin embargo, es destacable también, al menos para el estudio de este mamífero que el método de sedimentación fue bastante útil y necesario para observar pequeños parásitos, como fue el caso de los estados larvarios de nematodos o trematodos (cuadro N°3).

Es necesario poner énfasis que los murciélagos no sólo presentan un riesgo zoonótico al ser reservorios naturales del virus rábico, sino que además presentan riesgo de transmisión de otras enfermedades de origen bacteriano, micóticas e incluso parasitarias. Es por esto que es de relevancia recordar que la enfermedad por el parásito *A. cantonensis* se presenta de forma muy similar a la rabia en murciélagos al presentar los mismos signos clínicos, Además se trata de una enfermedad zoonótica y en el caso de Australia se han evidenciado casos en humanos y en animales domésticos como los perros (Reddacliff *et al.*, 1999). Es por esto, que en nuestro país es relevante seguir con otros estudios en esta especie de mamífero y se recomienda por lo tanto, hacer un examen patológico más riguroso en aquellos casos en donde se sospecha de rabia en murciélagos.

El trabajo de Muñoz *et al.*, (2003) en *T. brasiliensis* de la Región del Bio-Bio es, hasta la fecha, el único realizado en nuestro país y sólo abarcó su fauna ectoparasitaria. Lo anterior permite considerar esta memoria de título y sus resultados, como el primer estudio

y hallazgo de fauna endoparasitaria en murciélagos de la misma especie, pero en la Región Metropolitana.

Por último, los murciélagos por sus hábitos antropofílicos representan un riesgo para el hombre, por lo cual es también necesario intensificar la educación de la población en relación a su comportamiento frente a estos animales para su propia protección y para la conservación de estas especies de quirópteros de enorme valor ecológico (Favic *et al.*, 1999).

Es recomendable por lo tanto continuar con el monitoreo de las poblaciones de quirópteros ya que se podrían presentar eventualmente enfermedades emergentes desconocidas para nuestra nación.

C O N C L U S I O N E S

- Los artrópodos encontrados en el estudio, mediante cepillado de piel, fueron identificados como ácaros del orden Mesostigmata y de la familia Ornithonyssidae.
- De los 163 individuos analizados, mediante los métodos de flotación, sedimentación y examen directo, se evidenció la presencia de un tipo cestodo *Vampirolepis* spp., dos tipos de nematodos *Anoplostrongylus* spp. y *Nochtia* spp. y también dos tipos de trematodos, *Paralecithodendrium* spp. y *Acanthatrium* spp.

B I B L I O G R A F Í A

- **ATÍAS, A.** 1998. Parasitología Médica. Ed. Mediterráneo. Santiago, Chile. 615pp.
- **AUTINO, A. G; CLAPS, G. L; BARQUEZ, R. M.** 2000. Nuevos Registros de Díptera (Nycteribiidae) y Siphonaptera (Ischnopsyllidae) de Chiroptera (Vespertilionidae) de la Argentina. Boletín Entomológico Venezolano. 15(1): 109-112.
- **AUTINO, A.G; CLAPS, G. L; GONZALEZ, E. M.** 2004. Nuevos Registros de Insectos (Diptera y Siphonaptera) Ectoparásitos de Murciélagos (Vespertilionidae) del Norte de Uruguay. Journal of Neotropical Mammals. 11(1): 81-83.
- **BALMORI, A.** 2004. Murciélago rabudo *Tadarida teniotis*. Enciclopedia virtual de los vertebrados españoles. Museo Nacional de Ciencias Naturales, Madrid.
[en línea] <http://www.vertebradosibericos.org> [consulta: 25-05-2005]
- **BARBOUR, R.** Natural history and identification of bats in Central Coastal, California. Hastings Natural History Reservation. [en línea]
http://www.hastingsreserve.org/bats/batstb_Z.html [consulta: 30-06-2005]
- **BATS CONSERVATION FROM WISCONSIN.** *Lasiurus borealis*. [en línea]
<http://www.morcegolivre.vet.br/lasiurusborealis.html> [consulta: 30-06-2005]
- **BONTEMPO DE FREITAS, M.** Zoologia, Universidad de Brasilia. [en línea]
<http://www.unb.br/acs/bcopauta/zoologia6.htm> [consulta: 16-04-2005]

- **BOWER, S.M; WOO, P. T. K.** 1982. Immunological comparason of four *Trypanosoma* spp. (sug-genus *Schizotrypanum*) from bats. *Parasitology*. 85, 111-114.
- **CABELLO, H; MANIEU, D; NORIEGA, L. M; MENESI, M; PERALTA, M; LARRAGUIBEL, C.** 2002. Histoplasmosis Pulmonar. *Revista Chilena de Infectología*. 19(1): 1-8.
- **CHILTON, G; VONHOF, M. J; PETERSON, B. V. and WILSON, N.** 2000. Ectoparasitic Insects of Bats in British Columbia, Canada. *Journal of Parasitology*. 86(1):191-192.
- **DUBEY, J.P; HAMIR, A. N; SONN, R. J; TOPPER, M. J.** 1998. Cryptosporidiosis in a Bat (*Eptesicus fuscus*). *Journal of Parasitology*. 84(3): 622-663.
- **DURETTE-DESSET, M.** 1983. Keys to genera of the Superfamily Trichostrongyloidea. In: CIH Keys to the Nematode Parasites of Vertebrates. 1st. ed. Publ. Commonweath Agricultural Bureaux, Farnham Royal, Bucks England. 29-31pp.
- **DUSZYNSKY, D. W; REDUKER, D. W; PARKER, B. B.** 1988. Eimeria from Bats of de World, a New Species in *Tadarida femorosacca* from Sonora, Mexico. *Journal of Parasitology*. 74(2): 317-321.
- **FAVIC, M; YUNG, V; PAVLETIC, C; RAMIREZ, E; DE MATTOS, CECILIA; DE MATTOS, CARLOS.** 1999. Rol de los Murciélagos Insectívoros en la transmisión de la Rabia en Chile. *Archivo de Medicina Veterinaria* 31(2):1-10.

- **FOWLER, M.** 1978. Zoo and Wild Animal Medicine. Ed. W.B. Saunders, Philadelphia. 513-521p.
- **FOWLER, M.** 1986. Zoo and wild animal medicine. Segunda edición. Ed. W.B. Saunders. Philadelphia, USA. 650-655p.
- **FOWLER, M; MILLER, R.** 1999. Zoo & wild animal medicine (Current Therapy). Ed. W.B. Saunders. Philadelphia. 344-354p.
- **FOWLER, M; CUBAS, Z.** 2001. Biology, medicine and surgery of South American wild animals. Iowa State University Press. 219-224p.
- **GERMAN, P.** Bats in Australia. An Australian Museum Website [en línea] <http://www.amonline.net.au/bats/records/bat36.htm> [consulta: 16-04-2005]
- **GRACIOLLI, G.** 2003. Nova Especie de *Anatrichobius* (Wenzel, 1966) (Diptera, Streblidae) do Brasil meridional. Revista Brasileira de Entomología. 47(1).
- **GRACIOLLI, G; LINARDI, P.M.** 2002. Some Streblidae and Nycteribiidae (Diptera: Hippoboscoidea) from Maracá Island, Roraima, Brazil. Memoria del Instituto Oswaldo Cruz, Rio de Janeiro. 97(1): 193-141.
- **GUZMÁN-CORNEJO, C; GARCIA-PRIETO, L; PEREZ-PONCE DE LEÓN, G; Y MORALES-MALACARA, J.** 2003^a. Acarine Infracommunities Associated with de Mexican Free-Tailed Bat, *Tadarida brasiliensis mexicana* (Chiroptera: Molosidae) in Arid Regions of Mexico. Journal of Medical Entomology. 40(6):996-999.

- **GUZMÁN-CORNEJO, C; GARCIA-PRIETO, L; PEREZ-PONCE DE LEÓN, G; Y MORALES-MALACARA, J.** 2003^b. Parasites of *Tadarida brasiliensis mexicana* (Chiroptera: Molossidae) from Arids Regions of México. Journal of Medical Entomology. 70(1): 11-25.
- **HOAR, B. R; CHOMEL, B. B; ARGAEZ-RODRIGUEZ, F; COLLEY, P. A.** 1998. Zoonoses and Potential Zoonoses transmitted by bats. Public Veterinary Medicine: Public Health. Journal of the American Veterinary Medical Association. 212(11): 1714-1720.
<http://www.amonline.net.au/bats/records/bat36.htm> [consulta: 16-04-2005]
- **HOFFMANN, A.** 1996. Animales desconocidos, relatos Acarológicos. Ed. Fondo de Cultura Económica. Mexico, D. F. Electronic reprint.
www.omega.ilce.edu.mx3000/sites/ciencia/volumen2/ciencia3/060/htm/animales.htm [consulta: 16-04-2005]
- **KATO, S.; JENKINS, M.; FOGARTY, E.; BOWMANA, D.** 2002. Effects of Freeze-Thaw Events on the Viability of *Cryptosporidium parvum* oocysts in Soil. Journal of Parasitology. 88 (4): 718–722.
- **LUNASCHI, L.** 2002^a. Redescrición y Comentarios Taxonómicos sobre *Ochoterenatrema labda* (Digenea: Lecithodendriidae), parásito de Quirópteros en México. Anales del Instituto de Biología, Universidad Nacional Autónoma de México, Serie Zoología. 73(1): 11-18.
- **LUNASCHI, L.** 2002^b. Tremátodos Lecithodendriidae y Anenterotrematidae de Argentina, México y Brasil. Anales del Instituto de Biología, Universidad Nacional Autónoma de México, Serie Zoología. 73(1): 1-10.

- **LUNASCHI, L.** 2004. Redescrición de *Limatuloides limatulus* (Baum) Dubpis, 1964 (Trematoda, Lecithodendriidae), un parásito de *Tadarida brasiliensis* (Geof.) (Chiroptera, Molossidae) de Argentina. *Gayana* 68(1): 1-9.
- **MANN, F.** 1978. Los Pequeños Mamíferos de Chile. Editorial Gayana. 40-105p.
- **MENDOZA, L; CHAVEZ, J; TANTALEAN, M.** 1997. Cestodos Parásitos de Murciélagos de Ica, Perú. *Parasitología al Día*. 21: 20-24.
- **MUÑOZ, A; YÁÑEZ, J.** 2000. Mamíferos de Chile. CEA ediciones, Valdivia Chile. 464-670p.
- **MUÑOZ, L; AGUILERA, M; CASANUEVA, M.** 2003. Prevalencia e intensidad de ectoparásitos asociados a *Tadarida brasiliensis* (Geoffroy Saint-hilaire, 1824) (Chiroptera: Molossidae) en Concepción. *Gayana* 67(1): 1-8.
- **NAHHAS, F. M; YANG, P; UCH, S.** 2005. Digenetic Trematodes of *Tadarida brasiliensis mexicana* (Chiroptera: Molossidae) and *Myotis Californicus* (Chiroptera: Vespertilionidae) from Northern California, USA. *Comparative Parasitology*. 72(2): 196-199.
- **RAUSCH, R. L.** 1975. Cestodes of the genus *Hymenolepis* Weinland, 1858 (sensu lato) from bats in North America and Hawaii. *Canadian Journal of Zoology*. 53: 1537-1551.
- **REDDACLIFF, L. A; BELLAMY, T. A; HARTLEY, W. J.** 1999. *Angiostrongylus contonensis* Infection in Grey-Headed Fruit bats (*Pteropus poliocephalus*). *Australian Veterinary Journal*. 77(7): 466-468.

- **RITZI, C. M; AMMERMAN, L. K; DIXON, M. T. and RICHERSON, J. V.** 2001. Bat Ectoparasites from the Trans-Pecos of Texas, including notes from Big Bend National Park. *Journal of Medical Entomology*. 38(3):400-4004.
- **RUMIZ, D.** 1998. Importancia ecológica de los murciélagos. Boletín BOLFOR N°3. <http://www.bolfor.chemonics.net>
- **SERVICIO AGRICOLA GANADERO.** 1998. Cartilla de Caza. Departamento de protección de los recursos naturales renovables. Ministerio de Agricultura. Primera edición. 84pp.
- **SOULSBY, E.** 1987. Parasitología y enfermedades parasitarias en los animales domésticos. Nueva editorial Interamericana. Séptima edición. México. 775-787p.
- **THRUSFIELD, M.** 1990. Epidemiología Veterinaria. Editorial Acribia. Zaragoza, España. 352 pp.
- **USDA FOREST SERVICE.** Brazilian free tailed bat-*Tadarida brasiliensis*. [en línea] <http://www.death-valley.us/article17.html> [consulta: 20-04-2005]
- **WILD RESOURCE CONSERVATION FUND.** Bat anatomy. [en línea] <http://www.greenworks.tv/wildlife/bats/anatomy.html> [consulta: 16-04-2005]
- **WILLIAMS, R. R.** 1960. *Acanthatrium lunatum* N. sp., a Parasite of the Big Brown Bat and a key to the described species of *Acanthatrium*. *The Ohio Journal of Science*. 60(6): 323-326.
- **WOLFF, M.** 1999. Brote de Histoplasmosis aguda en viajeros chilenos a la Selva Ecuatoriana: un ejemplo de Medicina Geográfica. *Revista Médica de Chile*. 127(11): 1-9.