

# Trasplante de microbiota fecal en infección recurrente por *Clostridium difficile*. Experiencia local a partir de un caso clínico

FELIPE MOSCOSO<sup>1,a</sup>, DANIELA SIMIAN<sup>2,b</sup>, DANIELA RIVERA<sup>3,b</sup>, GUILLERMO ACUÑA<sup>4</sup>, RODRIGO QUERA<sup>3</sup>

## Fecal microbiota transplantation in recurrent *Clostridium difficile* infection. Report of one case

*Fecal microbiota transplantation (FMT) has an incomparable efficacy to treat recurrent Clostridium difficile infection, with near 90% of success. We report a 57 years old woman who developed an antibiotic associated diarrhea with a positive polymerase chain reaction test for Clostridium Difficile toxin. She was successfully treated with Vancomycin trice but diarrhea recurred. Therefore a fecal microbiota transplant was performed using solid stools from a relative, diluted in saline and instilled in the distal ileon, with a good clinical response, without recurrence of diarrhea, during a 6-month follow-up.*

(Rev Med Chile 2015; 143: 531-535)

**Key words:** *Clostridium difficile*; Fecal microbiota transplantation; Feces; Recurrent infection.

La infección por *Clostridium difficile* (ICD) es la primera causa de diarrea aguda en el ámbito intrahospitalario<sup>1</sup>. Su incidencia ha aumentado casi triplicándose de 31 a 84 casos por 100.000 habitantes entre 1996 y 2005 en Estados Unidos de Norteamérica<sup>2</sup>. Su mortalidad sigue la misma tendencia: en Inglaterra el número de fallecidos por ICD se ha incrementado de 499 a 3.393 casos entre 1999 y 2006<sup>2</sup>. En Chile, existe información epidemiológica que muestra el notable incremento en los brotes notificados de ICD en hospitales, reportándose sólo un brote el año 2006 comparado con 31 brotes en el 2012<sup>3</sup>.

La ICD se caracteriza por una alta tasa de recurrencia, que va desde 20% luego de la primera infección hasta 65% luego de una segunda recurrencia<sup>4</sup>. En este contexto surge el trasplante de microbiota fecal (TMF) como alternativa terapéutica, basada en la alteración de la diversidad bacteriana intestinal presente en los pacientes con ICD<sup>5</sup>. A la

fecha, en Chile, sólo hay dos publicaciones sobre el uso de este procedimiento, ambos pacientes con enfermedad inflamatoria intestinal (EII) asociada<sup>6,7</sup>. Se presenta un caso de TMF en un paciente con ICD recurrente sin patología asociada, con el objetivo de discutir esta estrategia terapéutica en este grupo de pacientes.

### Caso clínico

Mujer de 57 años, con antecedentes de constipación crónica. Fue hospitalizada por neumonía del 9 al 11 de julio del año 2014, siendo tratada con piperacilina-tazobactam por 3 días y posteriormente con moxifloxacino por 7 días. Dos días post-término del tratamiento antibiótico presentó deposiciones líquidas frecuentes asociadas a dolor abdominal difuso, fiebre y compromiso hemodinámico, siendo hospitalizada entre el 17 y 23 de julio, diagnosticándose ICD (PCR para toxina

<sup>1</sup>Universidad de Chile- Instituto Chileno Japonés de Enfermedades Digestivas, Hospital San Borja Arriarán. Santiago, Chile.

<sup>2</sup>Subdirección de Investigación, Clínica Las Condes. Santiago, Chile.

<sup>3</sup>Servicio de Gastroenterología, Clínica Las Condes. Santiago, Chile.

<sup>4</sup>Sección de Infectología, Clínica Las Condes. Santiago, Chile.

<sup>a</sup>Becado de Gastroenterología.

<sup>b</sup>Enfermera.

Conflictos de intereses: ninguno que declarar.

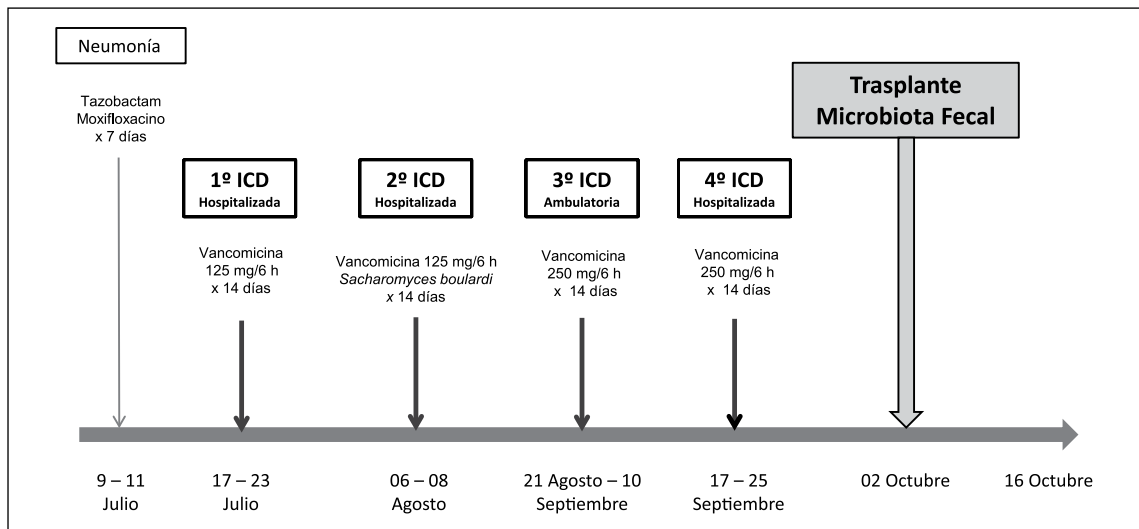
Recibido el 23 de octubre de 2014, aceptado el 20 de enero de 2015.

Correspondencia a:  
Dr. Rodrigo Quera P.

Clínica Las Condes

Lo Fontecilla 441. Santiago, Chile.

rquera@clc.cl



**Figura 1.** Línea de tiempo que describe el tratamiento de la neumonía y de las sucesivas infecciones por *Clostridium difficile*, hasta el trasplante de microbiota fecal.

CD positiva) con leucocitos  $20,6 \times 10^3/\mu\text{L}$  y PCR 35 mg/L. Se inició tratamiento con vancomicina oral 125 mg cada 6 h por 14 días, con evolución favorable. Se mantuvo asintomática hasta el 4 de agosto (4 días post-término del tratamiento antibiótico) cuando inició un nuevo episodio de deposiciones líquidas con mucosidades, asociado a dolor abdominal, por lo cual fue hospitalizada entre el 6 y 8 de agosto por primera recurrencia de ICD (PCR para CD positiva), leucocitos  $12,84 \times 10^3/\mu\text{L}$ , baciliformes 5% y PCR 44 mg/L. Se inició tratamiento con vancomicina oral 250 mg cada 6 h por 14 días asociado a *Sacharomyces boulardii*, con buena respuesta. A los dos días post-término del tratamiento antibiótico reinició deposiciones líquidas y dolor abdominal, diagnosticándose un segundo episodio de recurrencia por ICD, siendo tratada ambulatoriamente con vancomicina vía oral 125 mg cada 6 h en dosis decrecientes, completando el tratamiento el 10 de septiembre. Evolucionó en forma favorable, con deposiciones formadas, pero 7 días post-término de la vancomicina, reinició deposiciones líquidas frecuentes, con dolor abdominal y compromiso hemodinámico, hospitalizándose por un tercer episodio de recurrencia por ICD (PCR para CD positiva), leucocitos  $4,89 \times 10^3/\mu\text{L}$ , baciliformes 49 % y PCR 149 mg/L. Se inició tratamiento con vancomicina vía oral 250 mg cada 6 h y rifaximina 400 mg cada

8 h, evolucionando con deposiciones formadas sólo al 7º día de tratamiento antibiótico.

Dada esta evolución, con tres episodios de recurrencia de ICD, dos de ellos con necesidad de hospitalización y respuesta al tratamiento antibiótico con vancomicina/rifaximina más lenta en el último episodio, se decidió realizar TMF vía colonoscopia el día 2 de octubre (Figura 1) empleando deposiciones de un donante familiar directo sin antecedentes de patologías previas, con exámenes de sangre y deposiciones normales. Se suspendieron la vancomicina y la rifaximina dos días antes del TMF. Se utilizaron 150 g de deposiciones sólidas diluidas en 500 ml de solución salina isotónica y posteriormente coladas. La solución fue instilada desde el íleon terminal hasta el colon descendente distal. Posterior al procedimiento se indicó loperamida 2 mg vía oral cada tres horas por tres veces. La paciente evolucionó post colonoscopia sin síntomas digestivos, manteniéndose hasta la fecha (6 meses post-TMF) con deposiciones formadas tres veces/día.

## Discusión

La ICD recurrente se define como aquel episodio que ocurre hasta 8 semanas luego del inicio de una ICD previa cuyos síntomas se hayan resuel-

to<sup>1,4</sup>. Sin embargo, la mayoría de las publicaciones presentan casos de recurrencias que van desde días hasta años luego de la ICD inicial<sup>6,8</sup>.

Los factores de riesgo clásicos de ICD son edad, duración de la hospitalización, exposición al microorganismo y exposición a antimicrobianos. También se han descrito el uso de inhibidores de bomba de protones, el período peri-parto y la EII<sup>1,4</sup>. Históricamente ha sido catalogada como una infección nosocomial, sin embargo, en los últimos años ha cobrado especial relevancia la ICD comunitaria, describiéndose como responsable de 20 al 41% del total de las ICD, con un incremento en su incidencia de 5,3 veces entre 1991 y 2005 en Estados Unidos de Norteamérica<sup>9</sup>.

El tratamiento de la ICD comienza en lo posible por la suspensión de los antibióticos en uso<sup>1,4</sup>. Las alternativas farmacológicas clásicas en el primer episodio de ICD son metronidazol oral/endovenoso y vancomicina oral, según la severidad de la enfermedad. El tratamiento de las recurrencias incluye repetir el esquema inicial o administrar vancomicina oral en pulsos o en dosis decreciente<sup>1,4,10</sup>. También se ha descrito el uso de rifaximina<sup>10</sup> y fidaxomicina. Esta última ha mostrado una leve superioridad al compararla con vancomicina<sup>11</sup>, pero su elevado costo ha limitado su uso. En nuestro caso, la ICD se consideró como severa por la presencia de leucocitosis, fiebre y dolor abdominal, y fue tratada como tal acorde a las guías<sup>4</sup>. Así también el manejo de las recurrencias se ajustó a lo recomendado, a excepción del uso de rifaximina, que si bien es usada en la práctica clínica ante la escasez de alternativas antimicrobianas, no está avalada por evidencia sólida<sup>10,11</sup>.

Los antimicrobianos para el tratamiento de ICD *per se* pueden disminuir la diversidad de la microbiota intestinal (disbiosis); esto explica la alta tasa de recurrencia post-antibiótico. El uso de TMF en la ICD recurrente se basa en la capacidad de restaurar la diversidad de la microbiota de manera estable en el tiempo<sup>5</sup>. Dos revisiones sistemáticas sobre TMF e ICD recurrente han sido publicadas a la fecha, la de Gough et al<sup>12</sup> y de Cammarota et al<sup>13</sup>, mostrando una resolución de 92% y 87%, respectivamente. En estudios controlados la gran mayoría de los casos se resolvieron con una sesión y el resto con dos sesiones de TMF<sup>14-16</sup>. En nuestra paciente, la respuesta clínica ha sido satisfactoria tras 6 meses post-TMF, situación que no ocurrió post-tratamiento antibiótico.

La implementación del TMF ha sido heterogénea, describiéndose distintos resultados según el lugar anatómico de la infusión: 81% en estómago, 86% en duodeno/yejuno, 93% en ciego/colon ascendente y 84% en colon distal<sup>13</sup>. En nuestro caso, se decidió realizar el TMF vía colonoscopia dado que ha demostrado ser más efectiva que la infusión duodenal<sup>12</sup>.

El TMF se ha realizado generalmente con una muestra fresca de deposición, sin embargo, hay publicaciones que muestran eficacia de 90% al usar muestras congeladas de material fecal de un banco de donantes<sup>15</sup>. Recientemente se ha demostrado que el TMF con cápsulas de material fecal congelado puede lograr una resolución de 70% y 90% luego de una o dos sesiones<sup>16</sup>. Si bien la relación parental del donante no parece ser relevante en el rendimiento del TMF<sup>12</sup>, en nuestro caso se optó por un familiar directo para favorecer la aceptación de la terapia. En relación a la elección del donante, es responsabilidad del médico que realiza el TMF asegurarse de disminuir la posibilidad de transmitir una enfermedad al receptor. Una adecuada anamnesis, examen físico y evaluación con exámenes de sangre y deposiciones permitirán elegir el donante más adecuado (Tabla 1)<sup>17</sup>.

**Tabla 1. Estudio del donante en caso de programar un trasplante de la microbiota fecal\***

Sangre	Hemograma y pruebas hepáticas IgM VHA Antígeno superficie y anticuerpos core total VHB Anticuerpos VHC VIH, HTLV I/II CMV, VEB <i>Treponema pallidum</i>
Deposición	PCR para gérmenes enteropatógenos Toxina A y B <i>Clostridium difficile</i> Parasitológico seriado de deposiciones Parasitológico con estudio de <i>Giardia</i> , <i>Cryptosporidium</i> , <i>Cyclospora</i> e <i>Isospora</i>

\*Adaptado de Kapel et al<sup>17</sup>. VHA: virus hepatitis A, VHB: virus hepatitis B, VHC: virus hepatitis C, VIH: virus de inmunodeficiencia adquirida, HTLV I/II: virus linfotrópico T humano I/II, CMV: citomegalovirus, VEB: virus Epstein Barr, PCR: reacción de polimerasa en cadena.

Revisiones no han descrito eventos adversos serios<sup>12,13</sup>. Sin embargo, se han reportado un caso de bacteremia por *Escherichia coli* (paciente con ICD recurrente y enfermedad de Crohn)<sup>6</sup>, y dos casos de mortalidad: paciente con ICD grave que desarrolló bacteremia por *Pseudomonas aeruginosa*, *Escherichia coli* y *Lactobacillus casei* al tercer día del TMF<sup>18</sup>, y otro paciente trasplantado de órgano sólido, con cáncer esofágico avanzado e ICD refractaria que desarrolló neumonía aspirativa y falleció al día siguiente post-TMF<sup>19</sup>.

Los excelentes resultados del TMF y la progresiva estandarización de éste suponen una eventual industrialización, lo que implicará su regulación y supervisión tal como cualquier otro fármaco, que es la categoría que la Administración de Alimentos y Fármacos de Estados Unidos de Norteamérica ha asignado a las muestras de deposiciones con fines de TMF<sup>20</sup>.

En conclusión, la ICD recurrente es la única indicación ampliamente aceptada bajo evidencia sólida para el uso del TMF<sup>4,12,13</sup>. Este es uno de los primeros casos publicados en nuestro país de ICD recurrente tratados con TMF, sin embargo, los brotes de ICD intrahospitalarios van en aumento de manera que es probable que esta terapia se masifique conforme los equipos de salud vayan adquiriendo la experiencia, a la luz de su incomparable eficacia y facilidad de ejecución. Sin embargo, si bien su uso es seguro en la gran mayoría de los pacientes, se debe tener presente la selección adecuada de los candidatos para evitar los muy escasos, pero graves efectos adversos reportados en la literatura.

**Agradecimientos:** Se agradece el apoyo en el procedimiento de trasplante de microbiota fecal a las auxiliares de enfermería Viviana Navia, Tiare Jaramillo y Emelin Bustamante.

## Referencias

- Cohen SH, Gerding DN, Johnson S, Kelly CP, Loo VG, McDonald LC, et al; Society for Healthcare Epidemiology of America; Infectious Diseases Society of America. Clinical practice guidelines for *Clostridium difficile* infection in adults: 2010 update by the society for healthcare epidemiology of America (SHEA) and the infectious diseases society of America (IDSA). *Infect Control Hosp Epidemiol* 2010; 31: 431-55.
- Kelly CP, LaMont JT. *Clostridium difficile*-more difficult than ever. *N Engl J Med* 2008; 359: 1932-40.
- O’Ryan F, Bustamante R, Sánchez P. Informe de vigilancia de infecciones asociadas a la atención en salud 2012. Gobierno de Chile, Ministerio de Salud. Disponible en: <http://web.minsal.cl/sites/default/files/files/informeinfeccionesChile2012.pdf>.
- Surawicz CM, Brandt LJ, Binion DG, Ananthakrishnan AN, Curry SR, Gilligan PH, et al. Guidelines for diagnosis, treatment, and prevention of *Clostridium difficile* infections. *Am J Gastroenterol* 2013; 108: 478-98.
- Cammarota G, Ianiro G, Bibbò S, Gasbarrini A. Fecal Microbiota Transplantation: A New Old Kid on the Block for the Management of Gut Microbiota-related Disease. *J Clin Gastroenterol* 2014; 48 Suppl 1: S80-4.
- Espinoza R, Quera R, Meyer L, Rivera D. Trasplante de microbiota fecal: primer caso reportado en Chile y revisión de la literatura. *Rev Chil Infectol* 2014; 31: 477-82.
- Moscoso F, Hevia M, Quera R. Trasplante de microbiota fecal en paciente con colitis ulcerosa e infección refractaria por *Clostridium difficile*: revisión de la literatura a partir de un caso clínico. *Rev Gastroenterol Latinoam* 2014; 25: 275-81.
- McFarland LV, Surawicz CM, Rubin M, Fekety R, Elmer GW, Greenberg RN. Recurrent *Clostridium difficile* disease: epidemiology and clinical characteristics. *Infect Control Hosp Epidemiol* 1999; 20: 43-50.
- Gupta A, Khanna S. Community-acquired *Clostridium difficile* infection: an increasing public health threat. *Infect Drug Resist* 2014; 7: 63-72.
- Venugopal AA, Johnson S. Current state of *Clostridium difficile* treatment options. *Clin Infect Dis* 2012; 55 Suppl 2: S71-6.
- O’Horo JC, Jindai K, Kunzer B, Safdar N. Treatment of recurrent *Clostridium difficile* infection: a systematic review. *Infection* 2014; 42: 43-59.
- Gough E, Shaikh H, Manges AR. Systematic review of intestinal microbiota transplantation (fecal bacteriotherapy) for recurrent *Clostridium difficile* infection. *Clin Infect Dis* 2011; 53: 994-1002.
- Cammarota G, Ianiro G, Gasbarrini A. Fecal microbiota transplantation for the treatment of *Clostridium difficile* infection: a systematic review. *J Clin Gastroenterol* 2014; 48: 693-702.
- van Nood E, Vrieze A, Nieuwdorp M, Fuentes S, Zoetendal EG, de Vos WM, et al. Duodenal infusion of donor feces for recurrent *Clostridium difficile*. *N Engl J Med* 2013; 368: 407-15.
- Youngster I, Sauk J, Pindar C, Wilson RG, Kaplan JL, Smith MB, et al. Fecal microbiota transplant for relapsing *Clostridium difficile* infection using a frozen inocu-

- lum from unrelated donors: a randomized, open-label, controlled pilot study. *Clin Infect Dis* 2014; 58: 1515-22.
16. Youngster I, Russell GH, Pindar C, Ziv-Baran T, Sauk J, Hohmann EL. Oral, Capsulized, Frozen Fecal Microbiota Transplantation for Relapsing *Clostridium difficile* Infection. *JAMA* 2014; 312: 1772-8.
  17. Kapel N, Thomas M, Corcos O, Mayeur C, Barbot-Trystam L, Bouhnik Y, et al. Practical implementation of fecal transplantation. *Clin Microbiol Infect* 2014; 20: 1098-105.
  18. Solari PR, Fairchild PG, Noa LJ, Wallace MR. Tempered enthusiasm for fecal transplant. *Clin Infect Dis* 2014; 59: 319.
  19. Kelly CR, Ihunnah C, Fischer M, Khoruts A, Surawicz C, Afzali A, et al. Fecal microbiota transplant for treatment of *Clostridium difficile* infection in immunocompromised patients. *Am J Gastroenterol* 2014; 109: 1065-71.
  20. Lagier JC. Fecal microbiota transplantation: from practices to legislation before considering industrialization. *Clin Microbiol Infect* 2014; 20: 112-8.