

Linfoma primario hepático: infrecuente tumor hepático primario



Primary hepatic lymphoma: An infrequent focal liver tumour

Introducción

El diagnóstico diferencial de las lesiones focales hepáticas corresponde a un área de constante debate y desarrollo en la gastroenterología, siendo los linfomas primarios hepáticos (LPH), uno de los diagnósticos diferenciales menos considerados, dado su rareza¹. La frecuencia de estos tumores se estima que corresponden al 0,016% de todos los linfomas no-Hodgkin². La patogenia de la enfermedad no es del todo conocida, pero se plantea en múltiples estudios el rol de la estimulación crónica antigénica como factor de riesgo. Se han identificado algunos factores como el virus de la hepatitis C (VHC), virus de la hepatitis B (VHB), virus de la inmunodeficiencia humana (VIH) y virus de Epstein-Barr (VEB)³⁻⁵.

En general su presentación es oligosintomática, siendo lo más frecuente el dolor abdominal², sin embargo, existen incluso reportes de fallo hepático fulminante producto del LPH³. Para su diagnóstico se requiere de una alta sospecha clínica, y adecuadas imágenes, pero la histología es fundamental para su confirmación, además de su indudable utilidad en la orientación del tratamiento.

Caso clínico

Mujer de 65 años de edad, sin antecedentes de relevancia, que consulta por cuadro de 7 meses de evolución caracterizado por diaforesis, pérdida de peso de 10 kg y dolor abdominal, principalmente en hipocondrio derecho. Sin hallazgos significativos al examen físico. Al laboratorio presenta leucocitos 12.500, neutrófilos (65%), con perfil hepático y LDH normales. La ecotomografía abdominal evidenció la presencia de una masa hepática de 7 cm en segmento IVb de aspecto neoplásico. Se complementa el estudio con resonancia magnética que describe retracción del parénquima hepático y dilatación segmentaria de la vía biliar intrahepática, sugerente de lesión focal hepática de aspecto neoplásico, compatible con colangiocarcinoma (figs. 1 y 2), vesícula biliar de pared fina sin cálculos en su interior, sin presencia de adenopatías, esplenomegalia, ni otras lesiones sospechosas de diseminación. Ingresa al servicio de cirugía donde se practica hepatectomía izquierda ampliada más linfadenectomía. Evolucionó favorablemente, sin complicaciones en el postoperatorio.

La biopsia concluyó la presencia de masa de aspecto neoplásico, infiltrante, con necrosis y hemorragia en su zona central (fig. 3). En la tinción de hematoxilina-eosina se describe la presencia de una neoplasia difusa (figs. 4 y 5), con linfocitos con tinción de queratina negativa, antígeno leucocitario común positivo, CD20 positivo, Bcl-2 positivo y Ki-67 elevado. Todos estos hallazgos compatibles con el diagnóstico de linfoma no-Hodgkin de alto grado, estirpe B, de células grandes del hígado. Evaluada por el equipo de hema-

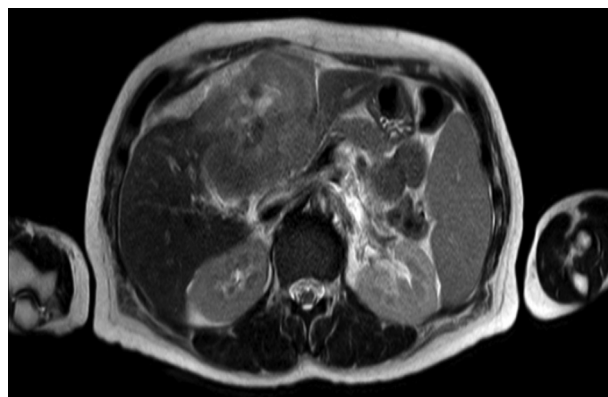


Figura 1 RM de hígado en secuencia T1, que destaca la presencia de retracción de la cápsula hepática.

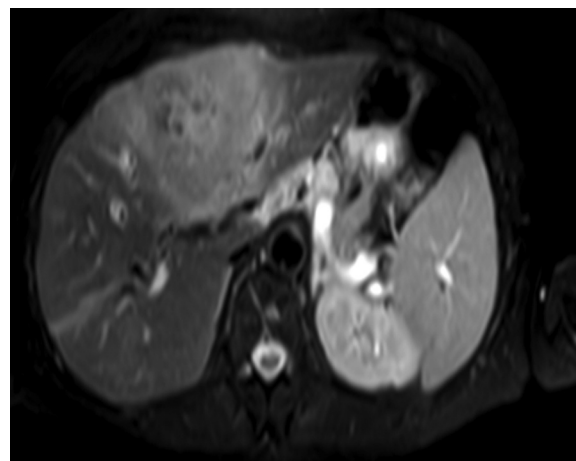

Figura 2 RM de hígado en secuencia T2, que destaca la presencia de dilatación de la vía biliar intrahepática.

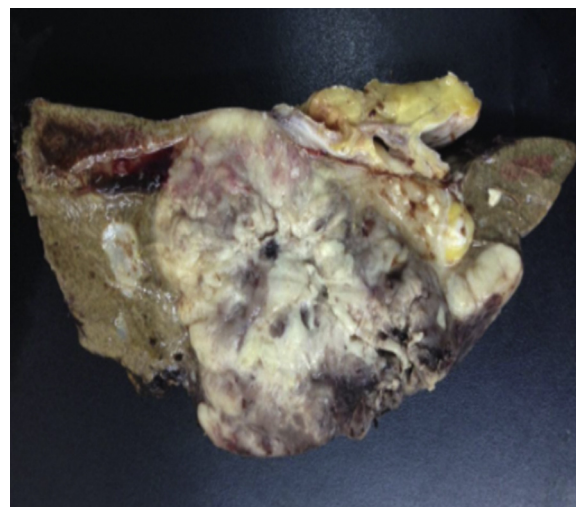


Figura 3 Masa hepática de aspecto neoplásico infiltrante con necrosis y hemorragia.

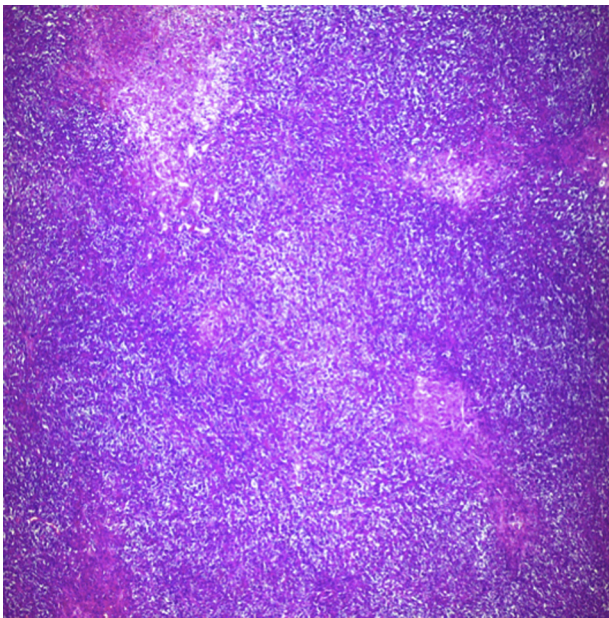


Figura 4 Neoplasia difusa y nodular de linfocitos (tinción hematoxilina-eosina $\times 40$).

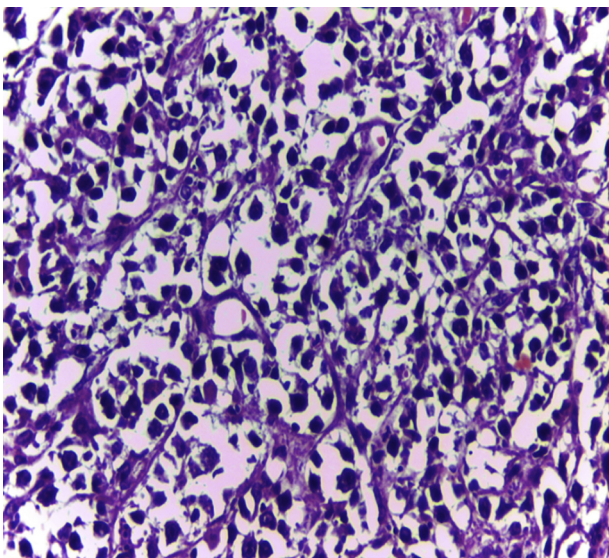


Figura 5 Células linfoides patrón difuso, núcleos hiper-cromáticos, escaso citoplasma (tinción hematoxilina-eosina $\times 400$).

tología se complementa el estudio con serología VIH, VHB, VHC y CMV, que resultan negativos. Se practica biopsia de médula ósea que concluyó hallazgos concordantes con cambios de tipo mielodisplásicos asociados a megaloblastos, sin infiltración linfomatosa.

El estudio de diseminación con tomografía computarizada de tórax-abdomen y pelvis no mostró hallazgos sugerentes de compromiso supra ni infradiafragmático.

Se practican 2 ciclos de quimioterapia con R-CHOP con regular respuesta clínica. Evolucionó con múltiples complicaciones infecciosas, hasta que finalmente fallece como consecuencia de estas.

Discusión

La literatura anglosajona describe una incidencia del linfoma no-Hodgkin de 12,2 casos por cada 100.000 habitantes, de los cuales, solo el 30% presenta un primario extranodal y de estos solo el 0,4% se manifiesta como LPH. El linfoma no-Hodgkin de células B es el más relacionado a esta entidad en aproximadamente un 60%, en comparación con el linfoma no-Hodgkin de células T con solo un 30%⁴.

La patogenia del LPH es desconocida, sin embargo, la estimulación crónica antigénica parece ser parte inicial del desarrollo de esta entidad. Algunos factores de riesgo son conocidos, entre los que destacan virus hepatotópicos como el VHC y VHB, como también el VIH y el VEB⁴. Importante es la relación con pacientes postrasplantados de órganos sólidos, que pueden presentarlo hasta en el 4% de los casos⁴. Ninguna de estas condiciones estaba presente en nuestra paciente.

En el año 2011 Fwu et al. estudiaron una cohorte Taiwanesa de mujeres, en la que mostró tasas de LPH de 3,18 casos por cada 100.000 mujeres embarazadas con antígeno de superficie para el VHB (+) versus de 1,23 casos por cada 100.000 con antígeno de superficie para el VHB (-), en un seguimiento a 7 años⁶. Por su parte un metaanálisis de Sidonie et al. mostraron que los pacientes VHC (+) que padecían de LPH asintomático pueden presentar respuesta al tratamiento con peginterferón asociado a rivabirina, sin necesidad de recurrir a la cirugía⁵.

La edad de presentación del LPH habitualmente es la quinta década de la vida, siendo más frecuente en varones. En general se presenta de manera oligosintomática, sin embargo, aproximadamente el 70% presenta dolor abdominal, y solo un 10% síntomas B. Al examen físico lo más destacable es la presencia de hepatomegalia, la que está presente hasta en un 50% de los casos. Existen algunos reportes de casos en la literatura de fallo hepático fulminante secundario a LPH, lo que afortunadamente ocurre en menos del 1% de los casos, especialmente en aquellos casos con compromiso difuso³.

En el laboratorio pueden presentarse múltiples hallazgos, siendo lo más constante la presencia de alteración del perfil hepático de carácter colestásico, aunque también puede ser hepático, además del aumento de la LDH y la $\beta 2$ -microglobulina. El apoyo de las imágenes es fundamental para guiar el estudio. La ecotomografía permite la visualización de un nódulo hepático hipo o isoíntenso, pero cuando el compromiso es difuso, su utilidad es más restringida. En la tomografía computarizada trifásica se observan lesiones hipodensas heterogéneas con realce en anillo. Menos frecuente es el hallazgo de calcificaciones y necrosis⁷. Por su parte en la resonancia magnética se describen como lesiones hipo o isoíntensas en T1, con refuerzo en secuencia T2, tal como lo presentaba nuestro caso. Una publicación reciente de Gallamini et al. describen la utilidad del PET-CT para evaluar el estadio, al tener mayor precisión para evaluar el compromiso nodal y extranodal, además de aportar información útil para el tratamiento⁸, no disponible en nuestro caso.

Pese a lo descrito previamente, los exámenes de laboratorio de nuestra paciente no presentaron las alteraciones más llamativas y solo la resonancia magnética podía hacer sospechar su diagnóstico.

Para realizar el diagnóstico se han considerado los criterios de Lei, los que considera síntomas provenientes de: compromiso hepático, ausencia de adenopatías palpables y visibles en imágenes, sin compromiso hematológico al frotis y exclusión de compromiso esplénico, linfonodos y médula ósea². De todos modos, no existe consenso respecto a su uso en la literatura actual. La histología es el pilar fundamental para el diagnóstico y tipificación del LPH, por lo que la biopsia de estas lesiones es primordial⁹.

El tratamiento para este tipo de tumores es controvertido. Sin embargo, la bibliografía apoya el uso de los esquemas conocidos para el tratamiento del linfoma no-Hodgkin mediante rituximab + CHOP, ya que le otorga una mayor sobrevida anual^{9,10}. Parece prudente, aún más con las nuevas terapias, usar terapia antiviral en aquellos pacientes que padecen de forma concomitante la infección por VHC, ya que pudiese favorecer la resolución en aquellos casos de linfoma indolente. Por otro lado, es de vital importancia tener presente el estado serológico del VHB por el riesgo de reactivación con el uso de rituximab. La cirugía también se describe como posible tratamiento, pero con resultados menos prometedores, y con mayores tasas de recidiva.

El LPH es un tumor que puede tener mejor sobrevida que el carcinoma hepatocelular si es identificado y tratado correctamente con sobrevida promedio a 5 años del 83,1%^{2,4}.

En resumen, el LPH a pesar de ser una entidad infrecuente, debe ser considerado dentro de los diagnósticos diferenciales de las lesiones focales hepáticas. Si bien el apoyo de las imágenes, como la resonancia magnética, son de gran utilidad diagnóstica, lo fundamental es el estudio histológico. El manejo debe ser considerado por un equipo multidisciplinario que incorpore la presencia de hematólogos, hepatólogos y cirujanos, de manera de optimizar las distintas opciones terapéuticas y mejorar la sobrevida de esta infrecuente enfermedad.

Bibliografía

1. Osborne BM, Butler JJ, Gurada LA. Primary lymphoma of the liver, ten cases and a review of the literature. *Cancer*. 1985;56:2902-10.
2. Noronha V, Shafib NQ, Obando JA, Kummar S. Primary non-Hodgkin's lymphoma of the liver. *Crit Rev Oncol Hemat*. 2005;53:199-207.

3. Cofré P, Valera JM, Smok G, Regonessi C, Brahm J. Fallo hepático fulminante por un linfoma no hodgkiniano de estirpe T asociado al virus de la hepatitis C. Caso clínico. *Gastroenterol Hepatol*. 2006;29:542-54.
4. Steller EJ, van Leeuwen MS, van Hillegersberg R, Schipper ME, Rinkes IH, Molenaar IQ. Primary lymphoma of the liver - A complex diagnosis. *World J Radiol*. 2012;4:53-7.
5. Hartridge-Lambert SK, Stein EM, Markowitz AJ, Portlock CS. Hepatitis C and non-Hodgkin lymphoma: The clinical perspective. *Hepatology*. 2012;55:634-41.
6. Fwu CW, Chien YC, You SL, Nelson KE, Kirk GD, Kuo HS, et al. Hepatitis B virus infection and risk of intrahepatic cholangiocarcinoma and non-Hodgkin lymphoma: A cohort study of parous women in Taiwan. *Hepatology*. 2011;53:1217-25.
7. Lu Q, Zhang H, Wang WP, Jin YJ, Ji ZB. Primary non-Hodgkin's lymphoma of the liver: sonographic and CT findings. *Hepatobiliary Pancreat Dis Int*. 2015;14:75-81.
8. Gallamini A, Borra A. Role of PET in lymphoma. *Curr Treat Options Oncol*. 2014;15:248-61.
9. Delshad SD, Ahdoot JJ, Portocarnero DJ. Primary hepatic lymphoma. *Clin Gastroenterol Hepatol*. 2010;8:49-50.
10. Mouna B, Wafae A, Hind M, Hassan E. Primary liver lymphoma: a case report and literature review. *J Cancer Ther*. 2011;2:725-7.

Gabriel Mezzano^{a,*}, Rene Rojas^a, Claudia Morales^b, Raimundo Gazitúa^c, Juan Carlos Díaz^d y Javier Brahm^a

^a Sección de Gastroenterología, Hospital Clínico, Universidad de Chile, Santiago, Región Metropolitana, Chile

^b Departamento de Anatomía Patológica, Hospital Clínico, Universidad de Chile, Santiago, Región Metropolitana, Chile

^c Sección de Hematología, Hospital Clínico, Universidad de Chile, Santiago, Región Metropolitana, Chile

^d Departamento de Cirugía, Hospital Clínico, Universidad de Chile, Santiago, Región Metropolitana, Chile

* Autor para correspondencia.

Correos electrónicos: gmezzano@me.com, gmezzano@gmail.com (G. Mezzano).

<http://dx.doi.org/10.1016/j.gastrohep.2015.09.008>