



Archivos de Medicina Veterinaria

ISSN: 0301-732X

archmv@uach.cl

Universidad Austral de Chile

Chile

BORIE, C.; CEPEDA, R.; VILLARROEL, M.; DE LOS REYES, M.
Descripción de características reproductivas en tres perros seropositivos a *Brucella canis*
Archivos de Medicina Veterinaria, vol. 34, núm. 1, 2002, pp. 111-116
Universidad Austral de Chile
Valdivia, Chile

Disponible en: <http://www.redalyc.org/articulo.oa?id=173013842012>

- Cómo citar el artículo
- Número completo
- Más información del artículo
- Página de la revista en redalyc.org

redalyc.org

Sistema de Información Científica

Red de Revistas Científicas de América Latina, el Caribe, España y Portugal

Proyecto académico sin fines de lucro, desarrollado bajo la iniciativa de acceso abierto

[Inicio Web Revistas](#) [Web Biblioteca](#) [Contacto](#)

Biblioteca UACH Sistema de Bibliotecas UACH

Revistas Electrónicas UACH

Sistema de Bibliotecas UACH





→ Artículos [Búsqueda artículos](#)

[Tabla de contenido](#) [Anterior](#) [Próximo](#) [Autor](#) [Materia](#) [Búsqueda](#) [Inicio](#) [Lista](#)



Archivos de medicina veterinaria

ISSN 0301-732X *versión impresa*

-  [Como citar este artículo](#)
-  [Agregar a favoritos](#)
-  [Enviar a e-mail](#)
-  [Imprimir HTML](#)

Arch. med. vet. v.34 n.1 Valdivia 2002

Arch. Med. Vet., Vol. XXXIV, N° 1, 2002, pp. 111-116

COMUNICACIONES

Descripción de características reproductivas en tres perros seropositivos a *Brucella canis*

Description of reproductive characteristics of three *Brucella canis* seropositive dogs

C. BORIE¹, M.V., M.S.; R. CEPEDA², Tec. Med.; M. VILLARROEL¹, M.V.; M. DE LOS REYES³, M.V.; M.S.

¹ Laboratorio de Microbiología.

² Laboratorio de Histología.

³ Laboratorio de Reproducción, Facultad de Ciencias Veterinarias y Pecuarias, Universidad de Chile, Casilla 2, Correo 15, La Granja, Santiago, Chile.

Summary

Seminal and histological reproductive characteristics in three *Brucella canis* seropositive dogs are

described. Seminal volume and sperm morphology were altered and no sperm was seen in one dog. This agrees with histological findings where spermatozoid development was altered and eritrocites inside tubular lumen were seen indicating hemo-testicular barrier failure. These results confirm the negative impact of the disease on reproductive performance with subsequent infertility.

Key words: *Brucella canis*, dogs, reproduction, orchitis, infertility.

Resumen

Se describen las características reproductivas a nivel histológico y seminal en tres perros seropositivos a *Brucella canis*. A nivel seminal se observaron alteraciones en volumen y en la morfología espermiática, encontrándose en un perro ausencia total de espermatozoides. Esta situación concordó con los estudios histológicos, donde se encontró alteración de la línea espermatogénica, además de infiltración eritrocitaria tubular indicativo de alteración de la barrera hematotesticular. Los resultados confirman el impacto negativo de esta bacteria sobre la funcionalidad reproductiva, alterando seriamente la fertilidad.

Palabras claves: *Brucella canis*, perros, reproducción, orquitis, infertilidad.

INTRODUCCION

La brucelosis causada por las especies del género *Brucella* (*B. melitensis*, *B. abortus*, *B. suis*, *B. ovis*, y *B. canis*) se caracteriza por ser relativamente específica en su hùesped e inducir una patología de carácter reproductivo en los animales. La brucelosis del perro es causada específicamente por la especie *B. canis*, aun cuando *B. abortus*, *B. suis* y *B. melitensis* pueden enfermar esporádicamente al animal, causándole un cuadro autolimitado ([Carmichael, 1990](#); [Carmichael y Greene, 1993](#)).

La brucelosis canina por *B. canis*, es una enfermedad ampliamente distribuida a nivel mundial, siendo descrita por primera vez en 1966 en EE.UU, a partir de un brote de aborto en perros Beagle; desde entonces, la bacteria ha sido notificada en países como China, España, Japón, Alemania, siendo especialmente frecuente en América Central y América del Sur ([Carmichael, 1990](#); [Carmichael y Shin, 1996](#)), desconociéndose aún las razones de este hecho. En Chile, esta bacteria fue aislada simultáneamente por primera vez en 1978 en la Región Metropolitana y Valdivia ([Pinochet y col., 1979](#); [Zamora y col., 1980](#)); el último estudio de prevalencia realizado en 9 criaderos de la región Metropolitana determinó un 13.5 % de perros seropositivos, valor que alcanzó a un 40%, en dos de los 9 criaderos analizados ([Sánchez y col., 1986](#); [Borie y Pinochet, 1987](#)). A pesar de que no existen estudios formales posteriores, los valores elevados (aproximadamente 20%) encontrados durante los años 1993 a 1999 en la Región Metropolitana sugieren un aumento en la prevalencia regional, probablemente debido a la falta de un programa de control adecuado ([Sánchez y col., 2000](#)).

Además de la importancia zoonótica de esta enfermedad ([C.D.C., 1978](#); [Sánchez y col., 2000](#)), se le reconoce como una entidad que produce importantes pérdidas económicas en los criaderos, como consecuencia de las alteraciones reproductivas. Se han descrito alteraciones genitales asociadas a la infección por *B. canis*, destacando la infertilidad en los machos, como una entidad progresiva e irreversible ([George y Carmichael, 1984](#); [Johnston y col., 2001](#)). En las hembras, el signo más común es el aborto súbito al día 45-55 de gestación que ocurre en un elevado porcentaje (sobre 75%), siendo menos común en los días 30 a 44 de gestación e incluso posterior al día 50 ([Carmichael y Greene, 1993](#)).

El análisis de la patogenia en el aparato reproductor de los perros infectados señala que se trata de una respuesta autoinmune a la colonización de *B. canis* en el tracto genital ([Serikawa y col., 1984](#); [Johnson y Walker, 1992](#)). Esta bacteria infecta a los perros a través de las mucosas oral, conjuntival

y genital, siendo la dosis mínima infectante de aproximadamente 10^6 unidades formadoras de colonias (UFC/mL) vía oral y $10^4 - 10^5$ UFC/mL vía conjuntival ([Carmichael y Joubert, 1988](#)), desconociéndose la dosis infectante a nivel genital. Una vez que ingresa la bacteria en el perro, es rápidamente fagocitada por macrófagos donde es capaz de sobrevivir y multiplicarse gracias a su capacidad de inhibir la formación del complejo fagolisosoma y, por tanto, impidiendo así la acción lítica de enzimas lisosomales. En la endocitosis realizada por neutrófilos, eosinófilos, monocitos y macrófagos, se produce la activación de la degranulación, activación de otras células del sistema inmune a través de la liberación de citoquinas y activación del estallido respiratorio. *B. canis* resistiría la acción del peróxido de hidrógeno y radicales hidroxilos formados durante la explosión respiratoria a través de las enzimas superóxido dismutasa y catalasa que eliminan completamente estos radicales ([Corbel, 1997](#)). Posteriormente, por vía linfática, la bacteria invade los ganglios regionales, los que se ven aumentados de volumen a expensas de una hiperplasia linfoide y de macrófagos.

Si *B. canis* logra vencer la barrera inmunitaria, se propaga vía linfática o hematógena, provocando una bacteremia 1 a 4 semanas posterior a la infección, la que puede persistir por largos períodos (6 a 64 meses). La bacteria es capaz de colonizar órganos tales como hígado y bazo, y con la participación del sistema

monocito-macrófago induce, nuevamente, hiperplasia linfocitaria. La bacteria tiene tropismo por órganos del sistema reproductivo, como el prostático y epididimario en los machos, donde produce una fuerte infiltración de células inflamatorias ([Carmichael y Green, 1993](#)).

La epididimitis es más frecuente que la orquitis y que la orquitis asociada a epididimitis ([Johnson y Walker, 1992](#)). La inflamación de estos órganos no es supurativa, observándose, además, espermatozoides en el espacio extratubular ya sea a nivel intersticial o peritubular ([Carmichael, 1998](#)). La bacteria se puede eliminar vía seminal en forma intermitente por hasta 2 años ([George y col., 1979](#)). En la orina de machos y hembras, la bacteriuria se inicia poco después de la bacteremia, persistiendo por al menos 3 meses en concentraciones que varían entre 10^3 y 10^6 UFC/mL ([Carmichael y Joubert, 1988](#)).

No obstante su alta prevalencia en Chile, tanto a nivel de perros de particulares como en animales de criaderos, no existen estudios nacionales que evalúen la fertilidad tanto potencial como real en perros infectados por *B. canis*. El objetivo del presente trabajo fue realizar una evaluación de carácter preliminar y en forma descriptiva, de parámetros espermáticos-seminales, como también características histológicas a nivel testicular, de modo de visualizar posibles alteraciones de la línea germinal durante el desarrollo espermatogénico en perros adultos seropositivos a *B. canis*.

MATERIAL Y METODOS

Animales: Se utilizaron 5 perros adultos de distintas razas, tres de ellos fueron seropositivos a *B. canis* (P1, P2 y P3), los cuales tenían antecedentes de infertilidad secundaria (animales que aunque habían logrado reproducirse normalmente en un inicio, en cruas posteriores no mantuvieron dicha capacidad) y dos perros seronegativos de fertilidad probada, usados como controles (P4 y P5).

Diagnóstico: Bajo condiciones de asepsia se obtuvieron muestras de sangre mediante venipunción de la safena externa, obteniendo el suero por centrifugación. El diagnóstico serológico se efectuó mediante contrainmunoeléctroforesis con antígeno lipopolisacárido rugoso (LPS-r) de *B. ovis*, de acuerdo a la técnica estandarizada en el Laboratorio de Microbiología de la Facultad de Ciencias Veterinarias y Pecuarias de la Universidad de Chile; en breve, se prepararon portaobjetos con agarosa al 1% en buffer barbital sódico pH 8.6, imprimiendo pocillos equidistantes entre sí; una vez solidificada la agarosa, se cargaron los pocillos con el suero control positivo, sueros de perros en estudio y antígeno ([figura 1](#)). La corrida electroforética se realizó a 220 volt con 7.5 mA, por cada portaobjeto, durante 2 horas. La lectura de las bandas de precipitación se realizó previa inmersión en citrato de sodio al 5% para eliminar reacciones inespecíficas de precipitación ([Sánchez y col., 1986](#)).




FIGURA 1. Contrainmunolectroforesis con antígeno LPS-r de *B. ovis*. Entre el pocillo A (antígeno) y B (suero) se observa una línea de precipitación nítida característica de una muestra positiva.

Counterimmunolectrophoresis with LPS-r antigen of *B. ovis*. A precipitation line characteristic of a positive sample is shown between wells A (antigen) and B (serum).

Análisis espermático-seminal: El semen de los perros se obtuvo mediante manipulación digital, efectuando el análisis de los eyaculados a todos los perros en estudio, mediante espermiograma convencional. Inmediatamente después de la recolección, se evaluó color, pH seminal, volumen y motilidad; posteriormente se evaluó la concentración y morfología espermática (cabeza, cuello, tracto intermedio y cola), según metodología de rutina empleada en el Laboratorio de Reproducción de la Facultad de Ciencias Veterinarias y Pecuarias, Universidad de Chile ([De los Reyes, 2000](#)).

Análisis histológico: Para el estudio histológico se obtuvieron los testículos de los perros positivos, mediante orquiectomía. Los testículos se fijaron en Bouin alcohólico por 24 horas y se procesaron para inclusión en paraplas, de acuerdo a las técnicas histológicas convencionales ([López y col., 1982](#)). Posteriormente, se hicieron cortes semiseriados de 5 mm de espesor, con micrótopo de rotación (Leitz,) y se tiñeron con Hematoxilina Eosina (H-E) para la visualización general del tejido testicular y con Ácido Peryódico Schiff (PAS), para teñir las membranas basales, especialmente a nivel tubular.

RESULTADOS Y DISCUSION

Los resultados obtenidos en los parámetros seminales de los animales, se muestran en la [cuadro 1](#). Las características seminales observadas demostraron que de los tres perros seropositivos a *B. canis*, uno (P1) presentó una marcada alteración en dichos parámetros, donde la coloración del semen fue rojiza, el pH alcalino, abundante «debris» y ausencia total de espermatozoides en el eyaculado. Los otros dos perros positivos (P2 y P3), aunque mostraron color, pH, concentración y motilidad espermática dentro de los rangos de normalidad para la especie, tuvieron bajo volumen seminal y una alta proporción de espermatozoides anómalos (40.0 y 39.7% respectivamente). Estos valores fueron más altos que los porcentajes de anomalías espermáticas registradas en los dos perros controles (20.2% y 22.7%). Entre las alteraciones espermáticas descritas en la literatura extranjera destacan la disminución del volumen del eyaculado con presencia de gran cantidad de células inflamatorias y de hasta 90% de espermatozoides anormales ([George y col., 1979](#)). Estas alteraciones coinciden, en lo sustancial, con lo obtenido en este estudio; sin embargo, a excepción del perro P1, los otros animales positivos no mostraron alteraciones severas, lo que podría deberse

a que la infección en estos animales no habría alcanzado aún una etapa crónica; no obstante, dado el aumento de la teratospermia y la disminución del volumen seminal, es posible que la infección por *B. canis* fuese de más de ocho a diez semanas, ya que según lo descrito por [George y col. \(1979\)](#), estos parámetros se alteran en los animales infectados experimentalmente, después de la octava semana.

CUADRO 1. Características seminales en perros seropositivos a *B. canis* (P1; P2; P3) y controles seronegativos (P4 y P5).

Seminal characteristics in seropositive dogs to *B. canis* (P1; P2; P3) and seronegative controls (P4 y P5).

ANIMALES	Volumen (mL)	Concentración (Espx 10 ⁶ /mL)	Motilidad Progresiva (%)	pH	Color	Anormalidades (%)
P1	0.5	-	-	7.8	rojizo	-
P2	2	8.0	60	7	blanco-gris	40
P3	1.7	7.0	75	6.8	gris	39.7
P4	4	91.9	6.8	7.1	blanco-gris	20.2
P5	6	132.4	98	6.8	blanco-gris	22.7

Respecto al perro P1, donde no se encontraron espermatozoides en el eyaculado, se ha descrito que en estados más crónicos, estos procesos inflamatorios terminan con atrofia testicular uni o bilateral ([Johnson y Walker, 1992](#); [Johnston y col., 2001](#)), lo que pareciera haber ocurrido en este animal, donde además se observó una atrofia testicular avanzada.

Dentro de las anomalías espermáticas más frecuentes que explicarían la infertilidad característica de los machos infectados con *B. canis*, se señalan células espermáticas inmaduras, retención de gota citoplasmática proximal, presencia de colas enrolladas, desprendimiento de cabezas y aglutinación cabeza-cabeza ([George y col., 1979](#)), ya que estas alteraciones impiden el normal desplazamiento de los espermatozoides hacia el sitio de fecundación y/o la adecuada interacción gamética ([De los Reyes, 2000](#)). Todas estas teratoespermias se registraron en los machos P2 y P3. No se observaron cambios notorios en la libido, lo que coincide con lo señalado por [George y col. \(1979\)](#), sin embargo, el tiempo de extracción de semen se estimó más prolongado (> 20 minutos) en los animales positivos respecto a los controles.

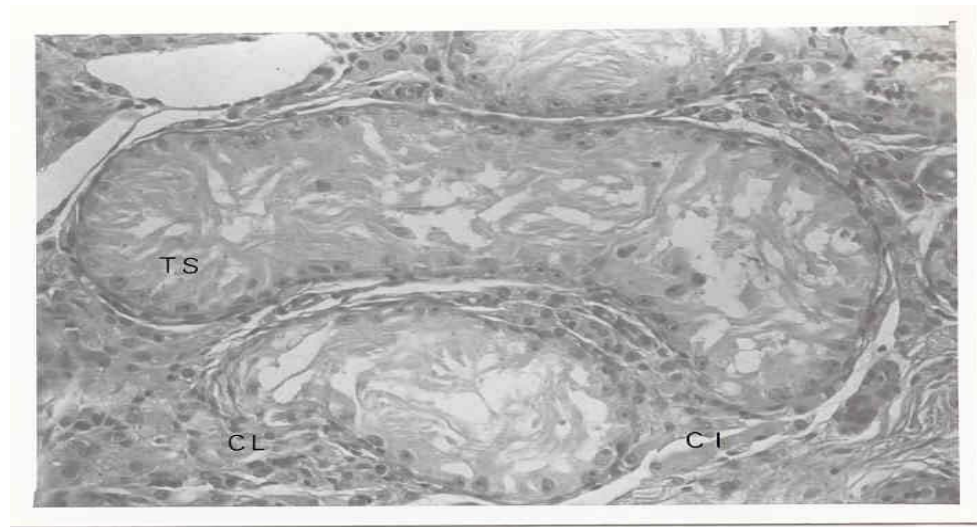


FIGURA 2. Túbulos seminíferos (TS) con predominio de células de Sertoli y ausencia de desarrollo de la línea germinativa. Compartimento intersticial (CI) con presencia de células de Leydig (CL) de apariencia normal (Tinción hematoxilina-eosina, 300X).

Seminiferous Tubules (ST) with sertoli cells predominance, without development of germinative line. Instertial compartment (CI) with normal Leydig cells (Hematoxiline-eosine stain, 300X).

El análisis histológico mostró, en el perro azoospermico (P1), alteraciones severas de la línea espermatogénica en todos los túbulos seminíferos. En la mayoría de ellos la diferenciación celular progresó sólo hasta espermatocitos primarios y en ninguno se observó espermátidas ni espermatozoides (figuras 2 y 3). Algunos túbulos seminíferos estaban formados exclusivamente por células de Sertoli y otros en franco proceso degenerativo. En general las membranas basales se observaron alteradas (engrosadas y/o discontinuas). También se encontraron hemosiderófagos en los túbulos seminíferos, indicando destrucción de glóbulos rojos. Todo esto, además de la presencia de eritrocitos en el lumen ([figura 4](#)), indica una alteración a nivel de la barrera hematotesticular y/o ruptura tubular. Al respecto, [Carmichael \(1998\)](#), señala la salida de espermatozoides a través de los túbulos seminíferos en perros que cursan con orquitis, situación que se asemeja a los hallazgos histológicos encontrados en este estudio. La alteración de la red hematotesticular implica que determinantes antigénicos espermáticos pasen a la circulación periférica desencadenando una respuesta autoinmune en el animal ([Flanders y col., 2000](#)). La salida de espermatozoides explicaría una autosensibilización con aparición de anticuerpos antiespermáticos y reacciones de hipersensibilidad tardía contra antígenos de estas células, situación que contribuye a perpetuar la orquitis-epididimitis y detener la espermatogénesis, pudiendo provocar azoospermia en casos crónicos ([Schoeb y Morton, 1978](#); [George y Carmichael, 1984](#); [Serikawa y col., 1984](#); [Johnson y Walker, 1992](#)). En los otros perros seropositivos no se observaron alteraciones importantes en el parénquima testicular.

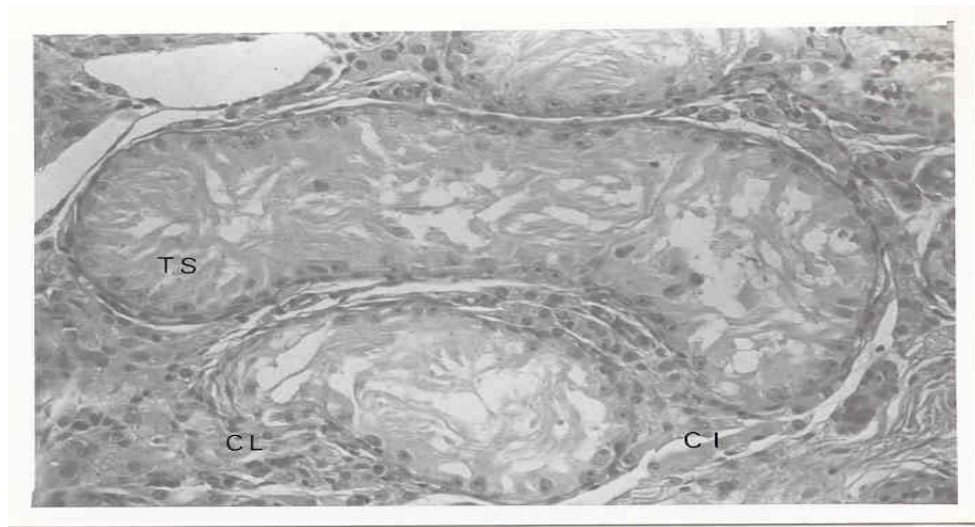


FIGURA 3. Túbulo seminífero (TS) con abundantes células de Sertoli con citoplasma finamente granulado, desarrollo incompleto de la línea germinativa, escasos espermatocitos I (SP1), presencia de grandes vacuolas en el epitelio. En el lumen se observan células descamadas apoptóticas (CA) y de macrófagos (MP), cargados con pigmentos tipo hemosiderina (Tinción hematoxilina-eosina, 300X).
Seminiferous Tubules (ST) with finely granulate cytoplasm, incomplete development of germinative cell line. Few primary spermatocytes (SP1), big vacuoles in epithelium. Descamative apoptotic cells in tubular lumen and macrophages with hemosiderine pigment (Hematoxiline-eosine stain, 300X).

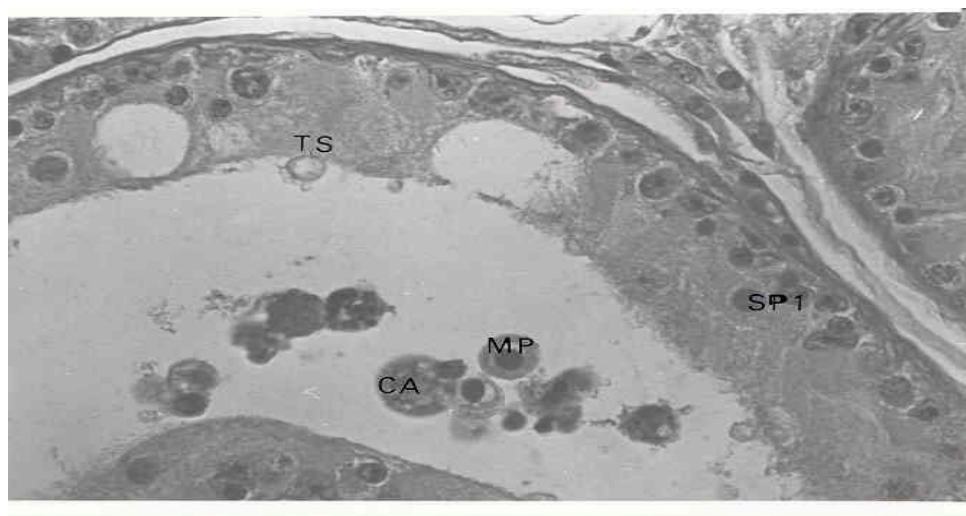


FIGURA 4. Túbulo seminífero 1 (TS1), presencia de glóbulos rojos y blancos en el lumen y células descamativas del epitelio, vacuolización de algunos segmentos epiteliales, engrosamiento parcial del peritúbulo (Tinción hematoxilina-eosina, 300X).
Seminiferous Tubules (ST), eritrocites and leukocytes in tubular lumen with desquamative cells in epithelium, vacuoles in some epithelial segment,

partial enlargement of peritubule. (Hematoxiline-eosine stain, 300X)

Las características seminales e histológicas observadas en los perros seropositivos a *B. canis* en el tracto genital de los machos confirman el impacto negativo de esta bacteria sobre la funcionalidad reproductiva, alterando seriamente la fertilidad. A nivel nacional no existe un control reproductivo periódico en los animales destinados para este fin, lo que sin duda implica que muchos problemas de infertilidad no son abordados apropiadamente. El tratamiento con antimicrobianos, aunque pueda erradicar la bacteria del organismo ([Carmichael y Greene, 1993](#)), los daños a nivel genital permanecen de manera irreversible, lo que implica que cualquier perro seropositivo a esta bacteria debe inevitablemente ser eliminado como reproductor. Los antecedentes encontrados en este trabajo, aunque descritos en forma preliminar en un número limitado de animales, sugieren realizar investigaciones más profundas en esta área, así como también la necesidad de evaluar, adecuadamente, a los perros destinados a reproducción.

BIBLIOGRAFIA

- BORIE, C., PINOCHET, L. 1987. Brucelosis canina: Conceptos generales y estudios realizados en el país. *Monog. Med. Vet.* 9: 70-78.
- CARMICHAEL, L. E., J. C. JOUBERT, 1988. Transmission of *Brucella canis* by contact exposure. *Cornell Vet.* 78: 63-73.
- CARMICHAEL, L. E. 1990. *Brucella canis*. In: Animal Brucellosis. Nielsen K.H. and Duncan J. R. Ed. CRC Press Boca Raton. Florida, USA, pp. 336-350
- CARMICHAEL, L. E., C. E. GREENE, 1993 Brucelosis canina. In: Enfermedades infecciosas de los perros y los gatos. Interamericana McGraw-Hill, pp. 604-616.
- CARMICHAEL, L. E., S. J. SHIN, 1996. Canine brucellosis: A diagnostician's Dilemma. *Semin. Vet. Med. Surg. (small animal)* 11: 161-165.
- CARMICHAEL, L. E. 1998. Brucelosis canina causada por *B. canis*: enfermedad clínica: problemas en inmunodiagnóstico. XXIII Cong. World Small Anim. Assoc., Buenos Aires, Argentina, pp. 327-331.
- CDC, Center for Diseases Control and Prevention. 1978. Brucellosis caused by *Brucella canis* (United States Veterinary Public Health Notes, october, USA. sp).
- CORBEL, M. J. 1997. Brucellosis: an Overview. *Emer. Infect. Dis.* 3: 213-221.
- DE LOS REYES, M. 2000. Andrología canina. En: De los Reyes, M.; Sánchez, A. (eds). Tópicos en Reproducción de pequeños animales. Santiago, pp. 82-93.
- FLANDERS, J. A., D. H. SCHLAFER, A. E. YEAGER, 2000. Diseases of the canine testes En: Kirk'S Current Veterinary Therapy XIII Small Animal Practice (Bonagura, J. D. Ed.), WB. Saunders Company, pp. 941-945.
- GEORGE, L. W., R. J., DUNCAN, L. E., CARMICHAEL. 1979. Semen Examination in Dogs with Canine Brucellosis. *Am. J. Vet. Res.* 40: 1589-1595.
- GEORGE, L. W., L. E. CARMICHAEL, 1984. Antisperm response in male dog with chronic *Brucella canis* infection. *Am. J. Vet. Res.* 45: 274-281.
- LOPEZ, M., C. LEYTON, M. GRAF. 1982. Técnicas de histología y citología. 2ª ed. Depto. de Biología y Genética, Fac. Medicina. Universidad de Chile, 242 p.

JOHNSON, C. A., R. D. WALKER, 1992. Clinical signs and diagnosis of *Brucella canis* infection. *Compend. Contin. Educ. Pract. Vet.* 14: 763-772.

JOHNSTON, S. D., M. V. ROOT-KUSTRITZ, P. N. OLSON. 2001. Canine pregnancy. In: Canine and feline theriogenology . Johnston, S.D., Root-Kustritz, M. V., Olson, P.N. (eds.) W. Bsaunders Co., pp. 66- 104.

PINOCHET, L. V., L. MORA, M. L. SANCHEZ, C. CONTRERAS. 1979. Investigación serológica canina en criaderos del área metropolitana. II Congr. Med. Vet. Chile, O137.

SANCHEZ, M. L., D. CASTILLO, L. PINOCHET, P. ABALOS, M. LASSERRE. 1986. Utilización de dos técnicas serológicas diagnósticas en brucelosis canina. Res. VI Congr. Nac. Med. Vet., Santiago, SA.147.

SÁNCHEZ, M. L., M. VILLARROEL, C. BORIE. 2000. Detección de anticuerpos contra *Brucella canis* en perros y en dos casos humanos. Res. XVII Congr. Chil. Infect. Viña del Mar, P81.

SCHOEB, T. R., R. MORTON. 1978. Scrotal and testicular changes in canine brucellosis: a case report. *J. Am. Vet. Med. Assoc.* 172: 598-600.

SERIKAWA, T., Y. KONDO, H. TAKADA, J. YAMADA. 1984. Head to head type auto-spermagglutination with IgA antibody to acrosome induced by *Brucella canis* infection. *Jpn. J. Vet. Sci.* 46: 41-48.

ZAMORA, J., O. ALONSO, R. MARTIN. 1980. Brucelosis canina en Valdivia, Chile. *Zentralblat. Veterinärmed.* 27: 149.

Aceptado: 05.03.2002.