



REVISTA MÉDICA CLÍNICA LAS CONDES

<https://www.journals.elsevier.com/revista-medica-clinica-las-condes>

Lesiones deportivas por sobreuso en niños y adolescentes

Sports injuries due to overuse in children and adolescents

Catalina Larrain^{a,b,✉}, Marcia Salinas^a.

^a Departamento de Traumatología y Ortopedia Infantil. Clínica Las Condes. Santiago, Chile.

^b Hospital Sótero del Río. Santiago, Chile.

INFORMACIÓN DEL ARTÍCULO

Historia del Artículo:

Recibido: 30 06 2020.
Aceptado: 19 04 2021.

Palabras clave:

Deporte; Niños;
Sobreuso.

Key words:

Sports; Child; Overuse
Injury.

RESUMEN

La actividad deportiva en niños y adolescentes ha presentado un aumento sostenido en nuestro país en los últimos años; esto ha generado un aumento de las lesiones deportivas por sobreuso. Éstas pueden tener múltiples orígenes, dependiendo de la edad y la actividad del paciente. La mayoría son de manejo conservador, sin embargo, algunas requieren manejo quirúrgico. Lo más importante es la prevención de estas lesiones mediante el uso de equipo apropiado, regulando la intensidad y tipo de entrenamiento y tratando precozmente las lesiones.

SUMMARY

Sports activity in children and adolescents has presented a sustained increase in our country in recent years, generating an increase in sports-related overuse injuries. These injuries vary in nature, depending on the patient's age and level of training. Most are conservatively managed; although, some will require surgical treatment. It is important, however, to try to prevent these injuries by using appropriate equipment, regulating the intensity and type of training and treating injuries early.

✉ Autor para correspondencia

Correo electrónico: clarrain@clinicalascondes.cl

<https://doi.org/10.1016/j.rmcl.2021.04.002>

e-ISSN: 2531-0186/ ISSN: 0716-8640/© 2019 Revista Médica Clínica Las Condes.

Este es un artículo Open Access bajo la licencia CC BY-NC-ND

(<http://creativecommons.org/licenses/by-nc-nd/4.0/>).



INTRODUCCIÓN

En los últimos años se ha producido un aumento sostenido de la actividad deportiva en la población pediátrica. Se estima que en Estados Unidos 55 millones de niños y adolescentes entre 6 y 18 años participan en deportes organizados anualmente^{1,2}. Aunque existen reportes de actividad física pediátrica en nuestro país³, no encontramos estudios específicos sobre el tipo de actividad deportiva realizada.

Los beneficios de realizar actividad física son múltiples; el ejercicio regular aumenta la autoestima, reduce la ansiedad y el estrés⁴; disminuye el tabaquismo, el uso de drogas⁵ y el ausentismo escolar⁶; mejora las habilidades sociales, de trabajo en equipo y liderazgo⁷⁻⁹.

La actividad deportiva se divide en deporte no organizado (juego libre) y organizado (actividades específicas con entrenadores). La práctica del deporte organizado ha registrado un aumento sostenido en los últimos años; siendo en este tipo de actividad donde se producen las lesiones de sobreuso. En este contexto pueden presentarse otras patologías, relacionadas a la presión de padres y entrenadores, como trastornos del sueño, ansiedad, depresión y agotamiento o *burnout*¹⁰.

Es importante entender la importancia creciente y la fisiopatología de estas lesiones en el manejo del paciente pediátrico, para así indicar un tratamiento específico diferente al cese de la actividad deportiva hasta el término del crecimiento. En este contexto, la prevención de este tipo de lesiones es de gran importancia con el objetivo de lograr un reintegro deportivo completo.

La enfermedad de Legg-Calvé-Perthes y la espondilolisis no serán tratadas en esta revisión dado que no se consideran lesiones por sobreuso asociadas a la actividad deportiva. El objetivo de esta revisión es abordar el diagnóstico y tratamiento de las principales lesiones de sobreuso asociadas a la práctica deportiva en niños y adolescentes, así como las medidas de prevención de éstas.

FISIOPATOLOGÍA

Una lesión por sobreuso consiste en el daño producido por un microtrauma repetido sobre el hueso, músculo o tendón, sin el tiempo necesario para su recuperación o reparación. Generalmente son el resultado de la combinación de factores intrínsecos (alteraciones de eje de las extremidades o desbalances musculares) y extrínsecos (entrenamiento inadecuado, superficies duras o calzado inapropiado)¹¹.

La real incidencia de las lesiones por sobreuso en niños y adolescentes es difícil de inferir dada la diversidad de factores

involucrados (edad, tipo de deporte, grado de desarrollo, intensidad de actividad deportiva, etc.); sin embargo, se estima que la mitad de las lesiones deportivas corresponde a sobreuso¹²⁻¹⁴.

Las lesiones por sobreuso tienden a ocurrir durante la fase de mayor velocidad de crecimiento, en la cual las fisas, apófisis y superficies de cartílago articular presentan una menor resistencia a las fuerzas de tensión y compresión.

Apofisititis

La apofisititis es el resultado de una lesión en el núcleo de osificación secundario por tracción de los tendones en niños y adolescentes¹⁵. Son más comunes durante la fase de crecimiento rápido, dado la mayor velocidad de crecimiento de huesos largos en relación a la unidad miotendínea. Este desbalance lleva a músculos más tensos e inflexibles, con un aumento de las fuerzas de tracción sobre la apófisis, especialmente en casos de sobreentrenamiento¹⁶. Aunque la apofisititis ocurre en las extremidades superiores e inferiores, ocurre con mayor frecuencia en las extremidades inferiores, con ubicaciones comunes que incluyen la unión del tendón rotuliano en la rótula o la tibia (enfermedad de Sinding-Larsen-Johansson y Osgood-Schlatter), el calcáneo (enfermedad de Sever) y múltiples ubicaciones alrededor de la cadera, incluida la espina ilíaca anterior inferior. Otros lugares incluyen el epicóndilo medial, común en pacientes que lanzan o participan en deportes de raqueta, y más raramente en la base del quinto metatarsiano (enfermedad de Iselin).

El diagnóstico es clínico, con dolor localizado en la apófisis afectada y a la elongación del grupo muscular afectado. La radiografía puede ser útil para descartar fracturas avulsivas u otras patologías.

El tratamiento incluye el estiramiento de los grupos musculares afectados, modificación de la actividad deportiva, descarga del tendón afectado y uso de antiinflamatorios no esteroideos (AINES)¹⁷.

Es importante que el paciente y su familia entiendan que mientras el cartílago de crecimiento esté abierto la enfermedad puede recurrir, generalmente asociado a aumento de la carga deportiva.

Osteocondrosis

La osteocondrosis se presenta con menos frecuencia y se refiere a cambios en los centros de osificación epifisaria de los huesos en crecimiento producto de una interrupción temporal de la vascularización de una articulación en particular; a diferencia de las apofisititis no hay mecanismos de tracción y sobreuso asociados. Estas lesiones son un poco menos frecuentes y se desconoce la etiología de la interrupción vascular. Se han explorado múltiples posibles etiologías, que incluyen causas genéticas, desequilibrios hormonales, factores

mecánicos, traumatismos repetitivos y anomalías vasculares. En general, es un trastorno transitorio que se resuelve espontáneamente. Entre las ubicaciones más frecuentes destacan: la segunda cabeza metatarsiana (enfermedad de Freiberg), el navicular (enfermedad de Köhler), la cabeza femoral (enfermedad de Legg-Calvé-Perthes) y el Capitellum (enfermedad de Panner)¹⁶⁻¹⁸.

El diagnóstico de este tipo de lesiones es principalmente clínico y la obtención de una historia completa evitará la realización de imágenes innecesarias. Dado que el principal síntoma es el dolor de tipo mecánico, será importante determinar la localización, tiempo de evolución, periodicidad y asociación a actividad deportiva. En relación a esta última, será fundamental determinar el tipo de deporte, horas semanales, tipo de entrenamiento, técnicas de entrenamiento y uso de equipos de protección.

El examen físico buscará reproducir el dolor mediante la palpación y la búsqueda dirigida de rigidez de músculos y tendones, especialmente en las extremidades inferiores.

Las imágenes generalmente no son necesarias para el diagnóstico; sin embargo, son de utilidad en casos atípicos (presentación fuera del grupo etáreo, dolores nocturnos, inflamatorios o no asociados a la actividad física).

Principales lesiones

1. Miembro superior:

1.1. Codo

Las lesiones del codo se presentan asociadas a deportes con uso importante de extremidades superiores como tenis o gimnasia. Dentro de estas, las más frecuentes son la enfermedad de Panner, la osteocondritis disecante y la apofisitis del epicóndilo medial.

La enfermedad de Panner es una de las causas más comunes de dolor lateral en codo en niños entre 6 y 10 años. Consiste en una osteocondrosis primaria del *capitellum*. Los pacientes se presentan con dolor vago, poco específico en la zona lateral del codo. El estudio radiológico puede mostrar fragmentación del *capitellum*. Es una afección autolimitada, con una duración entre 12 y 18 meses. Se maneja con reposo deportivo¹⁹.

La osteocondritis disecante afecta una porción del *capitellum* en niños adolescentes. Se presenta como dolor lateral del codo, con déficit de extensión y ocasionalmente episodios de bloqueos. La radiografía simple puede mostrar el defecto focal, el fragmento osteocondral o cuerpos libres. La resonancia magnética puede ser de utilidad en el estudio de la superficie articular, vascularización y edema óseo. El tratamiento generalmente es conservador, con cese de la actividad deportiva hasta la cicatrización de la lesión. Ocasionalmente puede ser necesario un manejo quirúrgico, con el objetivo de

remover cuerpos libres, restauración de la superficie articular o fijación de un fragmento inestable. Dada la escasa capacidad de remodelación del *capitellum*, el pronóstico puede ser reservado, con artrosis precoz²⁰.

La apofisitis del epicóndilo medial es un trastorno asociado al sobreuso en los atletas que lanzan. Es una lesión por tracción en la ubicación de la placa fisiaria del epicóndilo medial. Al examen existe sensibilidad a la palpación del epicóndilo medial o resistencia a la flexión/pronación con estrés en valgo. El tratamiento requiere reposo deportivo, el uso limitado de AINES, el fortalecimiento de los retractores escapulares y un retorno gradual a las actividades al remitir el dolor¹⁹.

2. Cadera y pelvis

Hay siete ubicaciones apofisarias en la pelvis en desarrollo: las espinas ilíacas anterior superior y anterior inferior (orígenes sartorio y recto femoral, respectivamente), la cresta ilíaca, trocánter mayor, menor, sínfisis del pubis y la tuberosidad isquiática. En cada una de éstas se pueden producir lesiones agudas (fracturas avulsivas o desgarros) y por sobreuso (entesis) generalmente en adolescentes cercanos al término del crecimiento. El estudio radiológico inicial será normal en este último caso. La ecografía puede ser útil en mostrar alteraciones locales como una apófisis ensanchada o fragmentada, en comparación con el lado contralateral.

El tratamiento incluye reposo relativo y elongación de los flexores de la cadera o cuádriceps y el complejo de los isquiotibiales, con un retorno gradual a la actividad deportiva sin dolor, generalmente en varias semanas o meses^{15,19,20}.

3. Miembro inferior

3.1. Rodilla

La rodilla pediátrica es foco de varias lesiones por sobreuso, entre ellas la osteocondritis disecante (OCD) del cóndilo femoral o enfermedad de König, la enfermedad de Osgood Schlatter y la enfermedad de Sinding-Larsen-Johanson.

La OCD del cóndilo femoral afecta con mayor frecuencia al sexo masculino entre 10 y 13 años, comprometiendo en un 75% de los casos al cóndilo medial. El síntoma principal es el dolor mecánico en la zona medial de la rodilla; muy rara vez se presenta con bloqueos asociados a cuerpos libres intraarticulares. El estudio radiológico es de utilidad en el diagnóstico inicial, sin embargo, la resonancia magnética es de mayor utilidad para definir la estabilidad del fragmento lo que incide en el pronóstico y tratamiento de la lesión. En el caso de OCD con un fragmento estable, el tratamiento es conservador; de lo contrario, puede requerir resolución quirúrgica con estabilización del fragmento o perforaciones para estimular la consolidación²⁰.

La enfermedad de Osgood Schlatter es una apofisitis que ocurre en la tuberosidad anterior de la tibia, siendo una de las causas más frecuentes de dolor anterior de rodilla en los

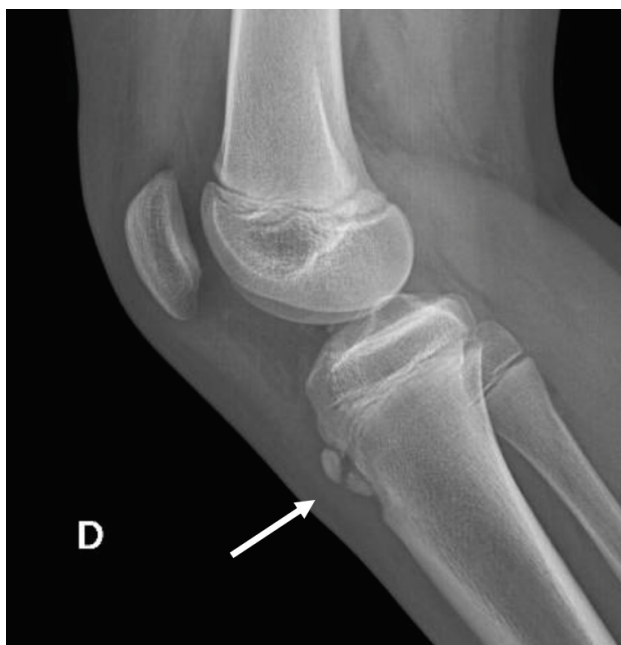niños entre 10 y 15 años. Hasta un 30% puede presentar dolor bilateral, asincrónico. La etiología exacta es discutible, pero factores mecánicos como tracción repetida del tendón rotuliano sería una de las causas más probables. El dolor es de tipo mecánico, exacerbándose luego de realizar actividad física. Al examen físico existe dolor al presionar la tuberosidad anterior de la tibia y leve aumento de volumen.

El diagnóstico es clínico, pero se debe solicitar estudio radiológico en cuadros atípicos para descartar patología tumoral e infecciosa, entre otras. La radiografía simple puede mostrar inflamación de partes blandas adyacentes y fragmentación del núcleo de osificación secundario (Figura 1).

El tratamiento consiste en la modificación de la actividad física, asociado a ejercicios de elongación del tendón rotuliano y AINES. Es un proceso autolimitado que según el grado de madurez esquelético puede durar entre 3 meses a 1 año. La inmovilización debido al dolor, por un tiempo no superior a 10 días, es necesaria con cierta frecuencia¹⁷.

La enfermedad de Sinding-Larsen-Johanson es otra de las causas más frecuentes de dolor de rodilla en niños, en este caso en el polo inferior de la rótula. Aunque la edad de presentación es levemente menor (10-13 años) que en el caso de la enfermedad de Osgood-Schlatter, la etiología y el tratamiento son similares. En estos casos, el estudio radiológico

Figura 1. Enfermedad de Osgood Schlatter



Radiografía lateral de rodilla con fragmentación de apófisis de la tuberosidad anterior de la tibia (flecha) en paciente de sexo masculino de 14 años portador de enfermedad de Osgood Schlatter.

puede mostrar formación de un osículo y fragmentación del polo inferior de la rótula¹⁶⁻¹⁸.

3. 2. Tobillo y pie

La enfermedad de Sever es una de las causas más frecuentes de dolor de talón en niños. El tendón de Aquiles ejerce fuerza de tracción sobre la apófisis calcánea con la actividad física. Algunos niños presentan dolor durante la fase de crecimiento acelerado. Al examen físico hay dolor en la zona de inserción del tendón de Aquiles y dolor a la compresión medial y lateral de calcáneo. El estudio radiológico generalmente es normal. El tratamiento debe incluir modificación del calzado, taloneras y ejercicios de elongación^{16,18,20,21}.

La enfermedad de Köhler afecta al hueso navicular del pie. Se presenta niños menores de 8 años. El síntoma clásico es dolor mecánico en la cara medial del pie. La radiografía muestra aplanamiento, fragmentación y esclerosis del navicular. La resolución es espontánea, en meses. El tratamiento es conservador, incluyendo reposo deportivo y uso de órtesis según sintomatología¹⁸.

Otras osteocondrosis del pie pueden afectar la base del quinto metatarsiano (enfermedad de Iselin), cabeza del segundo o tercer metatarsiano (enfermedad de Freiberg) o sesamoideos (enfermedad de Renandar). Estas lesiones se pueden observar con mayor frecuencia en niños que realizan actividades como ballet o danza. El tratamiento consiste en modificar la actividad deportiva, calzado blando y uso de órtesis¹⁸.

Otras lesiones:

Lesiones fisiarias

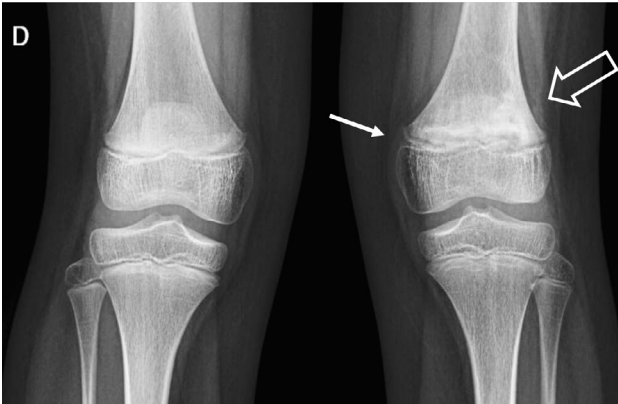
Las lesiones fisiarias por estrés se producen por alteraciones en el flujo sanguíneo metafisiario sumado al trauma repetido sobre el hueso metafisiario adyacente a la fisis el cual, en etapa de crecimiento, presenta menor resistencia a fuerzas compresivas. Clínicamente se produce dolor periarticular y aumento de volumen. En el estudio radiológico simple se observa una fisis ensanchada con cambios metafisarios²² (Figura 2).

El tratamiento consiste en reposo deportivo hasta la normalización radiológica. Puede llevar al cierre fisiario precoz, fenómeno descrito en la muñeca en gimnastas de alto rendimiento²³ o a alteraciones de ejes, cuando se produce en el fémur distal o en la tibia proximal²⁴.

Fracturas por estrés

Las fracturas por estrés son lesiones que han ido en aumento en la población pediátrica en los últimos años. Se producen por microtrauma repetido sobre el hueso sin mediar el tiempo suficiente para producir una adecuada remodelación, producto de la actividad deportiva repetitiva. El desbalance entre la reabsorción y la osteogénesis lleva al debilitamiento progresivo del hueso, llevando a este tipo de lesiones²⁴.

Figura 2. Lesión fisiaria de fémur distal



Radiografía de rodillas comparativa que muestra lesión fisiaria de fémur distal izquierdo en paciente de sexo femenino de 11 años. Se observa ensanchamiento fisiario (flecha) y cambios metafisarios (flecha gruesa).

Las fracturas por estrés se producen con mayor frecuencia en la tibia, pie, columna lumbar y pelvis. Según la localización, se dividen en áreas de bajo y alto riesgo. Las zonas de bajo riesgo son la región posteromedial de la tibia, 2º a 4to metatarsianos, peroné y diáfisis femoral. Estas fracturas se manejan con reposo deportivo e inmovilización²⁵. (Figura 3)

Las zonas de alto riesgo se caracterizan por una alta carga tensil e insuficiente vascularización e incluyen el cuello femoral, rótula, región anterior de la tibia, talo, navicular, región proximal del 5º metatarsiano y sesamoideos. Estas fracturas tienen un mayor riesgo de desplazamiento, retardos

de consolidación y no unión. Según la localización, pueden requerir osteosíntesis²⁶ (Figura 4).

Las fracturas por estrés se presentan con dolor localizado, que aumenta con el impacto o movimiento repetidos. El estudio imagenológico se realiza en algunos casos con radiografías simples, sin embargo, la tomografía computada y/o la resonancia magnética son de mayor utilidad. Según la zona de la fractura, el tratamiento será ortopédico o quirúrgico asociado a reposo deportivo. Una vez consolidada la fractura, el retorno deportivo deberá ser progresivo, con énfasis en la elongación y preparación física para evitar el riesgo de recurrencias^{26,27}.

PREVENCIÓN DE LESIONES DEPORTIVAS POR SOBREUSO

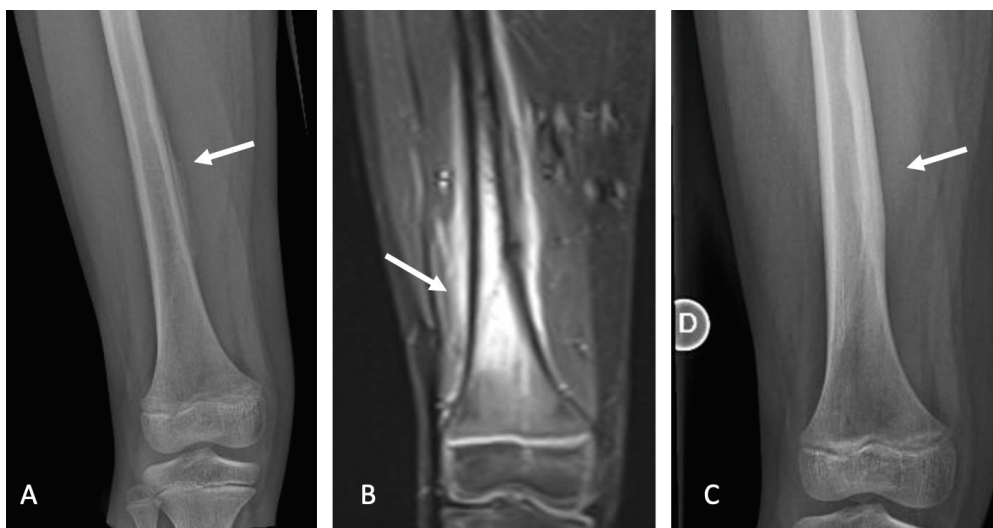La prevención de este tipo de lesiones está ligada a las protecciones en los juegos, uso de equipamiento correcto para el deporte, edad y tamaño del deportista y campos de juegos en buen estado. Los entrenadores juegan un papel importante, introduciendo variaciones en las reglas del juego según la edad y estimulando una preparación física adecuada.

La mayoría de las lesiones por sobreuso pueden ser prevenidas.

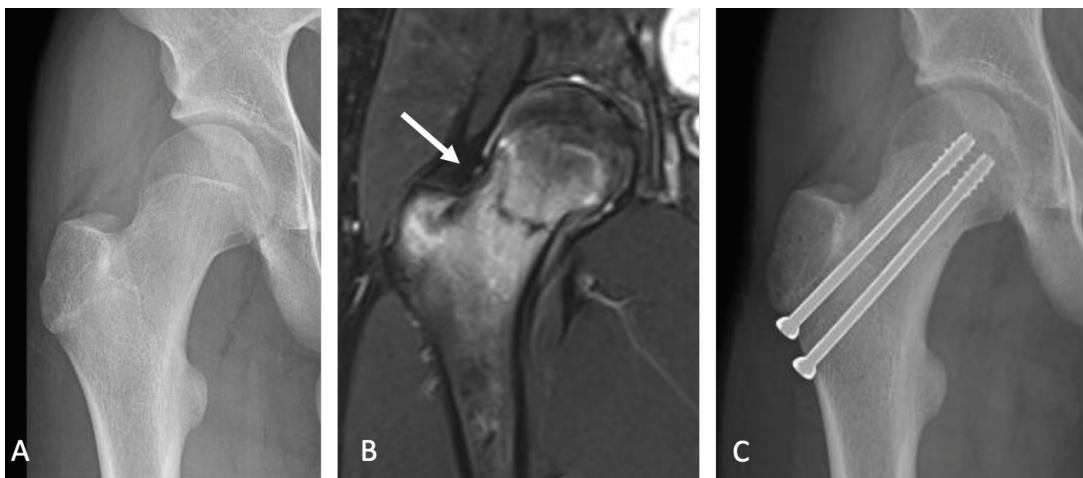
Para minimizar el riesgo de lesiones se debieran seguir las siguientes recomendaciones:

1. Limitar la práctica de un deporte a un máximo de 5 días por semana, con al menos 1 día de descanso.

Figura 3. Fractura por estrés de fémur



Paciente de sexo masculino 9 años con dolor progresivo de muslo derecho luego de práctica intensiva de fútbol. A. Radiografía de fémur derecho con reacción perióstica (flecha). B. Imagen de resonancia magnética de fémur derecho con edema óseo y rasgo de fractura por estrés. C. Radiografía de fémur derecho 3 meses de evolución, con formación de callo óseo y fractura consolidada.

Figura 4. Fractura por estrés de cuello femoral

Paciente de sexo masculino 14 años, jugador de fútbol, con coxalgia derecha progresiva. A. Radiografía AP de cadera derecha sin evidencia de fractura. B. Imagen de resonancia magnética de cadera derecha (realizada el mismo día) que muestra fractura incompleta de cuello femoral en zona de alto riesgo. C. Radiografía AP de cadera derecha 2 meses de evolución, luego de osteosíntesis con tornillos.

2. Mantener 2 a 3 meses de descanso de la actividad deportiva al año.
3. Limitar las horas de entrenamiento semanal al equivalente a la edad del paciente en años.
4. Evitar cambios bruscos en la intensidad del entrenamiento.
5. Dentro de la práctica deportiva considerar la preparación física con énfasis en los ejercicios de elongación, hidratación y adecuada alimentación.
6. Evitar presión excesiva de entrenadores y padres.
7. Educar a los padres y entrenadores en los síntomas y signos de las lesiones por sobreuso para evitar retrasos en los tratamientos^{12,14,28}.

CONCLUSIÓN

La práctica deportiva en niños y adolescentes tiene múltiples beneficios, físicos y psicológicos; sin embargo, puede generar lesiones por sobreuso si no es canalizado en forma adecuada. Es importante considerar que la aparición de dolor es el primer síntoma en este tipo de lesiones y que un diagnóstico y tratamiento oportuno permitirán un rápido retorno deportivo. Por esta razón, la prevención, a través de la educación de padres y entrenadores, es fundamental.

Declaración de conflicto de interés

Las autoras no presentan conflictos de interés.

REFERENCIAS BIBLIOGRÁFICAS

1. National Council on Youth Sports. National Council on Youth Sports Market Research Report. 2008. Disponible en: <https://pdf4pro.com/view/national-council-of-youth-sports-report-on-trends-788b.html>
2. National Federation of State High School Associations. High School Athletics Participation Survey. 2016. Disponible en: https://www.nfhs.org/media/1020204/2016-17_hs_participation_survey.pdf
3. Aguilar-Farías N, Cortinez-O’Ryan A, Sadarangani KP, Von Oetinger A, Leppe J, Valladares M, et al. Results From Chile’s 2016 Report Card on Physical Activity for Children and Youth. *J Phys Act Health*. 2016 Nov;13(11 Suppl 2):S117-S123. doi: 10.1123/jpah.2016-0314
4. Farmer ME, Locke BZ, Mościcki EK, Dannenberg AL, Larson DB, Radloff LS. Physical activity and depressive symptoms: the NHANES I Epidemiologic Follow-up Study. *Am J Epidemiol*. 1988 Dec;128(6):1340-51. doi: 10.1093/oxfordjournals.aje.a115087
5. Donnelly JE, Hillman CH, Castelli D, Etnier JL, Lee S, Tomporowski P, et al. Physical Activity, Fitness, Cognitive Function, and Academic Achievement in Children: A Systematic Review. *Med Sci Sports Exerc*. 2016 Jun;48(6):1197-222. doi: 10.1249/MSS.0000000000000901
6. Escobedo LG, Marcus SE, Holtzman D, Giovino GA. Sports participation, age at smoking initiation, and the risk of smoking among US high school students. *JAMA*. 1993 Mar 17;269(11):1391-5
7. Zill N, Schoenborn CA. Developmental, learning, and emotional problems. *Health of our nation’s children, United States, 1988. Adv Data*. 1990 Nov 16;(190):1-18. doi: 10.1037/e608632007-001

8. RiansCB, WeltmanA, CahillBR, JanneyCA, TippettSR, KatchFI. Strength training for prepubescent males: is it safe? *Am J Sports Med.* 1987 Sep-Oct;15(5):483-9. doi: 10.1177/036354658701500510
9. Egger AC, Oberle LM, Saluan P. The Effects of Endurance Sports on Children and Youth. *Sports Med Arthrosc Rev.* 2019 Mar;27(1):35-39. doi: 10.1097/JSA.000000000000230
10. DiFiori JP, Benjamin HJ, Brenner JS, Gregory A, Jayanthi N, Landry GL, Luke A. Overuse injuries and burnout in youth sports: a position statement from the American Medical Society for Sports Medicine. *Br J Sports Med.* 2014 Feb;48(4):287-8. doi: 10.1136/bjsports-2013-093299
11. Luke A, Lazaro RM, Bergeron MF, Keyser L, Benjamin H, Brenner J, d'Hemecourt P, Grady M, Philpott J, Smith A. Sports-related injuries in youth athletes: is overscheduling a risk factor? *Clin J Sport Med.* 2011 Jul;21(4):307-14. doi: 10.1097/JSM.0b013e3182218f71
12. Valovich McLeod TC, Decoster LC, Loud KJ, Micheli LJ, Parker JT, Sandrey MA, White C. National Athletic Trainers' Association position statement: prevention of pediatric overuse injuries. *J Athl Train.* 2011 Mar-Apr;46(2):206-20. doi: 10.4085/1062-6050-46.2.206.
13. Watkins J, Peabody P. Sports injuries in children and adolescents treated at a sports injury clinic. *J Sports Med Phys Fitness.* 1996 Mar;36(1):43-8.
14. Krabak BJ, Snitily B, Milani CJ. Running Injuries During Adolescence and Childhood. *Phys Med Rehabil Clin N Am.* 2016 Feb;27(1):179-202. doi: 10.1016/j.pmr.2015.08.010
15. Achar S, Yamanaka J. Apophysitis and Osteochondrosis: Common Causes of Pain in Growing Bones. *Am Fam Physician.* 2019 May 15;99(10):610-618.
16. Atanda A Jr, Shah SA, O'Brien K. Osteochondrosis: common causes of pain in growing bones. *Am Fam Physician.* 2011 Feb 1;83(3):285-91.
17. Circi E, Atalay Y, Beyzadeoglu T. Treatment of Osgood-Schlatter disease: review of the literature. *Musculoskelet Surg.* 2017 Dec;101(3):195-200. doi: 10.1007/s12306-017-0479-7
18. Arbab D, Wingenfeld C, Rath B, Lüring C, Quack V, Tingart M. Osteochondrosen des kindlichen Fußes [Osteochondrosis of the pediatric foot]. *Orthopade.* 2013 Jan;42(1):20-9. German. doi: 10.1007/s00132-012-1988-6
19. Wu M, Fallon R, Heyworth BE. Overuse Injuries in the Pediatric Population. *Sports Med Arthrosc Rev.* 2016 Dec;24(4):150-158. doi: 10.1097/JSA.000000000000129
20. Launay F. Sports-related overuse injuries in children. *Orthop Traumatol Surg Res.* 2015 Feb;101(1 Suppl):S139-47. doi: 10.1016/j.otsr.2014.06.030
21. Wiegerinck JI, Zwiers R, Siervelt IN, van Weert HC, van Dijk CN, Struijs PA. Treatment of Calcaneal Apophysitis: Wait and See Versus Orthotic Device Versus Physical Therapy: A Pragmatic Therapeutic Randomized Clinical Trial. *J Pediatr Orthop.* 2016 Mar;36(2):152-7. doi: 10.1097/BPO.0000000000000417
22. Laor T, Wall EJ, Vu LP. Physeal widening in the knee due to stress injury in child athletes. *AJR Am J Roentgenol.* 2006 May;186(5):1260-4. doi: 10.2214/AJR.04.1606
23. DiFiori JP, Caine DJ, Malina RM. Wrist pain, distal radial physeal injury, and ulnar variance in the young gymnast. *Am J Sports Med.* 2006 May;34(5):840-9. doi: 10.1177/0363546505284848
24. McInnis KC, Ramey LN. High-Risk Stress Fractures: Diagnosis and Management. *PM R.* 2016 Mar;8(3 Suppl):S113-24. doi: 10.1016/j.pmrj.2015.09.019
25. Pegrum J, Crisp T, Padhiar N. Diagnosis and management of bone stress injuries of the lower limb in athletes. *BMJ.* 2012 Apr 24;344:e2511. doi: 10.1136/bmj.e2511.
26. Patel DS, Roth M, Kapil N. Stress fractures: diagnosis, treatment, and prevention. *Am Fam Physician.* 2011 Jan 1;83(1):39-4
27. Niemeyer P, Weinberg A, Schmitt H, Kreuz PC, Ewerbeck V, Kasten P. Stress fractures in the juvenile skeletal system. *Int J Sports Med.* 2006 Mar;27(3):242-9. doi: 10.1055/s-2005-86564
28. Brenner JS; American Academy of Pediatrics Council on Sports Medicine and Fitness. Overuse injuries, overtraining, and burnout in child and adolescent athletes. *Pediatrics.* 2007 Jun;119(6):1242-5. doi: 10.1542/peds.2007-0887