



**UNIVERSIDAD DE CHILE**

FACULTAD DE CIENCIAS VETERINARIAS Y PECUARIAS

ESCUELA DE CIENCIAS VETERINARIAS

**MONOGRAFÍA**

**ANATOMÍA COMPARATIVA DEL BAZO DE LA RATA BLANCA**  
*(Rattus norvegicus albinus)*

**Katalina Francisca Contreras Ayala**

Memoria para optar al Título Profesional  
de Médico Veterinario  
Departamento de Patología Animal

PROFESOR GUÍA: RICARDO OLIVARES PÉREZ-MONTT

Facultad de Ciencias Veterinarias y Pecuarias

Universidad de Chile

SANTIAGO, CHILE

2022



## UNIVERSIDAD DE CHILE

FACULTAD DE CIENCIAS VETERINARIAS Y PECUARIAS

ESCUELA DE CIENCIAS VETERINARIAS

### MONOGRAFÍA

## ANATOMÍA COMPARATIVA DEL BAZO DE LA RATA BLANCA

*(Rattus norvegicus albinus)*

**Katalina Francisca Contreras Ayala**

Memoria para optar al Título Profesional  
de Médico Veterinario

Departamento de Patología Animal

**NOTA FINAL... 6,9...**

**Profesor Guía**

Ricardo Olivares Pérez-Montt

**Profesor Corrector**

Gustavo Farías Roldán

**Profesor Corrector**

Diego Elgueda González

SANTIAGO, CHILE

2022

## **Agradecimientos y dedicatoria**

*Quiero agradecer a Dios, a mis padres Ornelli y Luis, a mis hermanos Bárbara y Benjamín, por el apoyo incondicional durante toda mi vida, especialmente en esta etapa universitaria caótica y extenuante.*

*A mi profesor guía por la paciencia entregada durante el desarrollo de la memoria de título, a cada maestro y amigo que inspiro mi paso como estudiante.*

*Dedicado para mi familia y animalitos, Muchas gracias a todos ustedes.*

## ÍNDICE

RESUMEN .....	1
ABSTRACT .....	2
INTRODUCCIÓN .....	2
REVISIÓN BIBLIOGRÁFICA.....	5
1. Definiciones, desarrollo, anatomía, función del bazo y algunas patologías que lo afectan.....	5
2. Importancia de la rata, como modelo biológico, para el estudio anatómico del bazo	17
3. Anatomía macroscópica y microscópica del bazo de rata blanca.....	20
4. Anatomía macroscópica y microscópica del bazo humano .....	22
5. Anatomía macroscópica y microscópica del bazo de perro.....	26
6. Anatomía macroscópica y microscópica del bazo de gato .....	28
7. Anatomía macroscópica y microscópica del bazo de cerdo .....	30
8. Anatomía comparada: similitudes y diferencias entre las especies estudiadas .....	32
OBJETIVO GENERAL .....	39
OBJETIVOS ESPECÍFICOS .....	39
MATERIALES Y MÉTODOS .....	40
RESULTADOS.....	44
DISCUSIÓN .....	57
CONCLUSIONES .....	65
BIBLIOGRAFÍA .....	67
ANEXO .....	76

## Índice de tablas

Tabla 1: Criterio para el análisis de lesiones del bazo de cerdo, (Vellarino, 2011).....	17
Tabla 2: Cantidad de fuentes bibliográficas consultadas, según tipo de fuente y año de publicación. ....	45
Tabla 3: Libros de Anatomía Veterinaria utilizados: Autor/Libro, año, número de veces citados en la revisión bibliográfica. ....	47
Tabla 4: Libros de Anatomía Humana utilizados: Autor/Libro, año y número de veces citados en la revisión bibliográfica. ....	48
Tabla 5: Textos especializados (incluye Atlas de patología humana y veterinaria libros especializados en imagenología, cirugía, inmunología y otros) utilizados: Autor/Título, año y número de veces citados en la revisión bibliográfica. ....	49
Tabla 6: Artículos científicos utilizados: Autor (es)/año, Revista y número de veces citados en la memoria de título. ....	51
Tabla 7: Tesis y monografías utilizadas: Autor(es), año/Título, y número de veces citadas en la revisión bibliográfica. ....	53
Tabla 8: Similitudes y diferencias anatómicas macroscópicas del bazo según especie....	54
Tabla 9: Similitudes y diferencias anatómicas microscópicas del bazo según especie. ....	55
Tabla 10: Otras características anatómicas del bazo según especie.....	56

## Índice de Figuras

Figura 1. Formación del bazo humano desarrollo embrionario, (Arteaga y García, 2013). .7	
Figura 2: A y B Suministro arterial y venoso del bazo humano, (Pernar y Tavakkoli, 2013). .....	10
Figura 3: Imagen de bazo de una rata pos esplenectomía, (Hernández <i>et al.</i> , 2017).....	19
Figura 4: Imagen de bazo de una rata albina después de diseccionar abdomen.....	21
Figura 5: Imagen de bazo microscópica de una rata albina. Teñido con hematoxilina-eosina (10x), (Mello, 2015).....	22
Figura 6: Anatomía con orientación clínica, (Moore <i>et al.</i> , 2013). .....	23
Figura 7: Histología de un bazo humano normal con tinción hematoxilina-eosina, (Pernar y Tavakkoli, 2013).....	25
Figura 8: Imagen macroscópica del bazo de perro, (Evans <i>et al.</i> , 2020). .....	27
Figura 9: Corte histológico de bazo de perro (100x), (Finkelstein, 2012). .....	27
Figura 10: Anatomía macroscópica del bazo de gato, (Dyce <i>et al.</i> , 2012). .....	29
Figura 11: Anatomía microscópica, Corte histológico del bazo de un gato, (König y Liebich, 2011).....	29
Figura 12: Representación esquemática de bazo de un cerdo, (König y Liebich, 2011). ...	31
Figura 13: Bazo de cerdo, tinción HE, (5x), (Arroyo del Castillo <i>et al.</i> , 2017).....	31
Figura 14: A y B Representación histológica de bazo de rata y bazo humano. (Steiniger, 2015).....	34
Figura 15: Representación histológica de bazo de rata, bazo de perro, bazo de cerdo, (Haley, 2017).....	36
Figura 16: Fuentes bibliográficas según categoría (eje X), con periodos en años y número de fuentes consultas (eje Y) utilizados en esta memoria de título.....	46
Figura 17: Fuentes bibliográficas según categoría con diferentes porcentajes utilizados en esta memoria de título.....	46

## ABREVIACIONES

AC: Arteria central  
BN: Bazo nativo  
BT: Bazo trasplantado  
C: Cápsula  
CM: Carbosulfán  
GC: Centro germinal  
H&E: Hematoxilina-eosina  
IL-4: Interleuquina-4  
INF- $\delta$ : Interferón gama  
LPS: Lipopolisacaridos  
MZ: Zona marginal  
Nano-cu: Nano cobre  
NK: Células *Natural killers*  
OP: Malatión  
PALS: Vaina periarteriolar  
PB: Pulpa blanca  
PR: Pulpa roja  
RP: *Red pulp*  
T: Trabéculas  
TC: Tejido conectivo  
VLP: Envuelta peri arterial linfoide  
WP: *White pulp*

## RESUMEN

El bazo es un órgano linfoide periférico secundario, desempeña múltiples funciones de importancia fisiológica para los seres vivos (almacenamiento de eritrocitos y plaquetas, hemocatéresis, metabolismo de hemoglobina, homeóstasis inmunitaria, filtración y reservorio celular), no obstante, es un órgano abdominal generalmente olvidado. Puede verse afectado por una gran cantidad de enfermedades benignas y malignas, cuyas características son diagnosticadas tardíamente o suelen confundirse con órganos cercanos anatómicamente, tanto en medicina humana como veterinaria.

El objetivo de la presente memoria de título, fue obtener información actualizada sobre la anatomía del bazo de la rata albina (*Rattus norvegicus albinus*) y comparativa con la anatomía del bazo humano, perro, gato y cerdo, al representar las principales especies de importancia en la medicina, medicina veterinaria y en las ciencias biomédicas.

Se realizó una búsqueda de material bibliográfico actualizado en diferentes sitios *web* científicos. Es así como, se revisaron 71 fuentes bibliográficas, en su gran mayoría artículos científicos (31), libros de anatomía humana y veterinaria (17), artículos especializados (17) y tesis (6), los cuales fueron abordados y categorizados según autores, fechas de publicación y descripciones anatómicas macroscópicas y microscópicas del bazo, de las especies en estudio.

En general existe consenso, sobre la descripción anatómica del bazo, el cual se sitúa en la región hipocondriaca izquierda del abdomen entre el fondo del estómago y el diafragma irrigado por arteria y vena esplénica. Se evidenció que existen similitudes en aspectos macroscópicos al comparar el bazo de la rata blanca con el bazo de otras especies (funcionalidad, peso relativo, ubicación topográfica). En aspectos microscópicos el bazo en humanos y otros mamíferos se compone de estroma, además de parénquima, constituido a su vez por pulpa blanca y roja. En particular existen diferencias entre el bazo de rata, humano, gato, perro y cerdo en formas, tamaños y aspectos microscópicos relacionados con la microcirculación e inmunidad. Mientras que existen semejanzas en procesos patológicos y respuestas a tratamientos farmacológicos y clínicos.

Por lo anteriormente expuesto, se concluye que la rata albina constituye un buen modelo biológico, específicamente en aspectos anatómicos microscópicos del bazo de tipo inmunológico. Mientras que el bazo de cerdo es mejor comparativamente, en estudios anatómicos macroscópicos de tipo quirúrgicos, ambos resultan extrapolables especialmente a la medicina humana.

**Palabras claves:** Bazo, Rata, Anatomía veterinaria, Anatomía Humana, Sistema inmunitario, Órganos linfáticos.



## ABSTRACT

The spleen is a secondary peripheral lymphoid organ, which performs multiple functions of physiological importance for living beings (storage of erythrocytes and platelets, hemocatheteresis, hemoglobin metabolism, immune homeostasis, filtration and cellular reservoir). Despite this, it is a generally forgotten abdominal organ. It can be affected by a large number of benign and malignant diseases, the characteristics of which are diagnosed late or often confused with those of anatomically close organs, both in human and veterinary medicine.

The objective of the present dissertation was to obtain updated information on the anatomy of the spleen of the albino rat (*Rattus norvegicus albinus*) and to compare it with the anatomy of the human, dog, cat and pig spleen, representing the main species of importance in medicine, veterinary medicine and biomedical sciences.

A search for updated bibliographic material was carried out in different scientific websites. Thus, 71 bibliographic sources were reviewed, mostly scientific articles (31), human and veterinary anatomy books (17), specialized articles (17) and theses (6), which were approached and categorized according to authors, publication dates and macroscopic and microscopic anatomical descriptions of the spleen of the species under study.

In general, there is consensus on the anatomical description of the spleen, which is located in the left hypochondriac region of the abdomen between the fundus of the stomach and the diaphragm, irrigated by the splenic artery and vein. It was evidenced that there are similarities in macroscopic aspects when comparing the spleen of the white rat with the spleen of other species (functionality, relative weight, topographic location). In microscopic aspects, the spleen in humans and other mammals is composed of stroma, in addition to parenchyma, constituted in turn by white and red pulp. In particular, there are differences between rat, human, cat, dog and pig spleens in shapes, sizes and microscopic aspects related to microcirculation and immunity. While there are similarities in pathological processes and responses to pharmacological and clinical treatments.

For the above mentioned, it is concluded that the albino rat constitutes a good biological model, specifically in microscopic anatomical aspects of the spleen of immunological type. While the pig spleen is comparatively better in macroscopic anatomical studies of surgical type, both are extrapolable especially to human medicine.

**Key words:** Spleen, Rat, Veterinary Anatomy, Human Anatomy, Immune System, Lymphatic Organs.

## INTRODUCCIÓN

El bazo es un órgano linfoide, compartimentalizado y encapsulado, posee numerosas funciones fisiológicas de importancia para los seres vivos, entre ellas destaca la formación de células sanguíneas, el metabolismo de la hemoglobina y del hierro, la filtración y almacenamiento de sangre, la fagocitosis de eritrocitos y la respuesta inmunitaria.

Estudiar su anatomía macro y microscópica, permitirá comprender mejor su funcionamiento y las potenciales enfermedades que lo pueden afectar, resultando beneficioso para futuros estudios y aplicaciones en las ciencias biomédicas.

Por otro lado, la rata de laboratorio conocida por su variedad albina (*Rattus norvegicus albinus*), ha sido utilizada como modelo biológico desde hace mucho tiempo. Al ser de fácil obtención y mantención en cautiverio, es considerado un animal dócil de manejar, de pequeño tamaño, con periodos intergeneracionales breves y de alta prolificidad, aportando grandes descubrimientos y avances al área científica. Es así como, en los últimos años, los roedores han sido la especie más utilizada por la Comunidad Científica Europea, representando un 27% del total de animales destinados a fines de investigación.

La rata de laboratorio en particular, es utilizada como modelo experimental, en investigaciones nutricionales, conductuales y endocrinológicas, entre otros variados estudios. A modo de ejemplo encontramos: la experimentación con agentes alquilantes, los efectos colaterales de la contaminación ambiental, las reacciones frente a diversas agresiones, intoxicaciones, infecciones, trastornos inmunológicos y oncológicos, entre otros.

En humanos y otros mamíferos, el bazo se describe con un aspecto alargado plano, irrigado por la arteria y vena esplénica ubicadas en el hilio de este órgano; histológicamente se compone de estroma y parénquima. Topográficamente, en la rata este órgano es alargado, plano, delgado y curvo por los bordes, la pared dorsal superficial

enfrenta al diafragma e hígado, mientras que la parte ventral toca la pared abdominal lateral.

El bazo de la rata blanca y el bazo del cerdo, poseen en general semejanzas anatómicas y fisiológicas con el bazo del humano en aspectos microscópicos y macroscópicos respectivamente, presentando características extrapolables a otros mamíferos, constituyendo estas especies modelos biológicos útiles, para estudios experimentales en dicho órgano.

Por otra parte, especies como el perro y gato son consideradas de importancia en la medicina veterinaria individual, al resultar, producto de la domesticación y tenencia irresponsable de mascotas, con heridas abdominales provenientes de maltratos y accidentes de tránsito. También, a causa del propio estilo y esperanza de vida que enfrentan dichos animales hoy en día, el cual suele ser sedentario y longevo, se generan enfermedades y lesiones muy similares al humano, las cuales son abordadas mediante técnicas clínicas farmacológicas y quirúrgicas.

A razón de lo anteriormente expuesto, el objetivo de la presente memoria de título, fue obtener información actualizada, sobre la anatomía del bazo de la rata albina coloquialmente denominada rata blanca y su comparación con la anatomía del bazo del humano, del perro, del gato y cerdo, por considerar que son las especies de mayor importancia médico quirúrgico y experimental, respectivamente.

## REVISIÓN BIBLIOGRÁFICA

### 1. Definiciones, desarrollo, anatomía, función del bazo y algunas patologías que lo afectan.

#### 1.1 Etimología de la palabra bazo

El bazo ha sido un órgano que por muchos años fue casi ignorado por la medicina. La palabra bazo proviene del latín *badium* que significa rojizo (Marangoni, 2008). El término anglosajón *spleen*, proviene del griego cuyo significado es melancolía o angustia vital (Larranaga *et al.*, 2014). La palabra latina dejó rastros en la lengua española en vocablos como esplénico (relativo al bazo) o esplenomegalia (agrandamiento del bazo) (Marangoni, 2008). Las investigaciones de su morfología y función han avanzado significativamente, sin embargo, la historia de su denominación es controversial (Riveros *et al.*, 2019).

Hasta principios del siglo XX se desconocía el papel fisiológico del bazo, Hipócrates pensaba que el bazo “drenaba la parte acuosa de la comida del estómago”, Aristóteles creía que no tenía función vital y Galeno lo describió como “el órgano del misterio” (Marangoni, 2008). Situación de desconocimiento que fue así durante muchos siglos, hasta el descubrimiento de técnicas quirúrgicas y anestésicas, la utilización de diferentes pegamentos biológicos como cianocrilatos y fibrina o sintéticos y la implementación de trasplantes de todo tipo, que se han empleado desde su detección hasta la actualidad (Cotrina, 2017).

Médicos y poetas han definido al bazo como el órgano de la tristeza, no posee el metabolismo del hígado o las funciones cruciales del páncreas y los riñones, por lo que el interés en él ha sido limitado y prácticamente desestimado por clínicos e imagenólogos (Larranaga *et al.*, 2014). No obstante, el bazo posee dos funciones principales: defensiva, mediante respuesta inmunitaria y filtración sanguínea (Sangüesa *et al.*, 2018).

## 1.2 Desarrollo embrionario

El primordio esplénico en humanos aparece en la quinta semana de gestación (Rodríguez *et al.*, 2018). Su desarrollo embrionario, se origina a partir del mesodermo esplénico, como un brote único o múltiple de mesénquima embrionario, que posteriormente se fusiona en el interior del mesogastrio dorsal (Motta *et al.*, 2016). Al comienzo del segundo mes, el mesogastrio dorsal que evolucionará a omento mayor se separa, lo que da lugar a los ligamentos peritoneales (Rodríguez *et al.*, 2018).

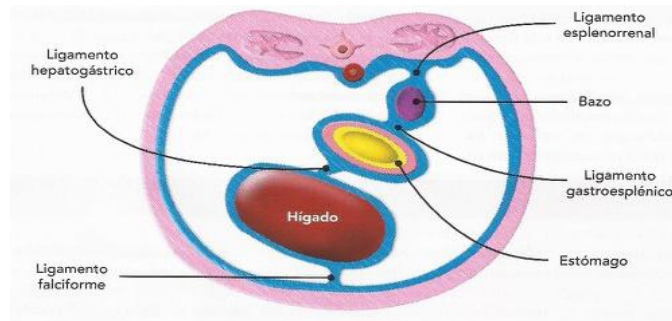
La rotación del estómago y del mesogastrio dorsal, va a ir situando al bazo cada vez más hacia la izquierda para adherirse al peritoneo de la cavidad abdominal justo por encima del riñón izquierdo, al cual se encuentra unido por el ligamento esplenorrenal, el bazo quedará unido al estómago por el ligamento gastroesplénico (Fig. 1 A, B y C) (Arteaga y García, 2013).

Durante el periodo fetal, el bazo a menudo tiene una superficie lobulada que desaparece a lo largo del desarrollo embrionario. Por un engrosamiento del mesodermo esplénico del mesogastrio dorsal, las células mesenquimatosas se dividen y diferencian para formar el almacén conectivo tisular del bazo (linfoide y mieloide) (Rebellato, 2018). A partir de células mesenquimáticas del mesogastrio dorsal se va a diferenciar todo el tejido conectivo, los vasos sanguíneos y las células reticulares del bazo, mientras que, las células linfoides que hay en su interior, se originan de las células hematopoyéticas que migran desde el hígado. El bazo funciona como un órgano hematopoyético durante la vida fetal, fundamentalmente entre los 3 y 5 meses, decreciendo esta función conforme avanza el desarrollo (Arteaga y García, 2013).

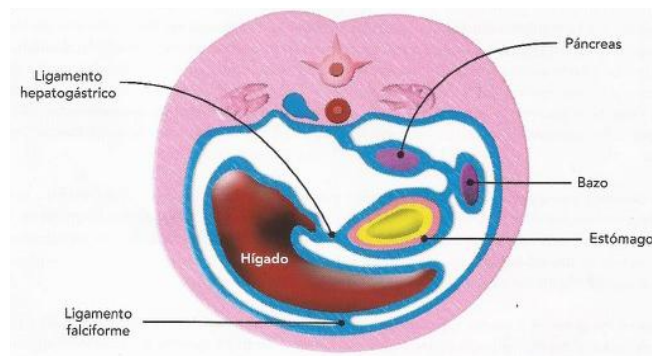
## 1.3 Anatomía general del bazo humano

El bazo tiene forma asimétrica con una porción convexa lisa que limita con el diafragma y una superficie cóncava medialmente. Externamente, el bazo está envuelto casi por completo por el peritoneo, que se adhiere a la cápsula esplénica y forma varios ligamentos a las estructuras circundantes (Pernar y Tavakkoli, 2013).

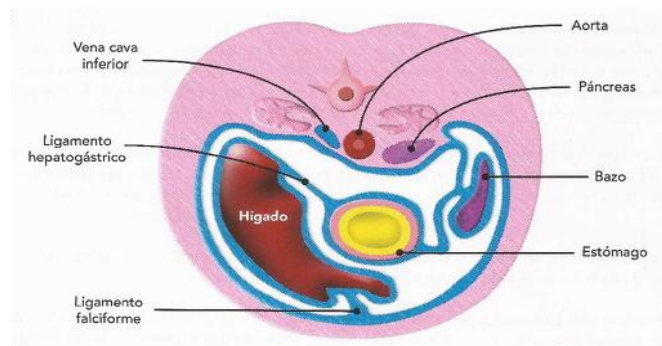
A)



B)



C)



**Figura 1. Formación del bazo humano desarrollo embrionario, (Arteaga y García, 2013).**

A) El primordio del bazo se ha formado en el espesor del mesogastrio dorsal, que está empezando a ser desplazado hacia la izquierda debido a la rotación del estómago.

B) El bazo ha alcanzado el lado izquierdo del abdomen, está unido al páncreas y al estómago por ligamentos.

C) Ubicación final del bazo manteniendo su posición intraperitoneal, no así la del páncreas que se vuelve retroperitoneal.

Los ligamentos quirúrgicamente significativos son el ligamento gastroesplénico, que contiene los vasos gástricos cortos, y los ligamentos esplenocólico y esplenorenal que sujetan el bazo al colon y al riñón, respectivamente. Los ligamentos esplénicos desarrollan vasos colaterales en casos de hipertensión portal. El conocimiento de estos ligamentos es crítico porque deben dividirse cuidadosamente al movilizar el bazo. El ligamento gastrosplénico es particularmente importante porque contiene los vasos esplénicos, que a menudo también están acompañados por la cola del páncreas. El conocimiento de la ubicación de la cola del páncreas es clínicamente relevante, durante una esplenectomía para ayudar a evitar la lesión pancreática (Pernar y Tavakkoli, 2013).

La vascularización del bazo se produce mediante la arteria esplénica, la cual entra hacia el órgano a través del hilio (Megías *et al.*, 2019), junto con las arterias gástricas cortas. El principal drenaje vascular es a través de la vena esplénica, las venas gástricas cortas del fondo y la curvatura mayor del estómago, la vena gastro-omental izquierda y las venas pancreáticas (Maldonado, 2020).

El bazo recibe aproximadamente el 5% del gasto cardíaco. Las ramas de la arteria esplénica penetran por el hilio y cursan a lo largo de las trabéculas, en las que se ramifican repetidamente, disminuyendo notablemente su diámetro. Las ramas de la arteria esplénica a su vez se dividen en arterias segmentarias que ingresan a lo largo de las trabéculas esplénicas. Hay poca circulación colateral a este nivel, la oclusión de una de estas arterias generalmente se asocia con infarto de la región correspondiente del bazo, un fenómeno que se observa en las enfermedades embólicas. Las arterias segmentarias dan lugar a arterias trabeculares que, a su vez, y por medio de ramas perpendiculares, dan origen a las arterias centrales (Pernar y Tavakkoli, 2013; Kusumi *et al.*, 2015).

El bazo se divide en estroma y parénquima, el estroma presenta tejido conectivo denso, fibras elásticas y musculares lisas, responsables de la contracción esplénica, la cápsula cubierta por la hoja visceral del peritoneo que emite trabéculas hacia el interior del bazo por donde pasan vasos sanguíneos, vasos linfáticos eferentes y nervios. Fibras de colágeno tipo III forman una malla de reticulina que sostiene al parénquima, el cual se

divide en pulpa blanca y roja separadas por una zona marginal (Arteaga *et al.*, 2012; Motta *et al.*, 2016).

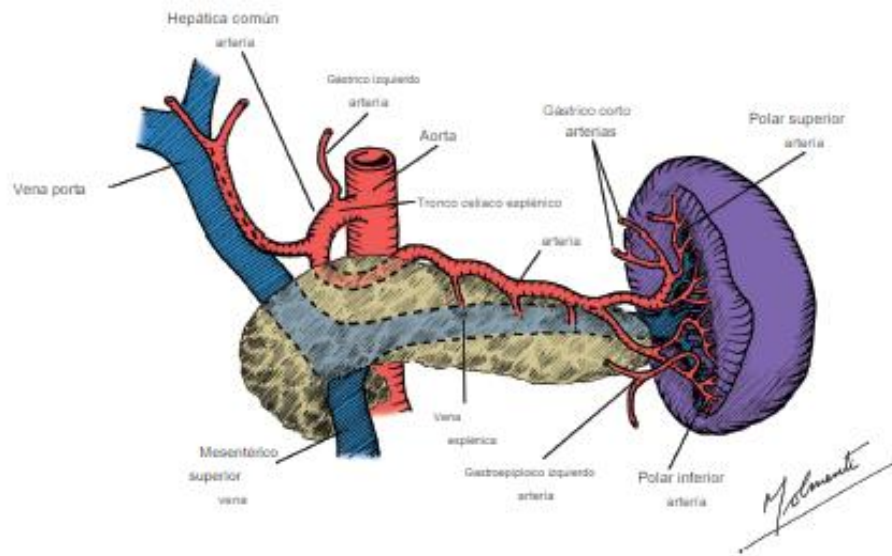
Anatómicamente, el bazo en humanos y otros mamíferos, se compone de dos compartimientos: la pulpa roja externa (componente sanguíneo) y la pulpa blanca interna (componente linfoide), esta última a su vez se subdivide en tres zonas: vaina linfoide perioarteriolar, folículo linfoide y zona marginal (Alfaro-Burgos, 2013). La pulpa blanca contiene linfocitos T y B, mientras que la pulpa roja está compuesta por dos sistemas circulatorios, donde uno presenta un flujo rápido y el otro flujo lento (Motta *et al.*, 2016).

El bazo es el órgano más irrigado del cuerpo humano, se considera el filtro más importante de sangre, su función es remover glóbulos rojos viejos y almacenar y reciclar sus componentes. La irrigación deriva desde la arteria esplénica que se origina de la arteria celiaca (Fig. 2A), frente a la primera vértebra lumbar, después de un corto segmento supra pancreático, oblicuo abajo y a la izquierda, se dirige transversalmente, por el borde superior del páncreas, pasa delante de la cola y llega finalmente al hilio del bazo (Fig. 2B), donde se divide en ramas terminales, en promedio es una arteria voluminosa de 5 mm de diámetro (Melone *et al.*, 2008).

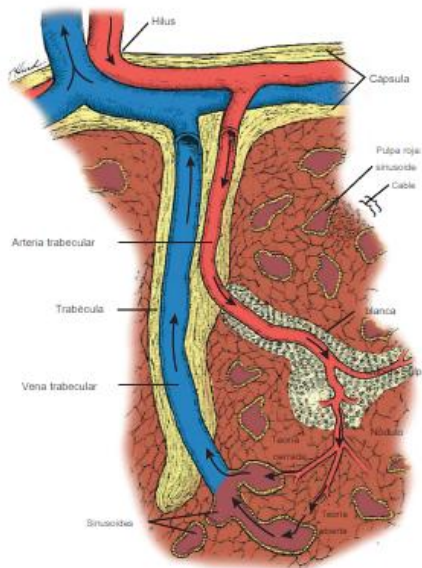
Existe un debate en curso sobre los caminos del flujo sanguíneo después de que ingresa al bazo. En general, se cree que la sangre toma dos caminos: una circulación rápida (cerrada), que lleva la sangre directamente desde las arteriolas a las vénulas y tiene un predominio de plasma y una circulación más lenta (abierto), que lleva la sangre a través de la pulpa. La mayoría (90%), del flujo es del tipo lento (abierto), que expone las células circulantes y los eritrocitos a los macrófagos esplénicos en la pulpa roja. Independientemente de la circulación en el bazo, las venas salen del bazo a través de bandas fibrosas, o trabéculas, unidas a la cápsula, y se unen para formar la vena esplénica. La vena esplénica se une a la vena mesentérica superior detrás del cuello del páncreas para dar origen a la vena porta (Pernar y Tavakkoli, 2013). Steiniger *et al.*, (2018), informan de una reconstrucción 3D detallada de los vasos pulpares rojos del bazo humano, demostrando que prácticamente toda la circulación es de tipo abierta.



A)



B)



**Figura 2: A y B Suministro arterial y venoso del bazo humano, (Pernar y Tavakkoli, 2013).**

A) Suministro arterial y venoso del bazo humano, vista general.

B) Suministro arterial y venoso del bazo humano, vista particular.

El bazo no posee vasos linfáticos aferentes. Los vasos linfáticos eferentes capsulares y trabéculares se originan en la pulpa esplénica blanca y son la principal vía de salida de los linfocitos de esta pulpa (Junqueira y Carneiro, 2005), el drenaje linfático sigue a la vasculatura, el cual es hacia los linfonodos esplénicos hiliares y celíacos, a través de los linfonodos linfáticos pancreatocoesplénicos (Pernar y Tavakkoli, 2013).

El plexo nervioso esplénico está formado por ramos del plexo celíaco, el ganglio celíaco izquierdo y el vago derecho. Corre junto con la arteria esplénica y se compone principalmente de fibras simpáticas que alcanzan los vasos sanguíneos y el músculo no estriado de la cápsula y las trabéculas (Pernar y Tavakkoli, 2013).

El bazo actúa como reservorio de sangre, en reposo puede contener entre un 10-20% del total de los glóbulos rojos. Lo mencionado anteriormente, está guiado por la participación del sistema simpático que genera una contracción del bazo cuando se estimula el nervio esplénico, desencadenando una liberación de la sangre por todo el organismo. Es conocido por ser la zona donde se encuentra la mayor cantidad de plaquetas almacenadas, llegando a más de un 30% del total de éstas (Brendolan *et al.*, 2007).

#### 1.4 Funciones del bazo

El bazo es el órgano linfático intraperitoneal más grande del organismo, se encuentra implicado entre otros aspectos, en la respuesta inmune frente a antígenos transportados por la sangre y en el almacenamiento de eritrocitos y plaquetas (Furrianca *et al.*, 2008). Principalmente está constituido por células responsables de la respuesta inmunitaria: los linfocitos y células plasmáticas (Sánchez *et al.*, 2016).

Es un órgano hemático. Sus funciones principales en animales adultos incluyen hematopoyesis, fagocitosis, inmunoregulación, respuesta a la estimulación antigénica, metabolismo del hierro, almacenamiento de sangre y preparación de las células sanguíneas (Christopher, 2003). La organización física del bazo le permite filtrar la sangre

de patógenos y células anormales y facilitar interacciones de baja probabilidad entre células presentadoras de antígenos y linfocitos afines (Steven *et al.*, 2019).

Entre sus roles destaca la filtración de partículas antigénicas, microorganismos, células envejecidas, dañadas, anómalas o apoptóticas, representa la primera línea de defensa y la más importante por parte del organismo en una primo infección, eliminando bacterias y antígenos mediante fagocitosis por parte de macrófagos residentes en la pulpa roja (Finkelstein, 2012).

La pulpa roja se dedica principalmente a recoger eritrocitos desgastados o dañados para su degradación mientras tanto, la pulpa blanca activa la respuesta inmune cuando los antígenos y sus anticuerpos están presentes en la sangre (Guyton y Hall, 2011). También participa en el metabolismo del hierro, removiendo eritrocitos envejecidos o dañados y digiriendo la hemoglobina para eliminar el hierro, almacenarlo en los macrófagos esplénicos y reutilizarlo en la médula ósea y/o en el hígado (Finkelstein, 2012). El bazo humano está involucrado en la función hemostática, produce los factores 8 y de *Von Willebrand* que participan en la coagulación (Motta *et al.*, 2016).

En el bazo se lleva a cabo el proceso llamado *pitting*, que consta de la modificación de ciertos eritrocitos, específicamente retirando material intracelular (núcleo, cuerpos de *Howell-Jolly*, cuerpos de *Heinz* y/o parásitos), gracias a la acción de macrófagos. Remodela la superficie de membrana de los reticulocitos, los que adquieren el tamaño y forma de eritrocitos maduros (Christopher, 2003; Guyton y Hall, 2011; Finkelstein, 2012; Nayak y Buttar, 2015; Motta *et al.*, 2016; Bertolini, 2017).

Relacionado a la capacidad específica del bazo para eliminar eritrocitos envejecidos, Pivkin *et al.*, (2016), realizaron sobre la base de un marco fisiológico único, un modelo matemático que modula la estructura específica de deformabilidad de la hendidura interendotelial cuantificando límites de los glóbulos rojos. Los resultados muestran que el bazo selecciona los glóbulos rojos para la circulación continua en función de su geometría. Un análisis complementario proporciona límites críticos que relacionan la superficie, el volumen y rigidez de membrana. Sugieren que el bazo juega un papel

importante en la determinación de las distribuciones de tamaño y forma de glóbulos rojos sanos o infectados en humanos.

Después de ser absorbidos, los medicamentos se distribuyen en el cuerpo en parte para llegar a los tejidos diana, en parte para desecharse en tejidos donde no ejerzan efectos clínicamente relevantes. El rol que ha sido tradicionalmente atribuido al bazo en estos procesos farmacocinéticos fundamentales es marginal. Sin embargo, debido a su elevado flujo sanguíneo y a las características de su microcirculación, se esperaría que este órgano esté significativamente expuesto a grandes fármacos de nueva generación (anticuerpos monoclonales, nanopartículas y exosomas), que apenas penetran en otros tejidos con estrechas barreras endoteliales. Cataldi *et al.*, (2017), examinaron la participación del bazo en la disposición de fármacos y las posibles implicaciones para su eficacia terapéutica y toxicidad. Los datos revisados indican de que está surgiendo un nuevo papel para el bazo en la farmacocinética de nuevas drogas de generación, lo que sugiere que este pequeño órgano olvidado sin duda merecerá más atención de los farmacólogos en el futuro.

#### 1.5 Algunas patologías que afectan al bazo.

El bazo es propenso a lesiones físicas, infecciones y varias condiciones inmunológicas. Las funciones esplénicas pueden verse afectadas por fármacos inmunosupresores, vacunas y agentes biológicos, productos de quimioterapia y radioterapia, que dan lugar a esplenomegalia y trombocitopenia (Nayak y Buttar, 2015). Dentro de las clasificaciones de enfermedades que se producen en el bazo se encuentran: las congénitas, infecciosas, vasculares, tumorales (benignas y malignas), aquellas causadas por traumatismos, las misceláneas como la hemocromatosis y otras como la hipertensión portal, sarcoidosis, anemia de células falciformes, el bazo errante y la rotura espontánea (Larranaga *et al.*, 2014).

Al ser el bazo un órgano abdominal afectado en traumas toraco-abdominales y crisis de secuestro esplénico (glóbulos rojos defectuosos quedan atrapados en el bazo), resulta de importancia vital el conocimiento de su anatomía e irrigación, para tratamientos indicativos de esplenectomía (Pernar y Tavakkoli, 2013; Rodríguez *et al.*, 2018).

En humanos, un bazo hipertrofiado no causa sintomatología, pudiendo confundirse con otras afecciones asociadas a estómago, zona de espalda e incluso dolor de hombro izquierdo, las cuales son reconocidas tardíamente (Mitchell *et al.*, 2012). Si un bazo no recibe riego sanguíneo suficiente, comienza a necrosarse e incluso puede causar anemias y/o hemorragias. La esplenomegalia en humanos, puede atribuirse a múltiples causas, entre ellas se encuentran: los trastornos linfohematógenos, infecciosas, anemias, desórdenes mieloproliferativos, neoplasias, hematológicas, amiloidosis, trombosis, entre otras (Jacob, 2019).

Existen condiciones clínicas donde se altera la función hematológica e intervenciones de fuerzas externas como el trauma abdominal, en las cuales se indica esplenectomía, lo que exige el profundo conocimiento de la irrigación del bazo, especialmente sus ramas terminales, a la hora de realizar dicha intervención quirúrgica (Melone *et al.*, 2008).

La falta completa del bazo, es rara en humanos y habitualmente se asocia a otras anomalías congénitas como la transposición visceral. Los bazos accesorios son bastante habituales (hasta un tercio de los sujetos) y pueden encontrarse en cualquier lugar de la cavidad abdominal (Mitchell *et al.*, 2012). También en humanos es frecuente encontrar enfermedades misceláneas; hemocromatosis, hipertensión portal y sacoidosis, entre otras (Larranaga *et al.*, 2014).

El *lupus* es una enfermedad autoinmune en humanos, que no siempre causa sintomatología perceptible, algunos casos graves e incluso mortales, incluyen anemia hemolítica, leucopenia, trombocitopenia, cambios en órganos como el bazo y linfonodos, además, se puede generar una afección llamada síndrome de anticuerpos antifosfolipídicos (Pons *et al.*, 2001). Varios estudios de casos se han realizado ante la sospecha de infartos esplénicos y lesiones en la región de hipocondrio izquierdo relacionados al *lupus* sistémico (Madroñero *et al.*, 2005).

La afectación neoplásica es rara (excepto en casos de tumores mieloides y linfoides) Además, es poco frecuente en humanos cualquier trastorno que cause una esplenomegalia significativa como los infartos esplénicos. Macroscópicamente en animales de cualquier especie, los infartos tienen forma de cuña y son subcapsulares, los recientes son hemorrágicos y rojos; los antiguos, de color amarillo grisáceo y fibróticos (Mitchell *et al.*, 2012).

La rotura esplénica suele ser una secuela de un traumatismo cerrado fuerte en mamíferos, las también conocidas como roturas espontáneas, sin el antecedente de lesión suelen deberse a lesiones físicas leves, en un bazo ya debilitado, por una enfermedad subyacente (ejemplo mononucleosis infecciosa), otras infecciones o neoplasias esplénicas. La rotura lleva a una hemorragia intraperitoneal significativa y debe ser tratada mediante una esplenectomía rápida para evitar la exanguinación. Resulta interesante que los bazos con un aumento de tamaño crónico, tengan a menudo una fibrosis capsular reactiva que impida la rotura (Mitchell *et al.*, 2012). En perros y gatos, la ruptura del bazo es un problema frecuente en casos de traumatismos por accidentes de tránsito. En estos casos, el procedimiento de elección es la esplenectomía, la que es facilitada por una unión relativamente laxa del bazo con el estómago y un fácil acceso a los vasos esplénicos (Dyce *et al.*, 2012). Las enfermedades del bazo, han sido abordadas mediante exéresis, como tratamiento de elección, por tanto, el interés ha estado focalizado en la técnica operatoria, evidenciando la necesidad de organizar, profundizar y actualizar el conocimiento sobre este órgano (Finkelstein, 2012).

Las principales patologías encontradas en especies de abasto como el cerdo, resultan ser hallazgos en análisis de necropsias, entre las múltiples causas se encuentran esplenitis producida por tuberculosis, donde aparecen zonas infartadas de forma irregular, focos necróticos, infartos esplénicos, al corte histológico se observan lesiones nodulares de diferentes dimensiones con coloraciones desde blancas a necróticas, frecuentes de encontrar en enfermedades como pestes porcinas (Toledo *et al.*, 2015). Otras causas pueden ser las obstrucciones intrahepáticas de la vena porta o un desorden obstructivo de las venas esplénicas, lo que lleva a un estado de hipertensión de las venas esplénicas. La cápsula se observa engrosada. Al corte la superficie tiene un aspecto carnosos con formaciones de color rojo-grisáceo (Tabla 1). La atrofia se da en casos de hemosiderosis,

edad avanzada, enfermedades crónicas e induración producto de una congestión prolongada. El bazo se encuentra pequeño y firme con una cápsula arrugada. El parénquima entre las superficies capsulares es escaso, rojo y firme y la pulpa blanca no es visible (López y Soto, 2018). Los bazos de cerdo, generalmente se inspeccionan visualmente y mediante palpación, inicialmente se realiza una decapsulación la cual al tacto debe ser suave y deslizante, deberá mostrar un aspecto esponjoso, sin relieves, y con bordes sin accidentes ni aspecto aserrado y su tonalidad debe ser roja intensa uniforme para órganos sanos (Toledo *et al.*, 2015), lo anterior guarda estrecha relación con las enfermedades zoonóticas transmitidas por consumo de carne en malas condiciones o con pérdida de la inocuidad alimentaria.

El bazo sin duda es un órgano que merece su propio criterio de análisis, según expertos la eliminación quirúrgica es curativa en la mayoría de las veces, sin embargo, siempre será imprescindible analizar cada caso en particular, para evitar riesgos innecesarios asociados a complicaciones quirúrgicas. Según la asociación americana de cirugía y trauma (Cárdenas y Montufar, 2019), existen diferentes clasificaciones para el daño esplénico (estadío I al IV y V). Dependiendo de si la lesión es a nivel capsular, parenquimatoso o vascular, se realizará el tratamiento aconsejable para cada caso ya sea quirúrgico, medicamentoso o la combinación de ambos. Es por lo anteriormente expuesto la importancia de tener los conocimientos anatómicos actualizados en caso de necesitarse según la opinión de la gran mayoría de médicos humanos y veterinarios que se dedican a diario a prácticas quirúrgicas.

**Tabla 1: Criterio para el análisis de lesiones del bazo de cerdo, (Vellarino, 2011).**

<b>Bazo Criterios</b>	<b>Órgano sano</b>	<b>Atrofia</b>	<b>Absceso</b>	<b>Esplenomegalia</b>	<b>Adherencia</b>
<b>Color</b>	Rojo oscuro	Rojo opaco	Crema	Rojo pálido	Rojo opaco
<b>Consistencia</b>	Blanda	Dura	Pastosa	Friable, poco resistente a la presión, aumento de volumen	Firme
<b>Textura</b>	Deslizante y surco longitudinal	Irregular	Fibrinosa	Rugoso	Fibrinoso

## **2. Importancia de la rata, como modelo biológico, para el estudio anatómico del bazo**

La rata de laboratorio es un mamífero roedor perteneciente a la familia *Muridae* del género *Rattus* especie *norvegicus* (Hernández, 2006). Los roedores como modelos de estudios, ofrecen ventajas al tratarse de animales en donde gran parte de sus procesos bioquímicos son similares al humano (Möller *et al.*, 2013). Representan un 27% del total de animales destinados a fines investigativos en los últimos años (Möller y Vásquez, 2011). Poseen un tiempo generacional corto, siendo además, prolíficas y adaptables fácilmente a bioterios (Hernández, 2006).

Una gran variedad de estudios, han acontecido gracias al aporte de estos mamíferos, como la experimentación con agentes alquilantes, usados en las guerras químicas, ejemplificado en el estudio de Mehrdad *et al.*, (2008), representando las variaciones de linfocitos en el bazo tras una exposición prolongada al gas mostaza.

Otro interesante aporte al área de salud pública, fue el estudio realizado por Alfaro-Burgos (2013), quien describió las alteraciones morfológicas del bazo de la rata, como consecuencia de la contaminación ambiental con trióxido de arsénico, en América Latina.

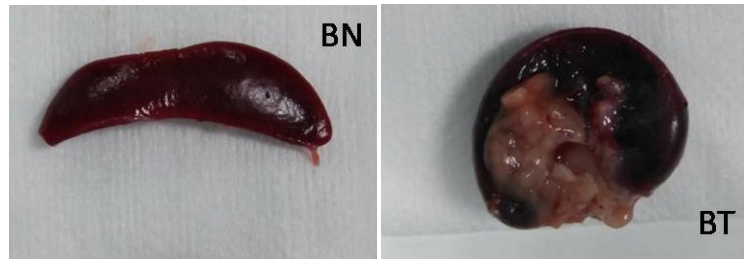


Dzhalilova *et al.*, (2019), evaluaron en ratas, la exposición a factores de hipoxia tras haber recibido dosis de lipopolisacáridos (LPS), observando los cambios morfológicos producidos en bazo y timo y la subpoblación de linfocitos en sangre periférica. Los datos obtenidos servirán de base para el desarrollo de nuevos enfoques individuales para la prevención y el tratamiento de enfermedades infecciosas e inflamatorias.

Dhouib *et al.*, (2015), estudiaron el efecto de la exposición subcrónica de OP (malatión) y CM (carbosulfán) en hígado y bazo de rata. El análisis bioquímico mostró que los niveles de enzimas hepáticas cambiaron después de la exposición a estos pesticidas. También disminuyó la producción de INF- $\delta$  (interferón gama) e IL-4 (interleuquina-4), y se indujo una reducción de linfocitos T y producción de citoquinas en las células del bazo.

Chu *et al.*, (2019), expusieron a ratas a similares niveles de exposición de aire que humanos, evidenciándose que los índices de estimulación de la sangre periférica y los linfocitos disminuyeron significativamente, presentándose cambios en la histomorfología del timo y el bazo.

El bazo es un órgano linfático secundario de extraordinaria estructura histológica que se ocupa principalmente de la vigilancia inmunitaria de la sangre. El órgano está presente en todas las especies de vertebrados, pero ha sido investigado en ratones, ratas y seres humanos principalmente en roedores por sus beneficios como animales de estudio en laboratorio, un ejemplo es el estudio clínico experimental realizado por Hernández *et al.*, 2017, del papel del bazo en la prevención de la enfermedad de injerto contra huésped en trasplante intestinal (Fig. 3), del cual se concluyó que la preservación del bazo, demostró mejorar la supervivencia y disminuir la presentación de infecciones y anemia hemolítica postrasplante.



**Figura 3: Imagen de bazo de una rata pos esplenectomía, (Hernández *et al.*, 2017).**

BN: bazo nativo; BT: bazo trasplantado.

Zhou *et al.*, (2019), exploraron la inmunotoxicidad potencial en el bazo de ratas después de la exposición a nano cobre (nano-Cu). Los resultados de parámetros hematológicos, subconjuntos de linfocitos, inmunoglobulinas e histopatología, indicaron que el cobre cambió la función inmunológica del bazo, la cual fue reprimida induciendo estrés oxidativo e inflamación.

Ala y El-Waseef (2020), observaron en ratas que inyecciones con omega 3, mejoraron el daño estructural del bazo (menor daño), causado por la inducción experimental de artritis reumatoide.

Ujcikova *et al.*, (2020), realizaron un análisis proteómico de alta resolución de la composición proteica del bazo de rata, donde linfocitos fueron estimulados con concanavalina y morfina y comparados posteriormente, resultando una reorganización importante de la composición de proteínas de las células del bazo y expresión de proteínas cerebrales.

Aw *et al.*, 2015, estudiaron la integridad de la microarquitectura esplénica en ratones envejecidos, Considerando evidencia de que la alteración de la organización de los órganos linfoides primarios y secundarios da como resultado la inmunodeficiencia, esto podría estar involucrado en la disminución de las respuestas inmunes con la edad. El estudio concluye que cambios en la anatomía esplénica asociados a la edad se han observado en informes similares en ratas y humanos lo que sugiere que tales alteraciones podrían tener un impacto en la actividad inmunológica y por lo tanto, contribuir a la

inmunosenescencia periférica, también pueden ofrecer un objetivo potencial para rejuvenecer el sistema inmunológico.

Es por lo anteriormente expuesto, la importancia de reunir en un proyecto monográfico, la actualización anatómica del bazo de la rata, al resultar éste un buen modelo biológico y la consecuente comparación con la anatomía del bazo humano del perro, del gato y del cerdo, para su extrapolación a estudios médicos quirúrgicos y experimentales, en medicina humana y animal.

### **3. Anatomía macroscópica y microscópica del bazo de rata blanca**

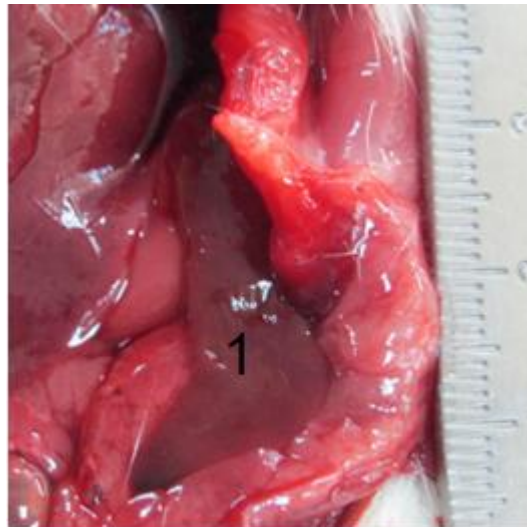
En la rata, este órgano es alargado, plano, delgado y curvo por los bordes, puede llegar a medir entre 3 y 5 cm de largo, 1 cm de ancho, llegando a pesar entre 750 y 1350 mg (Fig. 4) (Rebellato, 2018), representando el órgano linfoide más grande del cuerpo correspondiente a un 0,2% del peso corporal (Megías *et al.*, 2019). Al corte histológico presenta una forma de isósceles. El omento está sujeto al hilio del bazo por donde entran y salen vasos sanguíneos, la pared dorsal superficial enfrenta al diafragma e hígado, mientras que la parte ventral toca la pared abdominal lateral (Rebellato, 2018).

El bazo se encuentra rodeado por una cápsula de tejido conectivo, con células musculares lisas, desde donde se desprenden trabéculas hacia el interior del mismo. Presenta un complejo vascular y organización celular dividido en secciones y, en general, su forma difiere según la especie animal (Nayak y Buttar, 2015). Es irrigado por la arteria esplénica, que se desprende de la arteria celiaca y por la vena esplénica, que desemboca en la vena porta (König y Liebich, 2011). El bazo se encuentra nutrido por una rama de la arteria celíaca, la cual se ramifica en 5 a 8 ramas arteriales, que son envueltas por tejido linfoide, después de varias ramificaciones, las arteriolas entran a la pulpa roja o a los folículos linfoides (Rebellato, 2018).

Su color rojo intenso está relacionado con sus funciones: almacén y depuración de células sanguíneas. Así, interviene en la eliminación (hematólisis) de glóbulos rojos y plaquetas

de la sangre, almacén de plaquetas, monocitos y otras células sanguíneas, producción de linfocitos y producción de células sanguíneas (hematopoyesis) (Megías *et al.*, 2019).

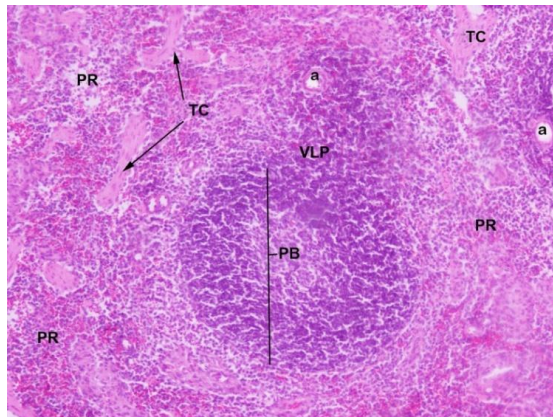
Al igual que otros roedores, el bazo de rata, se encuentra compuesto por pulpa blanca (formada principalmente por tejido linfático) y pulpa roja (red venosa encargada de la filtración sanguínea) (Megías *et al.*, 2019). Estudios morfo cuantitativos del bazo indican que las proporciones y tipos de los compartimientos son estables en condiciones normales y que trastornos como el estrés pueden influir en el número y función de células inmunitarias en este órgano (Vásquez *et al.*, 2015).



**Figura 4: Imagen de bazo de una rata albina después de diseccionar abdomen.**

Bazo (1). Departamento Patología Animal, Facultad de Ciencias Veterinarias y Pecuarias, Universidad De Chile.

Microscópicamente, el bazo de la rata se encuentra recubierto de una capa de tejido conectivo, tal como se muestra en la Figura 5 donde TC: es una capa de tejido conectivo que recubre la superficie del órgano; PR: Pulpa roja, se denomina así por su color rojo en tejido fresco. En este caso se ve blanco porque se eliminó la sangre. El rojo se debe a la gran cantidad de senos venosos que posee; PB: Pulpa blanca, se encuentra rodeando a la arteria central y está formada por células linfoides densamente empaquetadas; VLP: (envuelta peri arterial linfoide), es una capa de células muy densa que envuelve a las arterias que forman parte de la pulpa blanca (Mello, 2015; Megías *et al.*, 2019).



**Figura 5: Imagen de bazo microscópica de una rata albina. Teñido con hematoxilina-eosina (10x), (Mello, 2015).**

PR: pulpa roja; PB: pulpa blanca; TC: tejido conectivo; VLP: vaina linfoide periarteriolar.

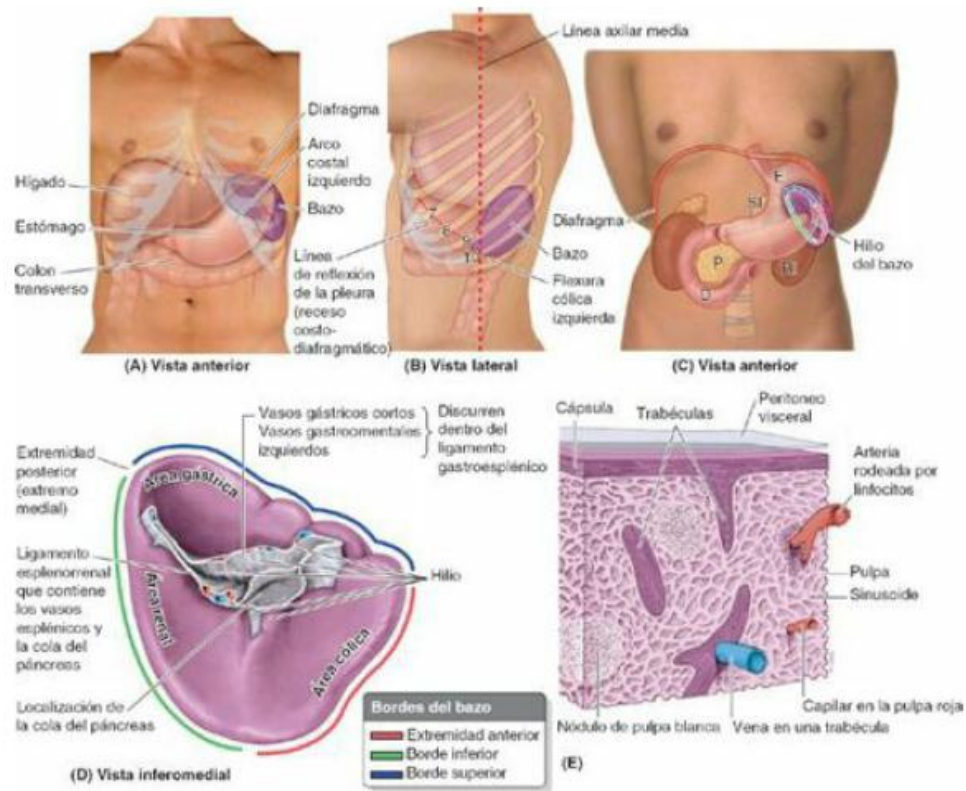
#### **4. Anatomía macroscópica y microscópica del bazo humano**

El bazo es el órgano linfoide más grande del cuerpo humano, es un órgano intraperitoneal que, por su localización anatómica, en la encrucijada toracoabdominal, resulta poco accesible a los métodos de exploración clínica. Gracias a los métodos de diagnóstico por imagen (ultrasonido, tomografía computarizada, resonancia magnética), se logra una evaluación anatómica y patológica (Motta *et al.*, 2016).

Se encuentra situado debajo de las costillas izquierdas novena, décima y undécima (Fig. 6) (Pernar y Tavakkoli, 2013). En la región hipocondriaca izquierda del abdomen, entre el fondo del estómago y el diafragma, puede llegar a medir unos 12 cm de largo, 7 cm de ancho y 3 cm de grosor y pesa alrededor de 150 a 250 g. La arteria esplénica, la vena esplénica, los vasos linfáticos eferentes y el plexo nervioso esplénico, atraviesan el hilio, que es un área deprimida en la cápsula. Las células que juegan un papel importante en las funciones del bazo son macrófagos, monocitos, células naturales *killer* (NK), linfocitos B y T (Nayak y Buttar, 2015).

El bazo posee una superficie serosa moldeable y adaptable a sus estructuras vecinas, macroscópicamente muestra un color rojo vinoso y presenta una consistencia friable

(Motta *et al.*, 2016). Los cordones esplénicos son cavidades dentro del estroma de la pulpa roja que están llenas de glóbulos rojos y blancos, no están revestidos por endotelio, pero representan una especialización del estroma. Los eritrocitos envejecidos y enfermos que no son lo suficientemente deformables para cruzar estas hendiduras se retienen en la pulpa roja y se destruyen (Steiniger *et al.*, 2011; Pivkin *et al.*, 2016).



**Figura 6: Anatomía con orientación clínica, (Moore *et al.*, 2013).**

En humanos, el bazo se encuentra situado en el cuadrante superior y posterior izquierdo del abdomen, es un órgano de superficie serosa, moldeable a la cúpula diafragmática por su cara lisa y convexa, mientras que su cara esplénica y cóncava se adapta al estómago, riñón y colon. Se adjunta al retroperitoneo por ligamentos grasos que poseen suministro vascular (Motta *et al.*, 2016). Es un órgano ovoide y pulposo, de tono morado que habitualmente tiene la forma de un puño cerrado, es considerado el órgano abdominal más vulnerable protegido por la caja torácica inferior. Las relaciones anatómicas del bazo humano son: anteriormente, el estómago, posteriormente la parte izquierda del diafragma, que le separa de la pleura, el pulmón y las costillas novena a

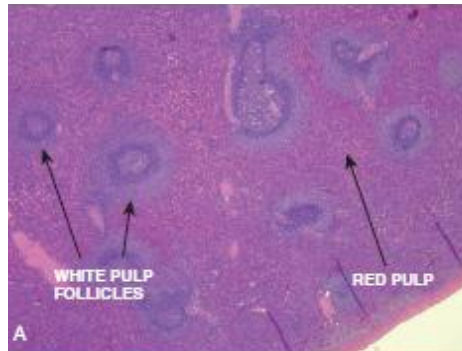duodécima, inferiormente la flexura cólica izquierda y medialmente, el riñón izquierdo (Moore *et al.*, 2013).

Microscópicamente el bazo humano se compone de cápsula, pulpa roja, pulpa blanca y zona marginal. La cápsula esplénica se encuentra formada por tejido conectivo denso con abundantes fibras de colágeno y fibras elásticas en su porción interna, mientras que su porción externa se encuentra revestida por mesotelio apoyado en su membrana basal (Junqueira y Carneiro, 2005; García y Fernández, 2006). La pulpa blanca corresponde a tejido linfático típico organizado alrededor de las arterias mientras que la pulpa roja corresponde a senos venosos y cordones celulares (Ham, 2013). La zona marginal, o zona de transición, es un área de paso en la que las células migran a la pulpa esplénica roja o a la blanca (Fig. 7 A, B y C) (Steiniger *et al.*, 2018).

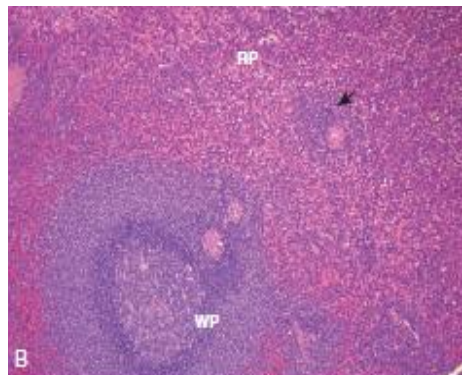
Kusumi *et al.*, (2015), proporcionaron información relevante sobre la microcirculación del bazo en humanos, dadas las altas controversias existentes sobre la disposición vascular se reexaminó la microvasculatura, usando una reconstrucción tridimensional en secciones de tejido teñidas inmunohistoquímicamente, en pacientes humanos, demostrándose que la arteria central no emite arterias foliculares directamente, encontrándose que el folículo esplénico está rodeado por un elaborado sistema de capilares anastomosados tanto en la zona marginal como en la capa superficial de la pulpa blanca.

Gracias al aporte de las investigaciones realizadas en los últimos años, Steiniger *et al.*, (2011), utilizando órganos humanos, lograron reconstruir un modelo tridimensional de microcirculación. Se concluyó que la pulpa roja esplénica humana alberga un sistema circulatorio completamente abierto. Por tanto, el bazo es el único órgano humano donde la sangre pasa a través de espacios no revestidos por endotelios u otras células formadoras de barreras.

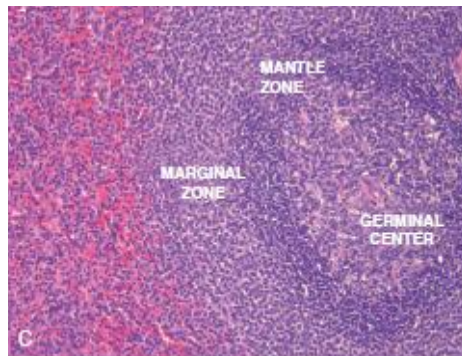
A)



B)



C)



**Figura 7: Histología de un bazo humano normal con tinción hematoxilina-eosina, (Pernar y Tavakkoli, 2013).**

- A) Microfotografía de baja potencia (10x) que muestra la relación y proporciones relativas de la pulpa roja y blanca.
- B) Potencia media de microfotografía (40x), (la flecha indica vaina linfoide periarterial).
- C) Microfotografía de alta resolución (100x), que muestra un folículo secundario detallando arquitectura: RP, pulpa roja; WP, pulpa blanca (folículo secundario).



## 5. Anatomía macroscópica y microscópica del bazo de perro

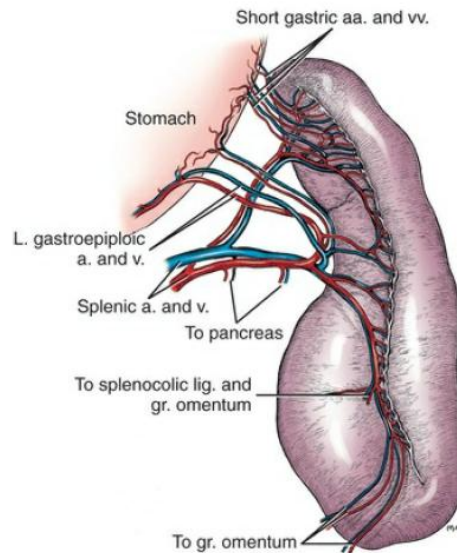
En el perro, el tamaño del bazo difiere según las razas existentes, influenciado además por el estado de distensión del estómago (Bertolini, 2017). Cuando el estómago está vacío, el bazo es totalmente craneal al arco costal izquierdo. Sin embargo, cuando el estómago está muy distendido, el bazo se desplaza completamente hacia el flanco y puede alcanzar la entrada pélvica. En un perro con un estómago moderadamente lleno, las dos últimas costillas cubren la extremidad dorsal del bazo. Esta, extremidad dorsal se encuentra entre las vértebras torácica décimo tercera y segunda lumbar, en la mitad dorsal de la cavidad abdominal, la extremidad ventral es más variable, tanto en posición como forma. Cuando el bazo está contraído al máximo, queda completamente oculto en las profundidades del medio del borde caudal de la caja torácica (Fig. 8) (Evans *et al.*, 2020).

Su peso aproximado en un perro de tamaño medio es de 50g. Tiene una coloración rojo ladrillo brillante o púrpura que se debe a su alto contenido hemático. En la Figura 9 se observa un corte histológico de la anatomía microscópica del bazo de perro (cápsula, trabéculas, pulpa roja y blanca) (Finkelstein, 2012). Es de consistencia blanda y más friable que la mayor parte de los órganos linfáticos. Su superficie es lisa y no está unido por grasa o tejido conectivo. Se mueve libremente y a excepción de su extremo dorsal, varía mucho de posición y forma (Sisson y Grossman, 1999).

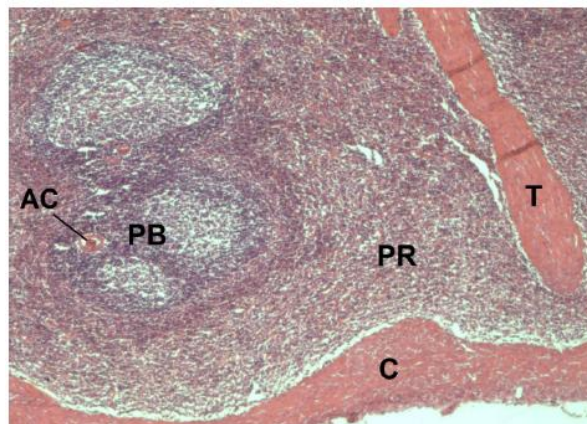
Según Finkelstein (2012), es un órgano alargado, alojado en la parte craneal izquierda del abdomen, unido a la curvatura mayor del estómago por su inclusión en el omento mayor. Se divide en una extremidad proximal, distal y el cuerpo, la parte proximal se fija al lado izquierdo del abdomen (Larson, 2018). La cara visceral se encuentra dividida por una cresta formada por el hilio. La arteria y vena divergen por el extremo dorsal del órgano y situados a unos pocos centímetros, se encuentran los linfonodos esplénicos (König y Liebich, 2011).

Entre las funciones atribuidas al bazo de perro destacan: almacenamiento, concentración y liberación de eritrocitos, filtración sanguínea, así como también la producción de

bilirrubina, la cual es luego recogida por el hígado. De la hemoglobina se extrae hierro, que es nuevamente utilizado por la médula ósea roja en la producción de nuevos eritrocitos. Produce muchos de los linfocitos y probablemente la mayoría de los monocitos. Tiene una función importante en la producción de anticuerpos. El bazo del perro también contiene megacariocitos responsables de la formación de plaquetas sanguíneas. Mientras que los linfonodos filtran la linfa, el bazo es un órgano linfático que filtra la sangre (Evans *et al.*, 2020).



**Figura 8: Imagen macroscópica del bazo de perro, (Evans *et al.*, 2020).**



**Figura 9: Corte histológico de bazo de perro (100x), (Finkelstein, 2012).**

Se observa la cápsula (C), una trabécula (T), la pulpa roja (PR), la pulpa blanca (PB) y su arteria central (AC).

## 6. Anatomía macroscópica y microscópica del bazo de gato

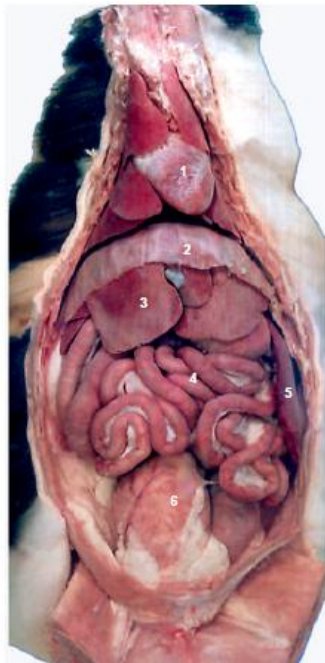El bazo del gato posee forma de bota (König y Liebich, 2011). Es un órgano alargado, con forma de campana, que se encuentra más o menos verticalmente contra la pared abdominal izquierda. Su posición está influenciada por la distensión del estómago (Fig. 10) y la parte ventral del bazo siempre se encuentra fuera de la caja torácica (Dyce *et al.*, 2012).

Se puede diferenciar una cara diafragmática y una visceral (König y Liebich, 2011). La superficie parietal hace contacto con el diafragma, el arco costal y los músculos abdominales. La superficie visceral está dividida por una cresta hiliar en una franja craneal relacionada con el estómago y una franja caudal relacionada con el riñón izquierdo y el intestino (Dyce *et al.*, 2012).

El ligamento ancho gastrosplénico une el bazo a la curvatura mayor del estómago, afectando a la movilidad y localización de éste. Los vasos sanguíneos también ejercen otra influencia restrictiva sobre el bazo (Dyce *et al.*, 2012). El bazo es irrigado por la vena y arteria esplénica y sus ramificaciones, las arterias centrales se encuentran rodeadas en forma de vainas por cordones linfáticos que desembocan en nódulos linfáticos esplénicos (König y Liebich, 2011).

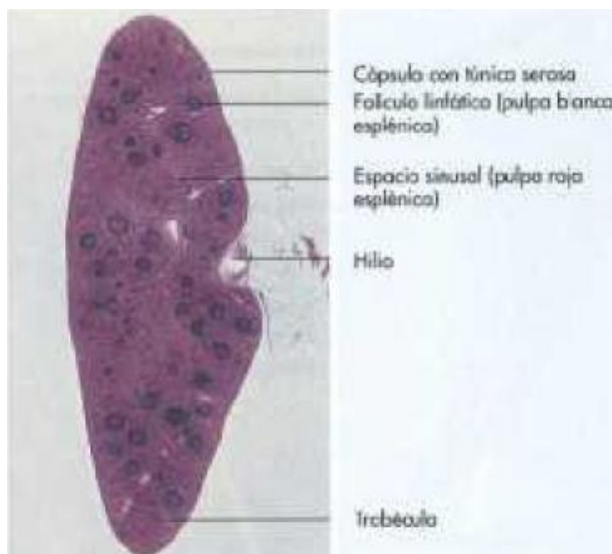
En el parénquima encontramos diferencias histológicas a mayor edad, en la pulpa blanca existe mayor concentración de elementos celulares (Fig. 11) (linfocitos, linfoblastos, macrófagos y células plasmáticas), además de mayor número de vasos sanguíneos en las trabéculas en comparación a caninos (Cotrina, 2017).

Como el órgano más grande del cuerpo relacionado con la inmunidad, el bazo participa en procesos inmunológicos, en casos de insuficiencia de medula ósea el bazo puede contribuir a la formación de células sanguíneas como en la vida fetal, asimismo posee una función no despreciable de almacenamiento sanguíneo. Después de una esplenectomía los mamíferos domésticos pueden sobrevivir casi libres de molestias (König y Liebich, 2011).



**Figura 10: Anatomía macroscópica del bazo de gato, (Dyce *et al.*, 2012).**

Vista frontal de las vísceras de un felino después de extirpar el omento 1. Corazón, 2. Diafragma, 3. Hígado, 4. Intestino, 5. Bazo, 6. Vejiga.




**Figura 11: Anatomía microscópica, Corte histológico del bazo de un gato, (König y Liebich, 2011).**

## **7. Anatomía macroscópica y microscópica del bazo de cerdo**

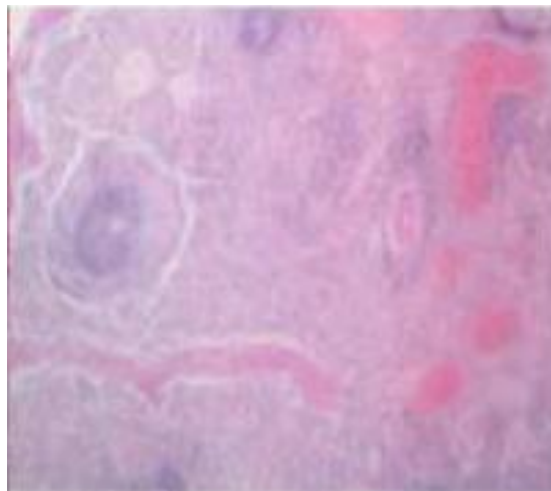
El bazo del cerdo, es pedunculado y de forma alargada (Fig. 12). Posee suministros vasculares muy similares al bazo humano, lo que resulta útil para el estudio de modelos en biomedicina humana (Swindle y Smith, 2016). Se describe con forma de lengua, de color rojo brillante, alargado y en forma de correa, orientado verticalmente, bajo la protección de las costillas más caudales del lado izquierdo (König y Liebich, 2011).

Se reconoce por su coloración rojiza y superficie de aspecto granuloso, cuando el estómago está ampliamente dilatado, el bazo es empujado hacia las últimas costillas interpuestas con tejido adiposo. Sigue la mayor de la curvatura del estómago, al que está unido por un ligamento gastroesplénico suficientemente generoso como para que la torsión esplénica sea un percance relativamente frecuente. Su superficie parietal está en contacto con el diafragma. Su superficie visceral está dividida por un largo hilio en franjas craneal y caudal que se relacionan con el estómago y los intestinos, respectivamente. La extremidad dorsal se extiende en el espacio entre el estómago, el riñón izquierdo y el páncreas, pero normalmente se impide que haga contacto directo con estos órganos por la interposición de grasa. La extremidad ventral puede emerger por debajo el arco costal izquierdo y, excepcionalmente, puede incluso cruzar el abdomen hacia el lado derecho; aunque su posición está determinada por el grado de plenitud del estómago, nunca abandona por completo la protección de las costillas. Su superficie seccionada está marcada por la presencia de corpúsculos esplénicos muy prominentes (Dyce *et al.*, 2012).

El bazo está rodeado por una cápsula de tejido conectivo, rico en células musculares lisas, de donde se desprenden trabeculas hacia el interior cuyo espacio está ocupado por pulpa roja y blanca (König y Liebich, 2011). En la Figura 13 se muestra un corte histológico de bazo de cerdo con extensa dilatación y congestión de vasos, así como hiperplasia de la pulpa blanca (Arroyo del Castillo *et al.*, 2017).



**Figura 12:** Representación esquemática de bazo de un cerdo, (König y Liebich, 2011).



**Figura 13:** Bazo de cerdo, tinción HE, (5x), (Arroyo del Castillo *et al.*, 2017).

## **8. Anatomía comparada: similitudes y diferencias entre las especies estudiadas**

Si bien la comprensión de la estructura y función de un sistema inmunológico descrito genéricamente es esencial en la biomedicina, está claro que un enfoque único que se aplica a todas las especies está plagado de contradicciones e inconsistencias. No obstante, los avances logrados en inmunología tras la aplicación de las observaciones en sistemas murinos al del hombre ha sido fundamental en el avance de la biología y la medicina humana. Sin embargo, como especies adicionales se han utilizado para abordar cuestiones de evaluación biológica y de seguridad relativas a la estructura y función del sistema inmunológico, ha quedado claro que existen diferencias entre especies, género, edad y cepa que deben tenerse en cuenta. El significado de estas diferencias debe ser determinado caso por caso (Haley, 2017).

### **8.1 Anatomía macroscópica**

En perros, gatos y cerdos el bazo, al igual que en ratas, representa al órgano linfoide más grande (Megías *et al.*, 2019). Es alargado, plano, delgado y curvo por los bordes (Dyce *et al.*, 2012; Rebellato, 2018), los tamaños varían, pero en la mayoría de las ratas albinas pueden llegar a medir entre 3 y 5 cm de largo, 1 cm de ancho, llegando a pesar entre 750 y 1350 mg aproximadamente (Rebellato, 2018). En humanos adultos sanos, el bazo puede llegar a medir unos 12 cm de largo, 7 cm de ancho y 3 cm de grosor pesando alrededor de 150 a 250 g (Nayak y Buttar, 2015), en perros, gatos y cerdos el peso y tamaño es influenciado por estrés, distensión estomacal o uso de fármacos (König y Liebich, 2011; Evans *et al.*, 2020). Mientras que en cerdos su forma es pedunculada y mucho más alargada que en humanos (Swindle y Smith, 2016).

El bazo reposa más o menos verticalmente contra la pared abdominal izquierda. En perros y gatos su posición varía por la distensión y capacidad de congestión estomacal (Dyce *et al.*, 2012; Bertolini, 2017). Al comparar las especies de mamíferos en cuanto a tamaño, peso relativo y coloración (diferentes tonalidades desde rojo ladrillo brillante a rojo marrón opaco o púrpura), no existen grandes diferencias.

La ubicación topográfica para el bazo en mamíferos se sitúa en la región hipocondriaca izquierda del abdomen entre el fondo del estómago y el diafragma para humanos (Pernar

y Tavakkoli, 2013), descrito en ratas al lado izquierdo, entre la pared dorsal y el diafragma e hígado (Megías *et al.*, 2019). Mientras que en perros se aloja en la parte craneal izquierda del abdomen, unido a la curvatura mayor del estómago por su inclusión en el omento mayor (Finkelstein, 2012; Larson, 2018), en gatos se encuentra más o menos verticalmente contra la pared abdominal izquierda con la parte ventral fuera de la caja torácica, mientras que en el cerdo nunca abandona la protección de las costillas (Dyce *et al.*, 2012).

En base a un marco fisiológico para las especies estudiadas (rata, humano, perro, gato, cerdo), el bazo es un órgano hemático que comparte roles similares (Sánchez *et al.*, 2016; Steven *et al.*, 2019)

## 8.2 Anatomía microscópica

En ratas y humanos, el bazo consiste de pulpa blanca incrustada en la pulpa roja. El bazo de las ratas exhibe un compartimento adicional de células B bien delimitado, la llamada zona marginal, entre pulpa blanca y roja. Sin embargo, esta zona está ausente en el bazo humano (Steiniger, 2015).

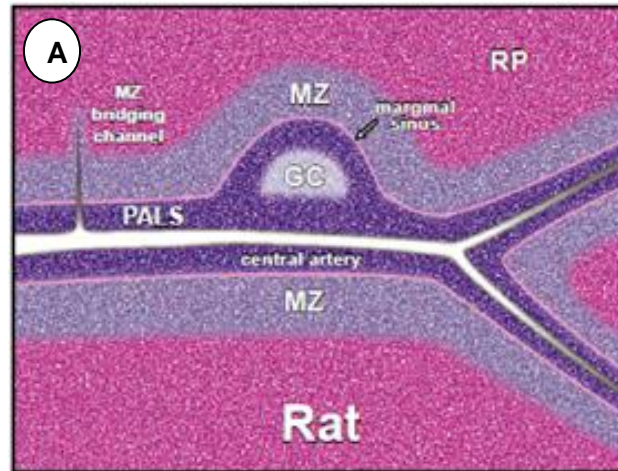
La malaria y otras infecciones pueden agotar rápidamente las células B de la zona marginal en ratones. También se han registrado marcadas disminuciones en los linfocitos en roedores y perros después de la dosificación con xenobióticos, así como en condiciones de estrés. La zona marginal en ratas contiene poblaciones de macrófagos especializados que no se mencionan en humanos, adicionalmente las áreas de células T del hombre no están dispuestas con tanta regularidad alrededor de las arteriolas como en los roedores (Haley, 2017).

En humanos, arteriolas y capilares envainados de la pulpa roja están rodeados de linfocitos. Los capilares envainados están relacionados con elipsoides esplénicos al igual que la mayoría de otros vertebrados. Las ratas carecen de tales recipientes representando una excepción evolutiva. En términos simples se observa en la Figura 14A, una representación histológica de bazo de rata donde existe una gran zona marginal (MZ), rodeando la arteria central a diferencia de la representación para bazo humano (Fig.

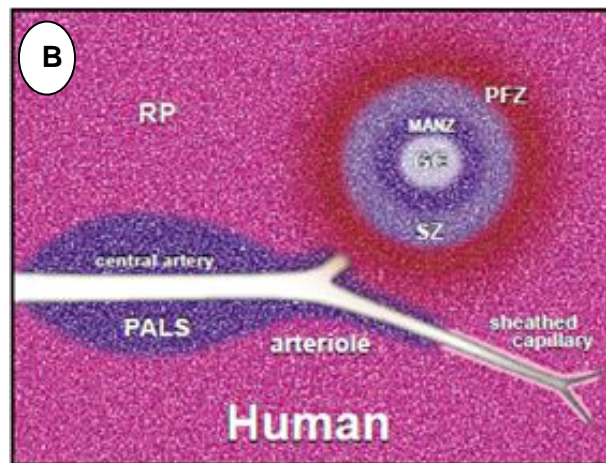


14B), donde la zona marginal es escasa o pobremente desarrollada, tanto la MZ y folículos linfoides se encuentran inmersos en la pulpa roja (RP) (Steiniger, 2015).

A)



B)



**Figura 14: A y B Representación histológica de bazo de rata y bazo humano. (Steiniger, 2015).**

A) Dibujo de la pulpa blanca, sección transversal del bazo de una rata adulta, tinción H&E. Los folículos se adhieren al PALS a intervalos relativamente grandes. El MZ cubre principalmente la zona de células T. GC, centro germinal; MZ, marginal zona; PALS, vaina de linfocitos periarteriolar; RP, pulpa roja.

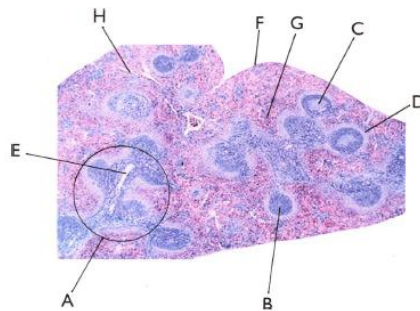
B) Dibujo sección transversal del bazo humano

Según Haley (2017), existen diferentes tipos de bazo, conforme la especie, resultando clasificaciones como el bazo de almacenamiento, bazo defensivo, bazo hematopoyético y linfopoyético.

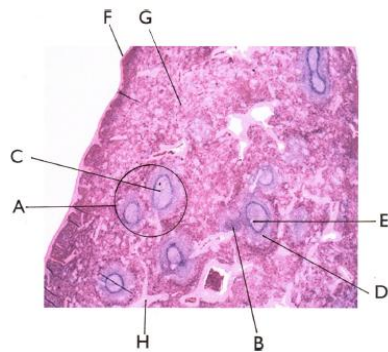
Las diferencias del bazo se clasifican en las diferentes especies teniendo en cuenta la capacidad de almacenar la sangre, donde el bazo de rata es definido como un bazo de tipo linfopoyético, el bazo de perro como bazo de almacenamiento y el bazo de cerdo comparte ambas clasificaciones (Fig. 15 A, B, C), además de la distribución de la pulpa blanca. En el gato y en el rumiante el tejido linfático se presenta en forma de nódulos y en consecuencia hay escaso tejido linfático periarterial. En el cerdo los elipsoides son grandes y abundantes, muchos se sitúan en las zonas marginales de las vainas periarteriales y a nivel de los nódulos linfáticos. Se manifiesta la misma localización en equinos y perros, pero los elipsoides son más pequeños. En los gatos son más grandes pero su localización se limita a la zona que rodea a los nódulos linfáticos. En los bazo de los animales recién nacidos se localizan los megacariocitos que persisten en los gatos (Cotrina, 2017).

Existe una categorización en cuanto a la microcirculación del bazo. La primera teoría expone que los capilares terminales se dilatan; forman una ampolla, y se abren directamente en los senos esplénicos o vénulas, existiendo una conexión directa entre capilar y sinusoides. Esta es la llamada teoría cerrada. La segunda teoría, llamada abierta, sugiere que los capilares se abren en los espacios existentes entre las células reticulares de la pulpa roja, y la sangre entra en los senos venosos a través de las hendiduras de sus paredes. Según ésta, los capilares terminales se abren directamente al parénquima de la pulpa roja, produciendo una hemorragia fisiológica, donde todos los elementos formes y el plasma extravasados drenarían a través de la trama reticulínica de los cordones de *Billroth* hacia los sinusoides. En especies como el perro, cerdo, caballo y vaca, la circulación es abierta (Bautista *et al.*, 1994). La última teoría propone la existencia de ambas circulaciones, abierta y cerrada, dependiendo del estado fisiológico o llamada teoría mixta, según la cual la conexión capilar sinusoides no sería ni constante ni permanente, variando según el estado funcional los capilares podrían conectar o no, dando lugar a un filtrado lento (fase de conexión) o a un paso rápido al sistema venoso (fase de desconexión) (García, 1994).

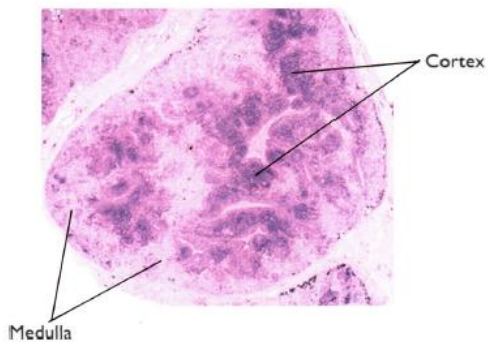
A)



B)



C)



**Figura 15: Representación histológica de bazo de rata, bazo de perro, bazo de cerdo, (Haley, 2017).**

**A) Bazo de rata.** A: pulpa blanca; B: folículo-nódulo primario; C: folículo-nódulo secundario; D: zona marginal; E: arteriola central; F: cápsula delgada; G: pulpa roja; H: trabéculas delgadas.

**B) Bazo de perro:** A: Pulpa blanca; B: folículo-nódulo primario; C: folículo-nódulo secundario; D: zona marginal; E: arteriola central; F: cápsula; G: pulpa roja; H: trabéculas gruesas.

**C) Linfonodo de cerdo:** Inversión de la ubicación en corteza y médula.

Cuando el bazo está distendido, los espacios entre las células endoteliales de revestimiento de los senos o vénulas se separan y la sangre se filtra a través de la trama abierta desde los capilares terminales a los senos o vénulas. En un bazo contraído, las células de los senos venosos o vénulas forman una unión ininterrumpida con los capilares terminales. Este tipo de circulación predomina en la rata (Bautista *et al.*, 1994). Parte de la sangre liberada por las arteriolas terminales se drena hacia la zona marginal en roedores o peri folicular en humanos (Steven *et al.*, 2019). Si estos senos son muy desarrollados, como es el caso de los caninos, almacenan mucha sangre y se denominan bazo de reserva sinusal, en donde se postula que existe una combinación de conexiones abiertas y cerradas (Fossum, 1999; Tilson, 2003; Cepeda, 2005; Steven *et al.*, 2019).

La hematopoyesis esplénica se reduce mucho en ratas. Sin embargo, en condiciones de mayor demanda, tales como toxicidad de la médula ósea, inflamación sistémica, neoplasia, o anemia, el bazo de rata adulta puede aumentar significativamente su hematopoyesis extramedular. A diferencia de perros sometidos a condiciones de toxicidad donde la hematopoyesis no se ve aumentada en tal magnitud, en humanos tienen poca actividad hematopoyética durante la etapa de embrión y esencialmente ninguna en el adulto, excepto bajo condiciones patológicas. La disminución del peso esplénico se ha encontrado que es un indicador confiable de inmunotoxicidad sistémica; en roedores, especialmente cuando se combina con histomorfología. Sin embargo, el peso del bazo de los perros no es confiable por la congestión de sangre después del uso de fenobarbital por eutanasia o exanguinación incompleta (Haley, 2017).

El bazo del perro y cerdo tienen abundantes vainas linfáticas y periarteriales (Cotrina, 2017). El bazo de perro y gato en reposo, se contraen y relajan rítmicamente, debido a la presencia de gran cantidad de fibras de músculo liso. La contracción por estrés o inyección de catecolaminas produce la liberación de células hemáticas libres y plasma desde la pulpa roja (Dyce *et al.*, 2012). Los folículos linfoides pueden tener centros germinativos o no, dependiendo de su estado funcional. Pero en el bazo del gato el tejido linfóide es menos abundante y aparece principalmente como folículos linfoides (Bautista *et al.*, 1994; Cotrina, 2017). En la cápsula hay ausencia de células linfáticas, es frecuente encontrar fibroblastos, miofibroblastos los que son escasos en humanos pero abundantes

en animales como el perro y el gato (Junqueira y Carneiro, 2005; García y Fernández, 2006).

El bazo porcino y humano poseen un alto número de neutrófilos circulantes, micro anatomía y subpoblaciones de macrófagos linfáticos y esplénicos comparables, subpoblaciones de células T similares y perfiles de citoquinas similares. Además, comparten un 80% de similitud en su respuesta inmune (Chung, 2019).

El bazo que se encuentra principalmente en perros, se caracteriza por la presencia de una cápsula exterior gruesa con muchas trabéculas de músculo liso bien desarrollado que penetra en el parénquima, El músculo liso permite que el bazo sea contráctil de modo que además de funcionar como un filtro de sangre, puede almacenar hasta 1/3 del volumen de sangre circulante y se puede vaciar rápidamente. Los bazos de tipo intermedio como en cerdos tienen una cápsula gruesa de músculo liso entrelazado y fibras elásticas con un moderado número de trabéculas, además tiene folículos linfoides pequeños y menos variantes que los roedores. Abundan los macrófagos periarteriales (elipsoides) y grandes áreas de zona marginal, también se ven elipsoides en perros, pero no en ratas. Los bazos de cerdo no poseen sinusoides como en perros o ratas Los senos venosos de la rata, referidos como vénulas pulpares, son más grandes y más fáciles de identificar (Haley, 2017).

La inervación es por fibras nerviosas simpáticas que atraviesan la cápsula y recorren las trabéculas, especialmente a lo largo de las arterias. Muchas fibras simpáticas penetran también en la pulpa esplénica roja para terminar en la túnica media de las arteriolas y sobre las fibras musculares lisas de la pulpa esplénica roja en el cerdo (Bautista *et al.*, 1994; Junqueira y Carneiro, 2005). En el perro el entramado de células y fibras reticulares de la pulpa esplénica roja está inervado por axones adrenérgicos no mielinizados que derivan de nervios que acompañan a las arterias. Los axones aparecen encerrados en invaginaciones de la superficie de células reticulares (Bautista *et al.*, 1994; Evans *et al.*, 2020).

A razón de lo indicado anteriormente, los objetivos de la presente memoria de título fueron:

### **OBJETIVO GENERAL**

Realizar una revisión bibliográfica actualizada de la anatomía del bazo de la rata blanca (*Rattus norvegicus albinus*) y comparativa con la anatomía del bazo humano, del perro, del gato y del cerdo.

### **OBJETIVOS ESPECÍFICOS**

1. Recopilar información actualizada sobre la anatomía macroscópica y microscópica del bazo de la rata blanca.
2. Comparar la anatomía macro y microscópica del bazo de la rata blanca, con la anatomía del bazo humano, perro, gato y cerdo.

## MATERIALES Y MÉTODOS

### MATERIALES

#### Búsqueda de la información:

Con el propósito de obtener bibliografía actualizada sobre la descripción anatómica del bazo de la rata blanca o albina y comparada con el bazo del humano, perro, gato y cerdo, se procedió a la búsqueda de información de diferentes sitios web científicos; *Ivis*, *Pubmed*, *Science direct*, *Scielo*, desde la base de datos de la biblioteca de la Facultad de Ciencias Veterinarias y Pecuarias de la Universidad de Chile. Adicionalmente, se utilizaron otros buscadores *web* como *Google Scholar*.

Para la búsqueda de los recursos en línea se utilizaron las siguientes palabras claves:

Bazo-*Spleen*

Anatomía Veterinaria-*Veterinary anatomy*

Rata-*Rat*

Ratón-*Mouse*

Perro-*Dog*

Gato-*Cat*

Cerdo-*Pig*

Anatomía Humana-*Human anatomy*

Sistema inmunitario- *Immune system*

Órganos linfáticos-*Lymphatic organs*

Finalmente, la información recopilada fue dispuesta y organizada desde una perspectiva general del bazo: desarrollo, anatomía, fisiología, patologías, a una descripción anatómica

macroscópica y microscópica del bazo de la rata y sus semejanzas o diferencias anatómicas con el bazo humano, del perro, del gato y del cerdo.

Criterios de exclusión:

Se excluyó la información de publicaciones que no fueron atingentes para cumplir con los objetivos específicos planteados previamente.

Se excluyó bibliografía de antigüedad mayor a 10 años y publicaciones que no se encontraran en español o inglés, por la dificultad que implicaba traducir correctamente la información. A excepción de publicaciones de anatomía veterinaria y humana, con información de base y relevante para el desarrollo de esta memoria de título.

## **MÉTODOS**

Recopilación de antecedentes:

Con el fin de actualizar la descripción de la anatomía del bazo de la rata, en el contexto de una investigación sistemática, se utilizó el modelo de análisis Prisma (Moher *et al.*, 2009), ordenando y priorizando la información para aumentar la confiabilidad y calidad de la bibliografía encontrada, tal como se explica en el Anexo 1.

Primero se realizó una recopilación de la información con las palabras claves en diferentes bases de datos, encontrándose libros de anatomía de referencia base, libros de anatomía humana y veterinaria, artículos científicos y otros afines al tema, con el objetivo de delimitar y aclarar la zona anatómica revisada. Posteriormente, se procedió a la búsqueda de información en las diferentes bases de datos sobre aspectos anatómicos macroscópicos y microscópicos del bazo de la rata y anatomía comparada con el bazo humano, del perro, gato y cerdo. Excluyendo e incorporando según los criterios propuestos, información relevante para la realización de esta memoria de título.



La información obtenida fue recopilada y organizada en los siguientes *ítems*, para así facilitar su comprensión y posterior análisis:

#### Introducción:

Importancia de realizar este proyecto monográfico, razones y fundamentos para utilizar la rata blanca como modelo biológico de estudio y la necesidad de recopilar y actualizar información anatómica macroscópica y microscópica sobre el bazo.

#### Revisión Bibliográfica:

Generalidades de bazo: se describió a grandes rasgos la historia del bazo, *su anatomía macro y microscópica*, función y algunas patologías que lo afectan.

Anatomía: se describió la anatomía macroscópica y microscópica del bazo de la rata blanca (*Rattus norvegicus albinus*). Como también la anatomía del bazo humano, del perro, gato y cerdo.

Anatomía Comparada: se realizó una anatomía comparativa de la anatomía del bazo de la rata blanca con la anatomía del bazo del humano, del perro, del gato y cerdo, para determinar similitudes y diferencias encontradas tanto en los aspectos estructurales macroscópicos y microscópicos.

#### Resultados:

La presentación de resultados consistió en la exposición y análisis del material bibliográfico encontrado y utilizado, organizado por tipo de material (libros, artículos científicos, revistas, tesis) autores y años de publicación. Para cumplir con los objetivos de la memoria de título. Los criterios de selección para este fin, correspondió a autor, año de publicación y relevancia de la publicación (número de veces citado en la revisión bibliográfica). Además, se realizó una tabla comparativa con algunas de las principales similitudes y diferencias encontradas para las diferentes especies investigadas.

### Discusión:

Se llevó a cabo un análisis crítico de la descripción actual de la anatomía del bazo de la rata, en cuanto a si los diferentes autores entregan una descripción clara y suficiente sobre el tema. Luego se realizó un análisis crítico de las eventuales similitudes y diferencias existentes entre la anatomía del bazo de la rata y la anatomía del bazo del humano, del perro, gato y cerdo, lo que permite evaluar la real relevancia de la anatomía del bazo de la rata, en relación a su utilidad como modelo biológico para el estudio de este órgano cuando es sometido a diferentes variables experimentales, junto con el posible tratamiento médico quirúrgico, extrapolable desde animales de bioterio a animales de compañía y humano, y en futuros estudios para medicina humana y veterinaria. De esta manera, se concluye que la rata resulta un buen modelo biológico comparativamente con el humano en aspectos microscópicos, mientras que especies como el cerdo presentan mayores ventajas en los aspectos macroscópicos.

### Conclusiones:

Se buscó determinar por un lado si la información recopilada sobre la anatomía macro y microscópica del bazo de la rata, es actualizada y completa. Como también, establecer las principales diferencias y similitudes que existen en la anatomía macro y microscópica del bazo de la rata, con el del humano, del perro, gato y cerdo. Para, finalmente, concluir si la rata de laboratorio es un buen modelo biológico, para extrapolar estudios sobre el bazo, a la medicina humana y animal.

## RESULTADOS

En esta monografía, la recopilación de información fue realizada a partir de diferentes fuentes bibliográficas entre los años 1994 y 2021, resultando un total de 71 fuentes bibliográficas revisadas: 4 anteriores al año 2000 (5,6%), 15 entre los años 2001 y 2010 (21,1%) y 52 posteriores al 2010 (73,2%) (Tabla 2).

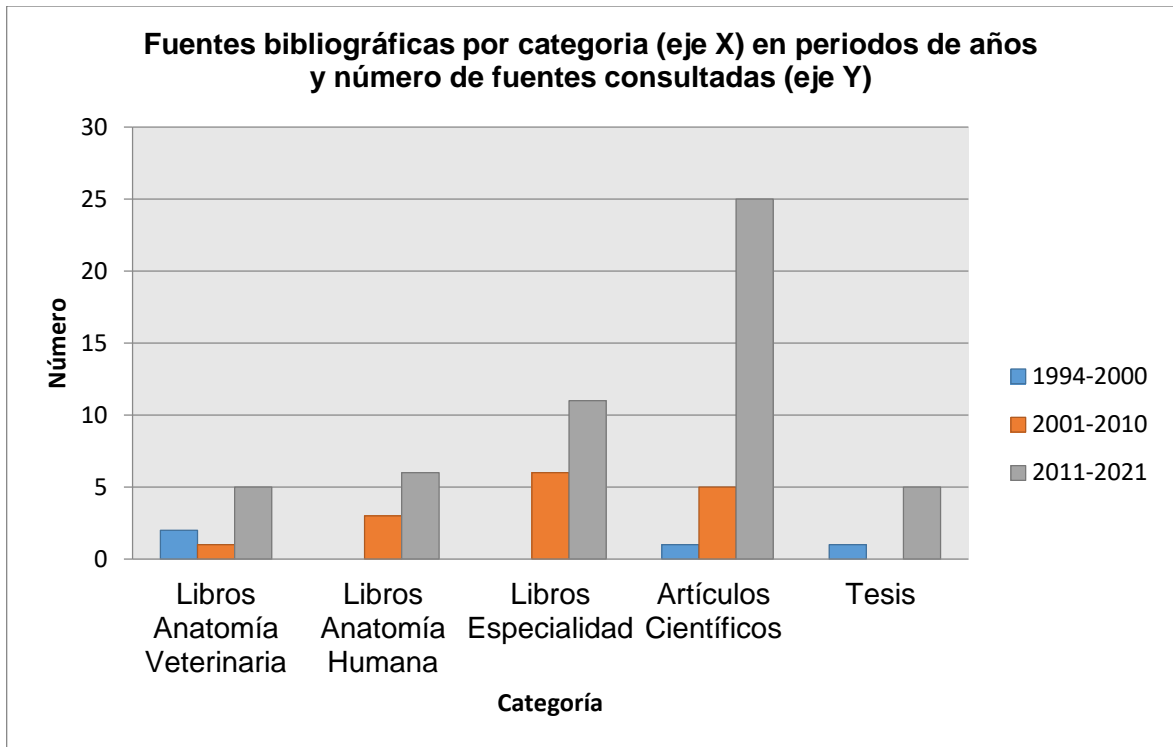
Los criterios de selección para este fin correspondieron a autor, año de publicación, relevancia sobre la anatomía, fisiología y patologías del bazo, estudios realizados en medicina humana y medicina veterinaria, anatomía macroscópica y microscópica del bazo de la rata blanca y la comparación con las especies humana, canina, felina y porcina, además de la relevancia de la publicación (número de veces citado) (Fig. 16 y Tabla 2).

Entre ellas se encuentran 8 libros de anatomía veterinaria (11,3%), 9 libros de anatomía humana (12,7%), 17 libros de especialidad (histología, radiología, imagenología) (23,9%), 31 artículos científicos (43,7%) y 6 tesis (8,5%). De acuerdo al año de publicación, las fuentes bibliográficas se concentraron en primer lugar desde el año 2011 en adelante (73,2%), en segundo lugar, se ubicaron en los años 2001 y 2010 (21,1%), y, en tercer lugar, anterior al año 2000 (5,6%) (Fig. 17 y Tabla 2).

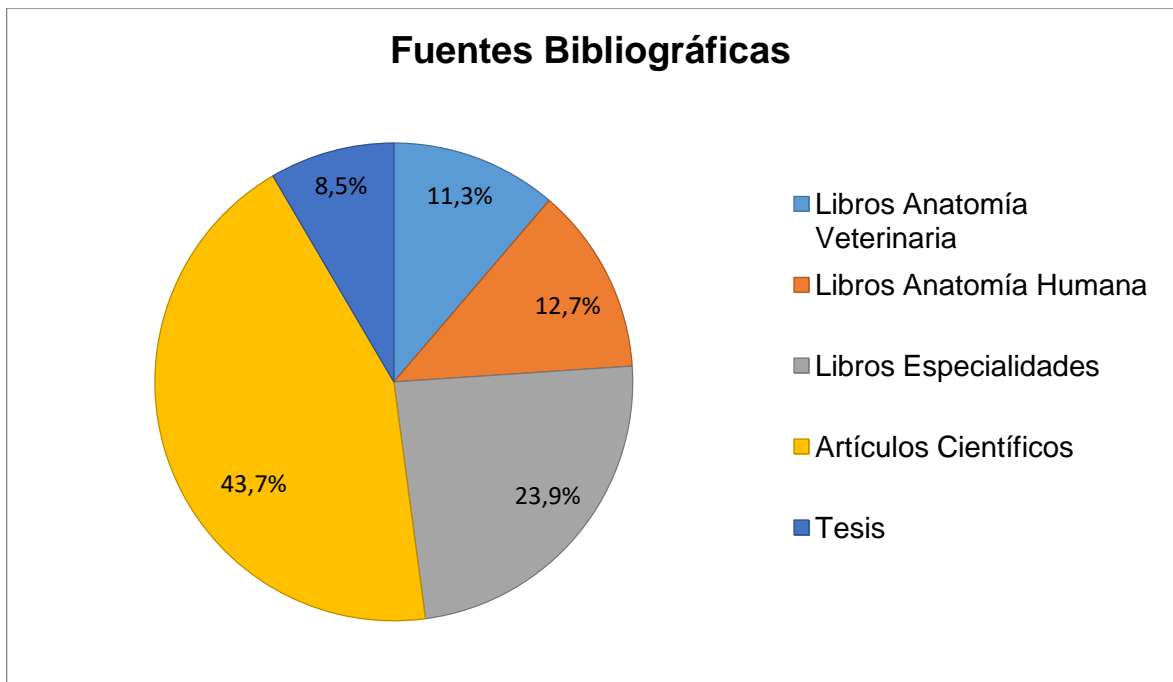
**Tabla 2: Cantidad de fuentes bibliográficas consultadas, según tipo de fuente y año de publicación.**

<b>Tipo de fuente bibliográfica</b>	<b>Número de fuentes bibliográficas consultadas anteriores a 1999</b>	<b>Número de fuentes bibliográficas consultadas del 2000 al 2009</b>	<b>Número de fuentes bibliográficas consultadas del 2010 al 2021</b>	<b>Número total de fuentes bibliográficas consultadas</b>
Libros Anatomía Veterinaria	2	1	5	8 (11,3%)
Libros anatomía humana	0	3	6	9 (12,7%)
Libros especialidades	0	6	11	17 (23,9%)
Artículos Científicos	1	5	25	31 (43,7%)
Tesis	1	0	5	6 (8,5%)
<b>Total</b>	<b>4 (5,6%)</b>	<b>15 (21,1%)</b>	<b>52 (73,2%)</b>	<b>71(100%)</b>

El material bibliográfico consultado (Fig. 16 y Fig.17), para la realización de esta memoria de título correspondió a los siguientes:



**Figura 16: Fuentes bibliográficas según categoría (eje X), con periodos en años y número de fuentes consultadas (eje Y) en esta memoria de título.**



**Figura 17: Fuentes bibliográficas según categoría con diferentes porcentajes utilizados en esta memoria de título.**

El desglose de las publicaciones correspondientes a libros de anatomía humana, libros de anatomía veterinaria, textos especialistas, artículos científicos y tesis o monografías utilizados se encuentran expuestos de la Tabla 3 a la 7, ordenadas por orden alfabético de autores:

**Tabla 3: Libros de Anatomía Veterinaria utilizados: Autor/Libro, año, número de veces citados en la revisión bibliográfica.**

<b>Autor/libro</b>	<b>Año</b>	<b>N° veces citados en la revisión bibliográfica</b>
Bertolini, 2017. The spleen.	2017	3
Dyce <i>et al.</i> , 2012. Anatomía Veterinaria.	2012	10
Evans <i>et al.</i> , 2020. Miller's and Evan's Anatomy of the Dog.	2020	5
Fossum, 1999. Cirugía del sistema hemolinfático	.1999	1
König y Liebich, 2011 Anatomía de los animals domésticos	2011	11
Larson, 2018 Liver and spleen. Textbook of veterinary diagnostic radiology.	2018	2
Sisson y Grossman, 1999. Anatomía de los Animales Domésticos.	1999	1
Tilson, Dm. 2003. Textbook of Small Animal.	2003	1

**Tabla 4: Libros de Anatomía Humana utilizados: Autor/Libro, año y número de veces citados en la revisión bibliográfica.**

<b>Autor/Libro</b>	<b>Año</b>	<b>N° veces citados en la revisión bibliográfica</b>
Arteaga <i>et al.</i> , 2012. Traumatismo esplénico, evaluación con tomografía computada.	2012	1
Arteaga y García, 2013. Desarrollo del sistema digestivo. Embriología humana y biología del desarrollo.	2013	3
Cepeda, 2005. Sistema linfático.	2005	1
García y Fernández, 2006. Órganos linfoides.	2006	2
Guyton y Hall, 2011. Tratado de Fisiología Médica	2011	2
Junqueira y Carneiro, 2005. Atlas de histología.	2005	5
Mitchell <i>et al.</i> , 2012. Compendio de Robbins y Cotran. Pathology structural funcional.	2011	4
Moore <i>et al.</i> , 2013. Anatomía con orientación clínica.	2012	2
Rebellato, M. 2018. Spleen. Lymph nodes and thymus.	2018	6

**Tabla 5: Textos especializados (incluye Atlas de patología humana y veterinaria libros especializados en imagenología, cirugía, inmunología y otros) utilizados: Autor/Título, año y número de veces citados en la revisión bibliográfica.**

<b>Autor /Título</b>	<b>Año publicación</b>	<b>N° veces citados</b>
Ham, 2013. Tratado de Histología.	2013	1
Hernández, 2006. El modelo animal en las investigaciones biomédicas. Biomedicina.	2006	2
Jacob, 2019. Hipertrofia del bazo. Manual Merck. Inicio, Trastornos de la sangre.	2019	1
Larranaga <i>et al.</i> , 2014. No nos olvidemos del bazo: el órgano huérfano. Revista Argentina de Radiología.	2014	4
Marangoni, 2008. El origen de las palabras. Etimología Revista Argentina de Radiología.	2008	3
Madroñero <i>et al.</i> , 2005. Mujer de 52 años con lupus eritematoso sistémico y dolor crónico. Reumatología clínica en imágenes.	2005	1
Megías <i>et al.</i> , 2019. Atlas de histología vegetal y animal. Órganos animales.	2019	7
Melone <i>et al.</i> , 2008. Contribución de la arteria esplénica en la irrigación del bazo. Revista de la Facultad de Medicina.	2008	2
Moher, 2009. Preferred Reporting Items for Systematic Reviews and Meta-Analyses: The PRISMA Statement. Plos Medicine.	2009	1



Motta <i>et al</i> , 2016. El bazo: cementerio de leucocitos y de conocimientos radiológicos. Anales de Radiología.	2016	8
Mello, O. 2015. Histología Animal, Bazo de Rata.	2015	2
Pernar y Tavakkoli, 2013 El bazo, Operaciones Abdominales.	2013	12
Pons <i>et al.</i> , 2001. Lupus eritematoso sistémico y síndrome antifosfolípídico. Archivos Argentinos de Pediatría.	2001	1
Rodríguez <i>et al.</i> , 2018. Diagnóstico por imagen de anomalías en el número y localización del bazo. Radiología.	2018	3
Sangüesa <i>et al.</i> , 2018. El bazo pediátrico no traumático. Valoración por imagen. Radiología.	2018	1
Swindle y Smith. Swine in the laboratory.	2016	2
Vellarino. Inspección <i>ante mortem</i> y <i>post mortem</i> en animales de producción patología y lesiones.	2011	1

**Tabla 6: Artículos científicos utilizados: Autor (es)/año, Revista y número de veces citados en la memoria de título.**

<b>Autor</b>	<b>Revista científica</b>	<b>N° veces citado en la revisión bibliográfica</b>
Ala y Waseff, 2020	International Immunopharmacology	1
Alfaro-Burgos, 2013	International Journal of Morphology	2
Arroyo del castillo <i>et al.</i> , 2017	Investigación desarrollo e innovación	2
Aw <i>et al.</i> , 2015	Immunology	1
Bautista, 1994	Anales de Veterinaria de Murcia	5
Brendolan <i>et al.</i> , 2007	Bioessays	1
Cárdenas y Montufar, 2019	Revista científica mundo de la investigación y el conocimiento	1
Cataldi <i>et al.</i> , 2017	International Journal of Molecular Sciences.	1
Chistopher, 2003	Veterinary Clinics of North America Small Animal Practice	2
Chu <i>et al.</i> , 2019	International Journal of Nanomedicine	1
Chung <i>et al.</i> , 2019	Alternatives to animal experimentation	1
Dhouib <i>et al.</i> , 2015	Biochemistry and Physiology	1
Dzhalilova <i>et al.</i> , 2019.	International Journal of inflammation	1
Furrianca <i>et al.</i> , 2008	International Journal of Morphology	1
Haley, 2017.	Journal of Toxicologic Pathology	6
Kusumi <i>et al.</i> ,2015	Biomedical Research.	2
Mehrdad <i>et al.</i> , 2008	International Journal of Morphology	1
Möller y Teliz, 2013	International Journal of Morphology	1
Möller y Vazquez, 2011	International Journal of Morphology	1
Nayak y Buttar, 2015	Journal of Pharmaceutical Sciences and Technology Management	4
Riveros <i>et al.</i> , 2019	Journal of Health and Medical Sciences	1

Sánchez <i>et al.</i> , 2016	International Journal of Morphology	2
Steiniger <i>et al.</i> , 2011	Journal of Histochemistry And Cytochemistry	2
Steiniger <i>et al.</i> , 2015	The journal of cells, molecules, systems and technologies	3
Steiniger <i>et al.</i> , 2018	Nature Reviews Immunology	2
Steven <i>et al.</i> , 2019	Science inmunology	4
Toledo, 2015	Porcinews	2
Ujcikova <i>et al.</i> , 2020	Journal of neuroimmunology	1
Vasquez <i>et al.</i> , 2015	International Journal of Clinical Experimental Pathology	1
Zhou <i>et al.</i> , 2019	International Journal of Molecular Sciences	1

**Tabla 7: Tesis y monografías utilizadas: Autor(es), año/Título, y número de veces citadas en la revisión bibliográfica.**

Autor / Tesis	N° veces citado en la revisión bibliográfica
Cotrina, 2017. Histología del bazo en gatos ( <i>felis silvestris catus</i> ) en dos periodos de desarrollo, Cajamarca	5
Finkelstein, 2012. Enfermedades de resolución quirúrgica y técnicas operatorias del bazo en el perro	8
Garcia, 1994. Tratamiento de las lesiones esplénicas mediante ultrasonido y/o butilo-2 cianocrilato estudio experimental..	1
Hernández, 2017. Estudio experimental del papel del bazo en la prevención de la enfermedad de injerto contra huesped en el trasplante intestinal.	1
López y Soto, 2018. Prevalencia de lesiones en órganos de cerdos sacrificados del matadero PROCERSA, en el periodo noviembre-diciembre 2017 Nicaragua.	1
Maldonado, 2020. Manejo actualizado del traumatismo esplénico.	1

En la Tabla 8 y en la Tabla 9 se describen algunas similitudes y diferencias anatómicas macroscópicas y microscópicas del bazo según especie, mientras que en la Tabla 10 se describen otras características anatómicas asociadas a cada especie.

**Tabla 8: Similitudes y diferencias anatómicas macroscópicas del bazo según especie.**

<b>Especie /concepto</b>	<b>Ubicación anatómica</b>	<b>Tamaño</b>	<b>Forma</b>
<b>Rata albina</b> Color Similar de rojo a marrón con diferentes tonalidades Tamaño y forma varían	Pared dorsal enfrenta al diafragma e hígado Pared ventral toca la pared abdominal lateral Región izquierda abdominal	30-50mm largo 750-1350mg peso Alargado plano y curvo por los bordes	Forma de isósceles ligeramente triangular ovoide
<b>Humano</b>	Intraperitoneal caudal al diafragma Región hipocondriaca izquierda del abdomen entre el fondo del estómago y diafragma entre costillas 9-11	12 cm de largo 7 cm de ancho 3 cm de grosor 150-200 gramos de peso	Forma similar a grano de café ovalado
<b>Perro</b>	Craneal al arco costal izquierdo con el estómago vacío Desplazado hacia el flanco en la entrada pélvica con el estómago distendido	varía según raza y capacidad gástrica Grande, curvado alargado y aplanado	Ligeramente falciforme
<b>Gato</b>	Región hipogástrica Vertical contra la pared abdominal izquierda Parte ventral fuera de la caja torácica	Varía según edad, uso de fármacos y capacidad gástrica	Forma de bota o campana
<b>Cerdo</b>	Longitudinal en la superficie visceral Nunca abandona la protección de las costillas Sigue la curvatura mayor del estómago	Aspecto alargado y granuloso Varia con la dilatación estomacal	Extremadamente alargado En banda ligeramente curvado

**Tabla 9: Similitudes y diferencias anatómicas microscópicas del bazo según especie.**

<b>Especie /concepto</b>	<b>Histología</b>	<b>Irrigación e inervación</b>	<b>Función</b>
<b>Rata albina</b>  Varia en composición porcentualmente entre pulpa roja y blanca	Presencia de zona marginal mayor actividad linfocitos B Solo vasos linfáticos eferentes Similar en todas las especies	Arterias y venas no corren en paralelo Micro circulación mayoría abierta	Principalmente tipo defensivo Similar aunque varía según edad (feto a adultez) y en procesos patológicos
<b>Humano</b>	Ausencia de zona marginal o poco desarrollada	Micro circulación tipo abierta Arterias y venas no corren en paralelo	Defensivo Almacenamiento Escasamente linfo y hemopoyético
<b>Perro</b>	Cambios porcentuales de pulpa roja y blanca Varía con uso de fármacos	Micro circulación tipo abierta y cerrada Teoría mixta	Principalmente de almacenamiento Producción anticuerpos
<b>Gato</b>	Cambios porcentuales de pulpa roja y blanca según edad	Micro circulación abierta y cerrada Teoría mixta	Principalmente tipo Linfo y hemopoyético
<b>Cerdo</b>	Similar al humano Rodeado por tejido conectivo	Micro circulación tipo abierta Suministros vasculares similares al humano	Almacenamiento intermedio Similar al humano

**Tabla 10: Otras características anatómicas del bazo según especie.**

<b>Rata albina</b>	<p>Abundante cantidad de senos venosos                  Circulación donde existe conexión entre capilar terminal y sinusoide                  Elipsoides esplénicos (excepción evolutiva)                  Gran variedad y cantidad de capilares dentro de PALS                  Procesos bioquímicos similares al humano                  Beneficios como modelos de estudio en aspectos reproducibles</p>
<b>Humano</b>	<p>Presencia de senos venosos                  Escasos miofibroblastos                  Arteriolas terminales drenan hacia la zona peri-folicular a diferencia de ratas que es hacia la zona marginal                  Alto número de neutrófilos circulantes                  Micro anatomía y subpoblación de macrófagos linfáticos y esplénicos comparables subpoblaciones de células T y perfiles de citoquinas que el cerdo</p>
<b>Perro</b>	<p>Gran cantidad de miofibroblastos                  Gran desarrollo de senos venosos para almacenamiento sanguíneo                  Gran cantidad de elipsoides                  Escasos capilares dentro de PALS                  Fibras reticulares invadidas por axones adrenérgicos no mielinizados en la pulpa roja                  Abundantes folículos linfoides                  Abundantes vainas linfáticas</p>
<b>Gato</b>	<p>Gran cantidad de miofibroblastos                  Abundantes folículos linfoides, pero menos cantidad que en perros.                  Tejido linfoide principalmente como folículos                  Diferencias histológicas a mayor edad en la pulpa blanca existe mayor contenido concentración de elementos celulares</p>
<b>Cerdo</b>	<p>Senos mal desarrollados o ausentes                  Gran cantidad de fibras nerviosas simpáticas y fibras musculares lisas de la pulpa esplénica roja                  80% similitud en respuesta inmune con el humano                  Alto número neutrófilos circulantes, micro anatomía y subpoblaciones de macrófagos linfáticos circulantes                  Abundantes vainas periarteriolares</p>

## DISCUSIÓN

En base a los objetivos de la presente memoria de título, donde se buscó actualizar los conocimientos referentes a la anatomía macroscópica y microscópica del bazo de la rata blanca y comparativa con el bazo de otras especies de mamíferos, tales como, el humano, el cerdo, perro y gato, se pueden analizar diferentes aspectos de importancia anatómica, destacando las similitudes y diferencias encontradas en las diferentes descripciones de libros y artículos científicos.

En general, existe acuerdo sobre la importancia de estudiar la anatomía del bazo, sus aspectos macroscópicos y microscópicos. Autores como: Arteaga *et al.*, 2012; Arteaga y García, 2013; Larranaga *et al.*, 2014; Rebellato, 2018; Sangüesa *et al.*, 2018, realizaron una descripción anatómica funcional, abordando incluso aspectos embriológicos, los cuales hacen referencia a la anatomía humana y su desarrollo embrionario desde el primordio esplénico, hasta su actual ubicación y posición en la cavidad abdominal. Arteaga y García, 2013; Moore *et al.*, 2013, detallan la biología del desarrollo del bazo humano, que se describe desde la concepción hasta su función en la vida adulta, facilitando entender procesos como anomalías congénitas, las que sólo son extrapolables hacia medicina veterinaria, ya que la información para esta área es escasa o poco informada en las fuentes revisadas.

En toda la literatura consultada existe acuerdo en cómo está estructurado el bazo, en cuanto a su forma y coloración (Alfaro-Burgos, 2013; Maldonado, 2020), especialmente por su importancia como reservorio sanguíneo (Brendolan *et al.*, 2017). Principalmente la descripción anatómica se vuelve una descripción fisiológica (Guyton y Hall, 2011; Pernar y Tavakkoli, 2013; Nayak y Buttar, 2015), centrándose en la funciones y relevancia cuando existen procesos patológicos asociados que lo pueden afectar (Mitchell *et al.*, 2012; Sánchez *et al.*, 2016; Jacob, 2019), recién destacándose la importancia anatómica como método de estudio, para ser abordado mediante técnicas quirúrgicas (Finkelstein, 2012).

Autores como Guyton y Hall, 2011; Mitchell *et al.*, 2012, realizaron una descripción fisiológica completa del bazo, las que pueden encontrarse resumidas en versiones como



la de Bertolini, 2017; Rebellato, 2018, quienes incluyen imágenes para complementar el entendimiento del tema, destacando la filtración de partículas antigénicas, células envejecidas y dañadas, en donde la pulpa roja se dedica principalmente a recoger eritrocitos desgastados para su degradación, mientras que la pulpa blanca activa la respuesta inmune. Desde el punto de vista de Larranaga *et al.*, 2014, concuerdan que, si bien el bazo cumple una función esencial en procesos como la filtración sanguínea y respuesta inmunitaria, resulta ser un órgano olvidado o huérfano ya que ningún especialista (incluyendo a los radiólogos), le presta demasiada atención, no obstante, la clave para llegar a un correcto diagnóstico es estudiar las características anatómicas de las imágenes. El conocimiento y la ubicación del bazo es clínicamente relevante al momento de realizar una esplenectomía, para evitar lesiones pancreáticas (Pernar y Tavakkoli, 2013), infecciones y complicaciones posquirúrgicas (García, 1994).

Autores recientes concluyen que debe ser actualizado dicho conocimiento por la importancia médica del bazo para medicina veterinaria y humana. En ese sentido según Rodríguez *et al.*, 2018; Sangüesa *et al.*, 2018, indican que el traumatismo esplénico es una entidad clínica frecuente para cuyo diagnóstico y manejo la tomografía computarizada y el radiólogo desempeñan un papel crucial; éste último debe estar pendiente de la correcta selección del protocolo de estudio que permita obtener la mayor cantidad de información posible. Debe conocer los tipos de lesión esplénica y sus variados aspectos anatómicos.

Para tener en consideración la descripción actualizada de la anatomía del bazo, según el análisis de diferentes autores y datos consultados, el principal punto a discutir es la descripción anatómica del bazo de la rata albina. Es así como, los hallazgos encontrados sobre aspectos anatómicos macroscópicos en las fuentes bibliográficas son escasos en comparación a la descripción minuciosa en aspectos microscópicos; la mayor parte de información asociada a la anatomía del bazo de rata es escasa o data en investigaciones anteriores al año 2000 (Bautista *et al.*, 1994; García, 1994). Sin embargo, dicha información se encuentra de manera actualizada en artículos científicos con relación a su utilidad como modelo biológico, algunos ejemplos son Dhouib *et al.*, 2015; Chu *et al.*, 2019; Dzhililova *et al.*, 2019.

En la rata, este órgano es alargado, plano, delgado y curvo por los bordes, puede llegar a medir entre 3 y 5 cm de largo, 1 cm de ancho, llegando a pesar entre 750 y 1350 mg. (Rebellato, 2018), información compartida por Mello, 2015 y en las imágenes propuestas por Megías *et al.*, 2019 en el atlas de histología.

Rebellato, 2018; Megías *et al.*, 2019, describen al bazo de la rata como el órgano linfoide más grande del cuerpo, correspondiendo a un 0,2% del peso corporal y destacan su importancia fisiológica. Autores como Nayak y Buttar, 2015; Motta *et al.*, 2016, describen la organización vascular y celular que coincide con la descripción para el bazo humano. En cuanto a la anatomía topográfica y coloración se describe con tonalidades de rojo a marrón, ubicado en la pared dorsal, enfrentando el diafragma e hígado, la pared ventral toca la pared abdominal lateral en la región izquierda abdominal (Hernández *et al.*, 2017; Rebellato, 2018; Megías, 2019), con forma de isósceles ligeramente triangular ovoide, coincidiendo con las apreciaciones realizadas por König y Liebich, 2011, quienes describen anatómicamente varias especies y sistemas simultáneamente.

En cuanto a la descripción anatómica microscópica del bazo de la rata albina, Bautista *et al.*, 1994, realizaron un estudio comparativo del bazo en diferentes mamíferos domésticos, el cual describe aspectos histológicos de manera detallada (pulpa blanca, pulpa roja, zona marginal, cápsula y otros). Según Steiniger, 2015, el bazo no posee vasos linfáticos aferentes, los eferentes capsulares y trabeculares se originan de la pulpa esplénica blanca y son la principal vía de salida de los linfocitos. Afirmación que es compartida por Arteaga *et al.*, 2012; Motta *et al.*, 2016, en la descripción del bazo humano.

La rata albina posee una gran zona marginal con mayor actividad de linfocitos B abundante cantidad de senos venosos y gran cantidad y variedad de capilares dentro de vainas linfoides periarteriolas del cual se basan actualmente otras investigaciones (Kusumi *et al.*, 2015; Chu *et al.*, 2019; Ala y Waseff, 2020).

Estudios morfo cuantitativos realizados por Vásquez *et al.*, 2015, en el bazo de ratas, indican que las proporciones y tipos de los compartimientos son estables en condiciones

normales y que trastornos como estrés pueden influir en el número y función de células inmunitarias en este órgano.

El segundo punto a discutir sobre las diferencias y similitudes del bazo de la rata comparativamente con el bazo de otras especies (perro, gato, cerdo y humano) revela que la descripción anatómica del bazo en medicina humana es extensa y detallada, desde su anatomía topográfica y relación con vísceras a una descripción histológica minuciosa del mismo (Pons *et al.*, 2001; Moore *et al.*, 2013; Nayak y Buttar, 2015; Motta *et al.*, 2016; Sangüesa *et al.*, 2018; Jacob, 2019; Megías *et al.*, 2019). En contraste para medicina veterinaria, la descripción anatómica del bazo es similar en la gran mayoría de mamíferos y los autores analizados no enfatizan grandes diferencias.

A partir de los hallazgos encontrados con respecto a los aspectos anatómicos comparativos investigados en la literatura de anatomía veterinaria revisada, la descripción de la anatomía macro y microscópica del bazo no es detallada y muchas veces ni siquiera es mencionada por los autores, representando al bazo como parte del capítulo de órganos linfáticos o en la sección de glándulas anexas del sistema digestivo (Sisson y Grossman, 1999; König y Liebich 2011; Dyce *et al.*, 2012).

En cuanto a los aspectos macroscópicos del bazo (tamaño, forma, color, peso, ubicación topográfica) (Fossum, 1999; Tilson, 2003; Cepeda, 2005), varios autores mencionan este órgano, sin embargo, es posible encontrar información comparativa descriptiva en medicina veterinaria en autores como König y Liebich 2011; Dyce *et al.*, 2012.

Existe información asociada a la descripción anatómica del bazo para especies en particular, en diferentes proyectos monográficos y tesis como en el perro (Finkelstein, 2012), para gato (Cotrina, 2017) y cerdo (López y Soto, 2018). Algunas variaciones en cuanto a forma del bazo son levemente descritas en la cuarta edición de anatomía veterinaria de Dyce *et al.*, 2012, sólo para especies de perro y gato y de forma más general en autores como König y Liebich, 2011, que incluyen al cerdo y al bovino.

En perros, gatos y cerdos, el bazo, al igual que en ratas, representa al órgano linfoide más grande. Es alargado, plano, delgado y curvo por los bordes, los tamaños varían, pero en la mayoría de las ratas albinas pueden llegar a medir entre 3 y 5 cm de largo, 1 cm de ancho (Swindle y Smith, 2016; Rebellato, 2018; Evans *et al.*, 2020), en perros, gatos y cerdos el peso y tamaño es influenciado por estrés, distensión estomacal o uso de fármacos (König y Liebich, 2011; Evans *et al.*, 2020). La ubicación topográfica para el bazo en mamíferos se sitúa en la región hipocondriaca izquierda del abdomen entre el fondo del estómago y el diafragma, descrito en ratas al lado izquierdo, entre la pared dorsal y el diafragma e hígado (Pernar y Tavakkoli, 2013; Megías *et al.*, 2019).

Según Haley, 2017, existen diferentes tipos de bazos, según la especie, resultando clasificaciones como el bazo de almacenamiento, bazo defensivo, bazo hematopoyético y linfopoyético, el autor relaciona cada especie con un tipo de bazo donde predomina una función sobre la otra. Es así como, el bazo de rata sería funcionalmente similar al cerdo y humano (hematopoyético y linfopoyético), mientras que, en perro y gato se asocia a un bazo de almacenamiento.

Teniendo en cuenta la vascularización del bazo y sus diferentes teorías, Bautista *et al.*, 1994, señalan que existe una clasificación en cuanto a la microcirculación del bazo en donde capilares se dilatan, forman una ampolla y se abren directamente a los senos esplénicos o vénulas existiendo una conexión directa entre capilar y sinusoides (teoría cerrada), la segunda teoría sugiere que capilares se abren directamente a los espacios existentes en la pulpa roja (teoría abierta), de acuerdo con García, 1994, quien concuerda con ambas teorías, las expresa como una fase de conexión y luego de desconexión, proponiendo la teoría mixta. Como afirman Bautista *et al.*, 1994, el perro, el cerdo y la rata tendrían una circulación abierta. Autores que ejemplifican la irrigación explicando las diferentes teorías existentes de manera actualizada son: Pernar y Tavakkoli, 2013; Kusumi *et al.*, 2015. Existe un debate en curso sobre los caminos del flujo sanguíneo, una circulación rápida (cerrada), que lleva la sangre directamente desde las arteriolas a las vénulas y una circulación más lenta (abierta), que expone las células circulantes y los eritrocitos a los macrófagos esplénicos. Dicha descripción se complementa con lo afirmado por Maldonado, 2020, en donde la vascularización del bazo se produce

mediante arteria esplénica, las arterias y venas gástricas cortas del fondo del estómago, la vena esplénica, la vena gastrointestinal izquierda y las venas pancreáticas.

Para comprender comparativamente la circulación del bazo en ratas, autores como Melone *et al.*, 2008; Ham, 2013; Pernar y Tavakkoli, 2013; Kusumi *et al.*, 2015; Pivkin *et al.*, 2016, proporcionan información relevante sobre la microcirculación, de forma actualizada, defienden la teoría de la microcirculación abierta en donde venas y arterias corren en paralelo, dadas las altas controversias existentes sobre la disposición vascular especialmente en el humano. De acuerdo con Nayak y Buttar, 2015; Rebellato, 2018; Megías *et al.*, 2019, la microcirculación del bazo de rata sería similar al humano.

La descripción anatómica microscópica es ampliamente descrita en ratas asociada al estudio del bazo, para investigaciones extrapolables desde animales de laboratorio a medicina humana (Hernández, 2006). En contraste, la descripción comparativa macroscópicamente es mayor para perros, gatos y cerdos asociada a investigaciones en medicina veterinaria. En ratas y humanos, el bazo consiste de pulpa blanca incrustada en la pulpa roja. El bazo de las ratas exhibe un compartimento adicional de células B bien delimitado, la llamada zona marginal, entre pulpa blanca y roja. También se han registrado marcadas disminuciones en los linfocitos en roedores y perros después de la dosificación con xenobióticos, así como en condiciones de estrés, la zona marginal en ratas contiene poblaciones de macrófagos especializados que no se mencionan en humanos, adicionalmente las áreas de células T del hombre no están dispuestas con tanta regularidad alrededor de las arteriolas como en los roedores. Las ratas carecen de tales recipientes representando una excepción evolutiva (Steiniger, 2015; Haley, 2017).

El tercer punto a analizar tiene relación a si la rata albina, resulta un buen modelo biológico tanto en medicina veterinaria como humana, para estudiar el bazo. De acuerdo a la literatura revisada y las investigaciones científicas de la última década autores como: Cataldi *et al.*, 2017, mencionan el rol del bazo en procesos farmacocinéticos debido a características de su microcirculación, por lo cual se espera que este órgano esté significativamente expuesto a fármacos de nueva generación en un futuro próximo.

En cuanto a la recopilación de investigaciones relacionadas en bazo de rata, en la última década, existe cuantiosa información (Alfaro-Burgos, 2013; Aw *et al.*, 2015; Dhouib *et al.*, 2015; Mello, 2015). Continuamente el bazo de la rata está asociándose a la utilización como modelo biológico, ejemplos de ellos se encuentran las publicaciones de: Sánchez *et al.*, 2016; Hernández, 2017; Chu *et al.*, 2019; Chung *et al.*, 2019; Dzhaililova *et al.*, 2019; Zhou *et al.*, 2019; Ala y Waseff, 2020; Ujcikova *et al.*, 2020, entre otros.

Ejemplo de ello son las investigaciones propuestas por Mehrdad *et al.*, 2008, quienes realizaron un estudio sobre las variaciones de linfocitos en el bazo tras la exposición prolongada al gas mostaza; Dhouib *et al.*, 2015, estudiaron el efecto de la exposición subcrónica de malatión y carbosulfán en bazo de rata, Zhou *et al.*, 2019, exploraron la inmunotoxicidad potencial del nano cobre en bazos de rata; Chu *et al.*, 2019, expusieron a ratas a similares niveles de aire que humanos. Los cuales guardan directa relación con la extrapolación a estudios en medicina humana. Lo anterior ante la evidente preocupación por enfermedades de transmisión animal a humano y que da cuenta de la necesidad de reconocer y actualizar conocimientos anatómicos donde la clínica y la cirugía son fundamentales.

Möller y Vásquez, 2011; Möller *et al.*, 2013, comentan que los roedores como modelos de estudios, ofrecen ventajas al tratarse de animales en donde gran parte de sus procesos bioquímicos son similares al humano, opinión que comparte Hernández, 2006. Para comprender este tema en roedores, autores tales como, Steiniger *et al.*, 2011, quienes han realizado un gran y exhaustivo trabajo y sus versiones posteriores Steiniger, 2015; Steiniger *et al.*, 2018, quienes en una de sus últimas investigaciones mencionan la reconstrucción 3D del bazo humano, demostrando que prácticamente toda la circulación es de tipo abierta, basándose en estudios con ratas y humanos.

Recientemente Aw *et al.*, 2015, realizaron estudios específicos de la implicancia del bazo de rata, en temas inmunológicos asociados al humano. Lo que podría significar un real impacto en la inmunosenescencia periférica.

Finalmente, se puede indicar que el bazo es un órgano linfático de extraordinaria estructura histológica, presente en todas las especies de vertebrados, pero ha sido investigado en ratones, ratas y humanos, principalmente en roedores por sus beneficios como especie (Hernández *et al.*, 2017).

## CONCLUSIONES

Tomando en consideración las fuentes bibliográficas consultadas, de acuerdo a los objetivos planteados en la presente memoria de título, se puede concluir lo siguiente:

1. En cuanto a la recopilación de información actualizada sobre la anatomía del bazo de la rata, los autores analizados y las fuentes bibliográficas consultadas, entregan una descripción anatómica clara sobre el bazo, la cual no siempre es actualizada y mucho menos extensa.
2. Al comparar la anatomía macroscópica del bazo de la rata blanca con el bazo de humano, perro, gato y cerdo, existen diferencias descriptivas en tamaños, formas, algunas variaciones en coloración y ubicación asociadas a la edad y estado de distensión estomacal, mientras que, la funcionalidad, procesos patológicos, irrigación e inervación es similar.
3. Al comparar la anatomía microscópica del bazo de la rata blanca con el bazo de humano, perro, gato y cerdo, existen diferencias descriptivas significativas especialmente en aspectos histológicos (miofibroblastos, folículos linfoides, zona marginal, sub-poblaciones celulares y microvasculatura).
4. Al comparar la microcirculación del bazo de la rata blanca con el bazo de humano y cerdo presentarían una microcirculación del tipo abierta, mientras que perro y gato sería del tipo mixta (microcirculación abierta y cerrada).
5. Al realizar una comparación entre el bazo humano y la rata, se concluye que éstos están más relacionados en aspectos microscópicos (pulpa blanca, pulpa roja, elementos celulares) y asociaciones con factores inmunes, mientras que el cerdo resulta ser mejor comparativamente con el bazo humano, en aspectos macroscópicos ligados a la vascularización, trasplantes xenobióticos y técnicas quirúrgicas.



6. Una gran variedad de estudios, han acontecido gracias al aporte de la rata albina, como modelo de estudio, ya que, ofrece ventajas comparativas evidentes (tiempos generacionales cortos, prolíficas, dóciles de manejar, adaptables a bioterios, menores costos económicos y éticos que otros mamíferos), en donde gran parte de sus procesos bioquímicos son similares al humano. Por lo anteriormente expuesto se esperaba que, en el futuro, la rata continúe siendo un modelo biológico de estudio en temas relacionados a la inmunosenescencia, técnicas quirúrgicas, clínicas y uso de diferentes fármacos, entre otros.
  
7. Se concluye producto de esta revisión, que la especie *Rattus norvegicus albinus*, conocida como rata albina, resulta un modelo biológico conveniente para estudios clínico-quirúrgicos del bazo, en medicina humana y veterinaria. Sin embargo, se requiere actualizar los conocimientos anatómicos macro y microscópicos del bazo en medicina veterinaria considerando los antecedentes y la bibliografía ya existente.

## BIBLIOGRAFÍA

**ALA, D.; EL-WASEEF, A.** 2020. A highlight on CD4+ T-cells in the spleen in a rat model of rheumatoid arthritis and possible therapeutic effect of omega-3. Histological and Immunofluorescence study. *International Immunopharmacology*. 81:106-283.

**ALFARO-BURGOS, S.** 2013. Morphological alterations of the spleen of rats (*Rattus norvegicus*) treated with arsenic trioxide. *International Journal of Morphology*. 31:1012-1019.

**ARROYO DEL CASTILLO, G.; CARRILLO, G.; JIMÉNEZ, S.; ESCAMILLA, A.; TENA, E.** 2017. Analogías Comparativas del Síndrome Policompartmental Humano con el Cerdo de Laboratorio (*Sus scrofa*). Memorias del XIX concurso lasallista de investigación, desarrollo e innovación CLID. pp.1-5.

**ARTEAGA, J.; MURILLO, A.; JIMENEZ, I.; LOPEZ, A.; MARTINEZ, H.** 2012. Traumatismo esplénico. Evaluación con tomografía computada. *Anales de Radiología, México*. 11: 33–45.

**ARTEAGA, S.; GARCÍA, M.** 2013. Desarrollo del sistema digestivo. Capítulo 20. *In: Embriología humana y biología del desarrollo*. Editorial Médica Panamericana. Querétaro, México. pp. 354-355.

**AW, D.; HILLIAR, L.; NISHIKAWA, Y.; CADMAN, E.; LAWRENCE, R.; PALMER, D.** 2015. Disorganization of the splenic microanatomy in ageing mice. *Immunology*. 148:92-101.

**BAUTISTA, M.; CARRASCO, L.; PÉREZ, J.; CHACÓN, M.; HERVAS, J.; SIERRA, M.** 1994. Estudio comparativo del bazo en los diferentes mamíferos domésticos. *Anales de Veterinaria de Murcia*. 9:83-97.

**BERTOLINI, G.** 2017. The spleen. In: Body MDCT in small animals. Springer International Publishing. Padua, Italia. pp. 143-157.

**BRENDOLAN, A.; ROSADO, M.; CARSETI, R.; SELLERI, L.; DEAR, TN.** 2007. Development and function of the mammalian spleen. *Bioessays*. 29:166-177.

**CÁRDENAS, D; MONTUFAR, S.** 2019. Valoración del trauma esplénico. *Revista científica mundo de la investigación y el conocimiento*. 3(3): 253-254.

**CATALDI, M.; VIGLIOTTI, C.; MOSCA, T.; CAMMAROTA, M.; CAPONE, D.** 2017. Papel emergente del bazo en la farmacocinética de anticuerpos monoclonales, nano partículas y exosomas. *International Journal of Molecular Sciences*. Sci. 18(1249): 3-24.

**CEPEDA, R.** 2005. Sistema linfático In: Lecciones de histología veterinaria. Volumen II. 8ª ed. Santiago, Chile: FAVET, U Chile. pp. 17-40.

**CHRISTOPHER, M.** 2003. Cytology of spleen. *Veterinary Clinics of North America Small Animal Practice*. 33:135-152.

**CHU, C.; ZHOU, L.; XIE, H.; PEI, Z.; ZHANG, M.; WU, M.; ZHANG, S.; WANG, L.; ZHAO, C.; SHI, L.; ZHANG, N.; NIU, Y.; ZHENG, Y. ZHANG, R.** 2019. Pulmonary toxicities from a 90-day chronic inhalation study with carbon black nanoparticles in rats related to the systemical immune effects. *International Journal of Nanomedicine*. 14:2295-3013.

**CHUNG, W.** 2019. An ex vivo porcine spleen perfusion as a model of bacterial sepsis. *Alternatives to animal experimentation*. 36:29–38.

**COTRINA, M.** 2017. Histología del bazo en gatos (*Felis silvestris catus*). Memoria Título Médico Veterinario. Universidad de Cajamarca. Cajamarca, Perú. 14 pp.

**DHOUB, I.; MONTASSAR, M.; ANNABI, A.; GHARBI, N.; FAZAA, S.** 2015. A comparative study on toxicity induced by carbosulfan and malathion in wistar rat liver and spleen. *Pesticide Biochemistry and Physiology*. 124:21-28.

**DYCE, K.; SACK, W.; WENSING, C.** 2012. Anatomía veterinaria. 4ª ed. Editorial McGraw-Hill Interamericana. México. 833 pp.

**DZHALILOVA, D.; KOSYREVA, A.; DIATROPTOV, M.; ZOLOTOVA, N.; TSVETKOV, I.; MKHITAROV, V.; MAKAROVA, O.; KHOCHANSKIY, D.** 2019. Morphological Characteristics of the Thymus and Spleen and the Subpopulation Composition of Lymphocytes in Peripheral Blood during Systemic Inflammatory Response in Male Rats with Different Resistance to Hypoxia. Department of Immunomorphology of Inflammation, Federal State Budgetary. *International Journal of inflammation*. Vol. 2019: 7584685.

**EVANS, H.; DE LA HUNTA, A.; HERMANSON, J.** 2020. The lymphatic system. In: *Anatomy of the Dog*. 5ª ed. Elsevier. St.Louis, Missouri, USA. pp. 1282-1286.

**FINKELSTEIN, A.** 2012. Enfermedades de resolución quirúrgica y técnicas operatorias del bazo en el perro. Memoria Título Médico Veterinario. Universidad de Chile, Facultad de Ciencias Pecuarias y Veterinarias. Santiago, Chile. 11 pp.

**FOSSUM, TW.** 1999. Cirugía del sistema hemolinfático. In: *Cirugía en pequeños animales*. Inter-Médica. Buenos aires, Argentina. pp. 483-500.

**FURRIANCA, M.; VASQUEZ, B.; DEL SOL, M.** 2008. Estereología comparativa entre el bazo del cuye (*Cavia porcellus*) y la rata (*Rattus norvegicus*, *Sprague Dawley*). *International Journal of Morphology*. 26:529-532.

**GARCÍA, A. 1994.** Tratamientos de las lesiones esplénicas mediante ultrasonidos y/o butilo 2-cianocrilato estudio experimental. Tesis Doctoral. Universidad Complutense. Facultad de medicina. Madrid, España. 24 pp.

**GARCIA, E.; FERNÁNDEZ, H. 2006.** Órganos Linfoides. **In:** En Histología humana práctica: Enfermería. Capítulo 20. Editorial Universitaria Ramón Areces. pp. 274-276.

**GUYTON, C.; HALL, J. 2011.** Tratado de Fisiología Médica. 12ª Ed. Editorial S.A. Elsevier. Madrid, España. pp. 1112.

**HALEY, P. 2017.** The lymphoid system: a review of species differences. Journal of Toxicologic Pathology. 30: 111-123.

**HAM, A. 2013.** Tratado de Histología. 9ª ed. Editorial Interamericana. Caracas, Venezuela. pp. 935.

**HERNÁNDEZ, S. 2006.** El modelo animal en las investigaciones biomédicas. Biomedicina. 2:252-256.

**HERNÁNDEZ, F. 2017.** Estudio experimental del papel del bazo en la prevención de la enfermedad de injerto contra huésped en el trasplante intestinal. Memoria Título Médico. Universidad Autónoma de Madrid. Facultad de Medicina. Madrid, España. 64 p.

**JACOB, H. 2019.** Hipertrofia del bazo. Manual Merck. Inicio, Trastornos de la sangre. [en línea]<<https://www.merckmanuals.com/es-us/hogar/trastornos-de-la-sangre/trastornos-espl%C3%A9nicos/hipertrofia-del-bazo>> [consulta:24-05-2019].

**JUNQUEIRA, L.; CARNEIRO, L. 2005.** Sistema inmunológico y ganglios linfáticos. En Histología Básica. Texto y Atlas. Editorial Massson. 6ª ed. España. pp. 276-280.

**KÖNIG, H.; LIEBICH, H.** 2011. Anatomía de los animales domésticos. Órganos, sistema circulatorio y sistema nervioso. 2ª ed. Editorial Médica Panamericana. Madrid, España. 2 v. 200 pp.

**KUSUMI, S.; KOGA, D.; KANDA, T.; USHIKI, T.** 2015. Three-dimensional reconstruction of serial sections for analysis of the microvasculature of the white pulp and the marginal zone in the human spleen. Biomedical Research. 36:195-203.

**LARRANAGA, N.; ESPIL, G.; OYARZUN, A.; DE SALAZAR, A.; KOZIMA, S.** 2014. No nos olvidemos del bazo: el órgano huérfano. Revista Argentina de Radiología. 78:206-217.

**LARSON, M.** 2018. Liver and spleen. Textbook of veterinary diagnostic radiology Chapter 40. In: Thrall, D.; Widmer, W. liver and spleen. 7ª ed. Elsevier. St. Louis, Missouri, Estados Unidos. pp. 792-822.

**LÓPEZ, I.; SOTO, X.** 2018. Prevalencia de lesiones en órganos de cerdo sacrificados en matadero PROCERSA, en el periodo noviembre-diciembre 2017. Memoria Médico Veterinario. Nicaragua. Facultad de ciencia animal. Departamento de medicina veterinaria, Universidad Nacional Agraria. Managua, Nicaragua. 6 p.

**MADROÑERO, A.; PORCEL, J.; PARDINA, M.; GIL, M.** 2005. Mujer de 52 años con lupus eritematoso sistémico y dolor crónico en hipocondrio izquierdo. Reumatología clínica en imágenes. 1:223-424.

**MALDONADO, D.** 2020. Manejo terapéutico del traumatismo esplénico. Memoria Título Médico. Universidad técnica de Machala, Facultad de Ciencias químicas y de la salud. Machala, Ecuador. 6-7pp.

**MARANGONI, A.** 2008. El origen de las palabras. Etimología de algunos términos usados en medicina. Revista Argentina de Radiología. 73:149-152.

**MEGÍAS, M.; MOLIST, P.; POMBAL, MA.** 2019. Atlas de histología vegetal y animal. Órganos animales. [en línea]<[http://mmegias.webs.uvigo.es/2-organos-a/guiada\\_o\\_a\\_inicio.php](http://mmegias.webs.uvigo.es/2-organos-a/guiada_o_a_inicio.php)> [consulta: 15-01-2021].

**MEHRDAD, J.; BAHADORAN, H.; ASADI, M.** 2008. Acute effects of sulphur mustard gas on the number of lymphocytes in the rat spleen. International Journal of Morphology. 26:432-436.

**MELONE, S.; HERRERA, N.; RODRIGUEZ, M.; ANTONETTI, C.** 2008. Contribución de la arteria esplénica en la irrigación del bazo. Revista de la Facultad de Medicina. 31: 92-96.

**MELLO, O.** 2015. Histología Animal, Bazo de Rata. Universidad de Salamanca. [en línea]< <http://bibbiologia.usal.es/imagenes/picture.php?/1588>> [consulta: 26-05-2021].

**MITCHELL, R.; FAUSTO, N.; ASTER, J.; KUMAR, C.; ABBAS, A.** 2012. Compendio de Robbins y Cotran. Pathology structural funcional. 8ª ed. Elsevier. Philadelphia, Estados Unidos. pp. 339-342.

**MOHER, D.; LIBERATI, A.; TETZLAFF, J.; ALMANS, D.** 2009. Preferred Reporting Items for Systematic Reviews and Meta-Analyses: The PRISMA Statement. Plos Medicine. 6:1-6.

**MÖLLER, R.; VÁZQUEZ, N.** 2011. Anatomy of the liver in wistar rat (*Rattus norvegicus*). International Journal of Morphology. 29: 76-97.

**MÖLLER, R.; TELIZ, D.; MÉNDEZ, V.** 2013. Digestive peritoneum in wistar rat (*Rattus norvegicus*). International Journal of Morphology. 31:128-130.

**MOORE, K.; DAILEY, A.; AGUR, A.** 2013. Anatomía con orientación clínica. **In:** Lippincott Williams & Wilkins. 7ª ed. Barcelona, España. pp. 317-318.

**MOTTA, G.; MONTES, K.; MARTINEZ, M.; LOPEZ, M.; PEREYRA, A.; ONTEROS, A.; CASTILLO, J.; MEDINA, B.; ARAGON, M.** 2016. El bazo: cementerio de leucocitos y de conocimientos radiológicos. Anales de Radiología. México. 15: 58-69.

**NAYAK, B.N.; BUTTAR, H. S.** 2015. Functions of spleen in health and disease. Journal of Pharmaceutical Sciences and Technology Management. 1:1-7.

**PERNAR, L.; TAVAKKOLI, A.** 2013. El bazo. **In:** Zinner MJ, Ashley SW, eds. De Maingot Operaciones abdominales. 12ª ed. McGraw Hill Medical. Nueva York, Estados Unidos. pp.1591-1595.

**PIVKIN, I.; PENG, Z.; KARNIADAKIS, G.; BUFFET, P.; DAO, M.; SURESHS, S.** 2016. Biomecánica de los globules rojos en el bazo humano y consecuencias para la fisiología y la enfermedad. Proceedings of the national academy of sciences of the United States of America. 113:7804-7809.

**PONS, M.; MENDIBIL, M.; ARSICH, A.; ROJAS, I.; KUHLMANN, T.; CARRANZA, D.** 2001. Lupus eritematoso sistémico y síndrome antifosfolípido. Archivos Argentinos de Pediatría. pp. 99.

**REBELLATO, M.** 2018. Spleen. Lymph nodes and thymus. **In:** Boorman's pathology of the rat. 2ª ed. Academic Press. Londres, Reino Unido. pp. 469-491.



**RIVEROS, A.; VILLARROEL, M.; DEL SOL, M.** 2019. Bazo y estructuras anatómicas asociadas. Análisis de Terminología Anatómica. *Journal of Health and Medical Sciences*. 5:101-105.

**RODRÍGUEZ, D.; PARADA, M.; VARGAS, B.** 2018. Diagnóstico por imagen de anomalías en el número y localización del bazo. *Radiología*. 61:26-34.

**SÁNCHEZ, F.; CONTRERAS, V.; MORENO, C.** 2016. Plastinación y descripción anatómica del hígado, bazo, estómago y riñones del delfín nariz de botella (*Tursiops truncatus*). *International Journal of Morphology*. 34:644-652.

**SANGÜESA, C.; NEBOTA, E.; CARAZO, E.; LORENS, S.; ALIAGA, S.** 2018. El bazo pediátrico no traumático. Valoración por imagen. *Radiología*. 61:16-25.

**SISSON, S. y GROSSMAN, J.** 1999. *Anatomía de los Animales Domésticos*. 5ª ed. Editorial Salvat S. A. Barcelona España. pp 2203.

**STEINIGER, B.; BETTE, M.; SCHWARZBACH, H.** 2011. The Open Microcirculation in Human Spleens: A Three-Dimensional Approach. *Journal of Histochemistry and Cytochemistry*. 59: 639–648.

**STEINIGER, B.** 2015. Human spleen microanatomy: why mice do not suffice. *The journal of cells, molecules, systems and technologies*. 145: 334-346.

**STEINIGER, B.; WILHEMI, V.; BERTHOLD, M.; GUTHE, M.; LOBACHEV, O.** 2018. Locating human splenic capillary sheaths in virtual reality. *Nature Scientific Reports*. pp. 8.

**STEVEN, L.; WILLIAMS, A.; EISENBARTH, S.** 2019. Structure and function of the immune system in the spleen. *Cellular Immunology, Science Immunology*. pp.12

**SWINDLE, M.; SMITH, A.C.** 2016. Swine in the laboratory. 3<sup>a</sup> ed. CRC Press. Boca ratón, USA. 358 p.

**TILSON, DM.** 2003. In: Slatter DH, editor. Textbook of Small Animal. 3<sup>a</sup> ed. WB Saunders Company; 2003, Philadelphia USA. pp. 1046-1062

**TOLEDO, M.; SÁNCHEZ, J.; LOPEZ, A.; CRESPO, S.; JIMENEZ, S.** 2015. Necropsia de campo en Ganado porcino. Porcinews. pp 98.

**UJCIKOVA, H.; CECHOVA, K.; ROUBALOVA, L.; BREJCHOVA, J.; KAUFMAN, J.; HOLAN, V.; SVOBODA, P.** 2020. The high-resolution proteomic analysis of protein composition of rat spleen lymphocytes stimulated by Concanavalin a comparison with morphinetreated cells. Elsevier. Journal of neuroimmunology. 341:577191.

**VÁSQUEZ, B.; SANDOVAL, C.; SMITH, R.; DEL SOL, M.** 2015. Effects or early and late adverse experiences on morpho-quantitative characteritics of sprague-dawley rat spleen subjectd to stress during adulthood. International Journal of Clinical Experimental Pathology 8:3624-3635.

**VELLARINO, J.** 2011. Inspección ante *mortem* y post *mortem* en animales de producción patología y lesiones. Servet. España. pp. 204.

**ZHOU, X.; ZHAO, L.; LUO, J.; TANG, H.; XU, M.; WANG, Y.; YANG, X.; CHEN, H.; LI, Y.; YE, G.; SHI, F.; Lv, C. JING, B.** 2019. The Toxic Effects and Mechanisms of Nano-Cu on the Spleen of Rats. International Journal of Molecular Sciences. 20:1469.

## ANEXO 1: Análisis Prisma

### ANATOMÍA COMPARATIVA DEL BAZO DE LA RATA BLANCA (*Rattus norvegicus albinus*)

