



**UNIVERSIDAD DE CHILE  
FACULTAD DE ODONTOLOGÍA  
DEPARTAMENTO DE CIRUGÍA Y  
TRAUMATOLOGÍA BUCAL Y MAXILOFACIAL**

**Efectos de la Veloplastía primaria de Delaire en la aproximación de las brechas óseas del paladar duro en el tratamiento de la fisura labio máximo palatina**

José Tomás Fernández Ibáñez

TRABAJO DE INVESTIGACIÓN  
REQUISITO PARA OPTAR AL TÍTULO DE  
CIRUJANO DENTISTA

TUTOR PRINCIPAL  
Prof. Dra. Erita Cordero C.

TUTORES ASOCIADOS  
Prof. Dra. Ana Alarcón  
Prof. Dr. Roberto Pantoja  
Prof. Dra. Iris Espinoza

Adscrito a Proyecto PRI-ODO 2023/08

Santiago, Chile

2023





**UNIVERSIDAD DE CHILE  
FACULTAD DE ODONTOLOGÍA  
DEPARTAMENTO DE CIRUGÍA Y  
TRAUMATOLOGÍA BUCAL Y MAXILOFACIAL**

**Efectos de la Veloplastia primaria de Delaire en la aproximación de las brechas óseas del paladar duro en el tratamiento de la fisura labio máximo palatina**

José Tomás Fernández Ibáñez

TRABAJO DE INVESTIGACIÓN  
REQUISITO PARA OPTAR AL TÍTULO DE  
CIRUJANO DENTISTA

TUTOR PRINCIPAL

Prof. Dra. Erita Cordero C.

TUTORES ASOCIADOS

Prof. Dra. Ana Alarcón

Prof. Dr. Roberto Pantoja

Prof. Dra. Iris Espinoza

Adscrito a Proyecto PRI-ODO 2023/08

Santiago, Chile

2023

*Dedicado a mis padres,  
Jaime y Paulina que me han entregado  
todo para salir adelante.*

## AGRADECIMIENTOS

En primer lugar, agradecer a mis padres, por el apoyo incondicional y motivación que me han dado durante toda la carrera. Agradecer a mi mamá, Paulina, por todos los consejos técnicos que me dio de dentista a futuro dentista en las buenas y en las malas. Finalmente, también agradecerles por enseñarme a que siempre hay que enfrentar un desafío con buena cara, confianza y ambición, que al final, siempre las batallas valen la pena.

Agradecer a mi abuela Gladys, por siempre querer hablar conmigo de Odontología y por siempre estar dispuesta a una buena discusión de casos clínicos conmigo. También darle las gracias y un abrazo a mi Tata Javier, que desde chico me enseñó que con sólo ser un gran profesional no basta, sino que, es esencial ser también una persona humilde y cariñosa, que al final del día eso marca la diferencia con los pacientes y con la gente que nos rodea.

Mencionar a las grandes amistades y tremendas personas que llegué a conocer a lo largo de toda la carrera. Caco, Dani, Colo, Coni, Fefi, Guille, Cote, Cami y muchos más a los que necesitaría otra tesis para poder nombrarlos a todos. Gracias por todo el apoyo, las risas, la buena onda y la mejor de las disposiciones que siempre me demostraron. Les tengo un cariño enorme y no tengo duda que se van a transformar en tremendos profesionales y mejores personas.

Finalmente, me gustaría darle las gracias a la Dra Erita Cordero. Estoy profundamente agradecido de que me haya aceptado como alumno y que me haya introducido en este increíble mundo que tiene la odontología, la rehabilitación de las fisuras labio máximo palatinas. También agradecer por la buena disposición, flexibilidad y gran ánimo que tuvo a lo largo de este proceso a pesar del gran número de dificultades que nos tocó enfrentar. ¡Muchas gracias!

## Índice

Resumen:	5
1 Antecedentes bibliográficos y planteamiento del problema:	7
1.1 Introducción:	7
1.2 Epidemiología de las FLMP:	8
1.3 Etiología:	9
1.4 Embriología de las FLMP:	10
1.5 Clasificación de las FLMP:	12
1.6 Consecuencias de la FLMP:	13
1.7 Musculatura Alterada en la FLMP:	14
1.8 La Técnica Funcional de Delaire:	15
1.9 Procedimiento Quirúrgico:	17
2 Hipótesis:	19
3 Objetivo Principal:	20
4 Objetivos Específicos:	20
5 Método:	20
5.1 Diseño de estudio:	20
5.2 Grupo de pacientes en estudio:	20
5.3 Procedimiento:	21
5.4 Análisis de Datos:	24
6 Resultados:	25
7 Discusión:	28
8 Conclusión:	34
9 Bibliografía:	35
10 Anexos:	38

## **Resumen:**

Introducción: Las fisuras labio-máxilo-palatina (FLMP) son un tipo de malformación de una prevalencia considerable a nivel nacional. Se estima que en alrededor de 700 nacidos vivos hay un afectado por esta patología. Debido a lo anterior, esta condición es considerada un problema de salud pública en Chile. Estas se producen por una alteración en la fusión de los tejidos que darán origen al labio superior y al paladar, durante el desarrollo embrionario, dejando una comunicación entre cavidad nasal y cavidad oral. Su etiología es de carácter multifactorial, existiendo factores de riesgo genéticos y ambientales. Es esencial intervenir quirúrgicamente al paciente, en varias ocasiones de acuerdo con su diagnóstico, con el fin de recuperar el equilibrio muscular afectado y permitir un crecimiento, función y desarrollo adecuados.

Material y métodos: Este estudio corresponde a la descripción de una serie de casos donde se obtienen registros a partir de los datos de pacientes portadores de FLMP / FMP (fisura máxilo palatina) no sindrómicos, operados desde el año 2021 o 2022 en el Hospital Clínico San Borja Arriarán. Todos los pacientes fueron operados con el protocolo de dos tiempos quirúrgicos, conformado por una veloplastia a los 6 meses de edad y el cierre maxilar a los 18 a 24 meses de edad. Se medirá la distancia entre los bordes óseos del paladar duro con un caliper milimetrado en el momento de la primera cirugía, y luego aproximadamente 12 meses después en la segunda cirugía se volverá a medir la misma distancia. Los datos se registrarán para luego ser comparados.

Resultados: Los siete casos estudiados presentaron en su totalidad una disminución de la distancia entre los bordes óseos del paladar duro, aproximándose en promedio 7,02 mm. También mejoró la alimentación, el habla y el sueño de los pacientes.

Conclusiones: Con los resultados obtenidos en este estudio se puede concluir que la veloplastia de Delaire, efectivamente, produce una reducción en la

distancia de los bordes óseos del paladar duro, cuando se realiza a los 6 meses de edad en pacientes con diagnóstico de FLMP o FMP.



## 1 **Antecedentes bibliográficos y planteamiento del problema:**

### 1.1 **Introducción:**

Las fisuras labio-máxilo-palatinas (FLMP) son un tipo de malformación de una prevalencia considerable a nivel nacional. Se estima que en alrededor de 700 nacidos vivos hay un afectado por esta patología (Prieto y cols., 2022). Debido a lo anterior, esta condición es considerada un problema de salud pública en Chile (Sepúlveda y cols., 2008).

La FLMP es una de las malformaciones congénitas más frecuentes y se produce por una alteración en la fusión de los tejidos que darán origen al labio superior y al paladar, durante el desarrollo embrionario, dejando una comunicación entre cavidad nasal y cavidad oral (Ministerio de Salud, 2015). Esto impide una correcta inserción de músculos del velo del paladar y labio superior, lo que genera disfunciones en diferentes sistemas llevando finalmente a una alteración y deformación del esqueleto facial (Cortés y cols., 2002). En consecuencia, es esencial intervenir quirúrgicamente al paciente, en reiteradas ocasiones, con el fin de reinsertar la musculatura afectada para permitir un desarrollo maxilofacial apropiado (Markus y cols., 1992).

Esta condición tiene un alto impacto en el desarrollo del afectado al acompañarse de trastornos morfológicos, funcionales y psicológicos del recién nacido (RN), lo que incluso repercutirá en su futura inserción a nivel social (Cordero y cols., 2020). Se ven comprometidas funciones vitales para el recién nacido como la respiración, succión y deglución, produciendo secuelas en la fonoarticulación, audición y la oclusión dentaria. (Corbo y cols., 2001).

Debido a lo anterior, la participación de diferentes especialistas como odontólogos, otorrinolaringólogos, cirujanos maxilofaciales, genetistas, fonoaudiólogos, psicólogos y enfermeras coordinadoras es fundamental para lograr resultados óptimos (Monasterio y cols., 2016).

## 1.2 Epidemiología de las FLMP:

La FLMP es la malformación craneofacial más habitual en el mundo. La frecuencia de este trastorno a nivel mundial es de 15,3 por cada 10.000 nacidos vivos, mientras que el nivel de incidencia en Chile es de 1 por cada 700 nacidos vivos (Ministerio de Salud, 2015).

Es variable en distintas poblaciones, siendo menos frecuentes en la raza negroide (1 por 2500 RN), seguido por el grupo caucásico (1:1000), siendo más común en la raza mongoloide (1:700). En nuestro país es de 1 cada 700 R.N. siendo la frecuencia para fisura labial de 1,4 por 1000 nacidos vivos y de 0,7 por 1000 nacidos vivos para la fisura de paladar, según datos del ECLAMC (Estudio Colaborativo Latinoamericano de Malformaciones Congénitas) (Ministerio de Salud, 2015). La fisura labial (FL) aislada es más frecuente en varones (60%) y la del paladar (FP) en mujeres (65%) (Ford y cols., 2010).

Cuando se compara el tipo de fisura, se observa que un 52,66 % de los pacientes presenta fisuras labiales con, o sin, compromiso del paladar, mientras que los pacientes afectados con fisura palatina aislada solo corresponden a un 47,34 % del total. Respecto a la distribución por el sitio afectado, un 57 % presenta fisura del lado izquierdo, mientras que un 25 % presenta fisura bilateral y un 17 % fisura del lado derecho. Estos datos fueron recolectados de un estudio estadístico realizado con la población del Hospital Clínico San Borja Arriarán (Cordero y cols., 2015).

Debido a su prevalencia a nivel nacional, a partir del año 2005, la FLMP de carácter sindrómico y no sindrómico pertenecen al programa de Garantías Explícitas en Salud (GES). Se atiende y trata esta patología desde el momento del nacimiento hasta los 15 años, siendo uno de los establecimientos de referencia nacional el Hospital Clínico San Borja Arriarán (HCSBA) (Ministerio de Salud, 2015).

### 1.3 Etiología:

Su etiología es de carácter multifactorial, existiendo factores de riesgo genéticos y ambientales. (Gil-da-Silva-Lopes y cols., 2014). Clínicamente se puede presentar esta malformación aislada (80%) o asociada a otras malformaciones, llamadas sindrómicas (20%), se reconocen actualmente más de 300 síndromes en los cuales la fisura labio máxilo palatina se puede manifestar (Ford y cols., 2010).

Las causas determinantes son: hereditarias en 20-25%, ambientales en 10% y desconocidas hasta ahora en 70% de los casos. En cuanto a los factores ambientales involucrados participarían la vitamina A, colchicina y los glucocorticoides. Se postula que el cigarrillo y alcohol durante el embarazo pueden desencadenar esta malformación. Con respecto a la prevención, pareciera que la suplementación con Ácido Fólico en dosis altas antes y durante los primeros meses del embarazo podría reducir el riesgo (Monasterio y cols. 2016).

En la actualidad se cree que esta patología estaría ligada a la herencia poligénica, en donde ciertos rasgos anatómicos son controlados por una gran cantidad de genes que interactúan entre sí, pero que a su vez pueden ser afectados por factores ambientales externos durante la gestación (Palmero y cols. 2019).

La causa monogénica más común para casos no sindrómicos corresponde a variantes en el gen IRF6 (Kini, 2023), pero se necesitan más estudios que demuestren exactamente el papel que desempeña el gen IRF6 en el desarrollo de la FLMP no sindrómica (Suazo y cols. 2008). Algunos ejemplos de otros genes que causan fisuras sindrómicas y no sindrómicas son: CDH1, GDF11, CTNND1A, TP63, TBX1 y LRP6. También, otro gen responsable de FLMP no sindrómicas corresponde a MSX1, que se cree que también estaría asociado a agenesias dentales (Kini, 2023).

Actualmente, el gen MSX1 está emergiendo como un candidato fuerte implicado en la causalidad de las FLMP no sindrómicas. Según estudios recientes que reportan posibles genes candidatos, se puede inferir que la susceptibilidad a variantes juega un rol fundamental en la fisura no sindrómica, dependiendo del origen parental de cada paciente. Este gen estaría relacionado con la regulación del desarrollo embrionario (Carreño y cols, 2002). Hallazgos actuales demuestran que efectivamente hay una variedad de factores que relacionan la fisura no sindrómica con el gen MSX1, sin embargo, el mecanismo mediante el cual actúa este gen en el desarrollo de la fisura no está completamente entendido (Suazo y cols. 2010).

Esto se ha visto reflejado en estudios con ratones donde mutaciones en este gen han estado presentes en los casos de ratones fisurados. Estudios de asociación de MSX1 con la FLMP respaldan aún más el papel de MSX1 en la fisura no sindrómica en diferentes poblaciones (Jezewski y cols. 2003).

#### **1.4 Embriología de las FLMP:**

La armonía morfológica facial del recién nacido es resultado de una serie compleja de procesos embriológicos que involucran crecimiento celular, extensas migraciones celulares, interacciones de tejidos, diferenciación y apoptosis. La variación de esta sucesión ordenada de eventos, dará como resultado una alteración morfológica externa o interna denominada malformación congénita o anomalía congénita (Cauvi y Leiva, 2004).

Durante la 4ª y 5ª semana se forman los arcos branquiales compuestos por mesénquima, internamente ectodermo y externamente endodermo. Luego migran las células de la cresta neural a los arcos que darán origen al tejido conectivo, incluyendo cartílago y hueso. A los 37 días es posible observar cinco procesos: uno frontonasal, dos maxilares y dos mandibulares que darán origen a la cara (paladar primario). La fisura labial se produce debido a una falla entre los procesos frontonasal y maxilar que crecen, contactan y se fusionan de acuerdo con información precisa en tiempo y posición, para dar origen a una lámina epitelial media que se transforma en tejido mesenquimático. La fusión de

los procesos maxilares con los nasales medios forma el labio superior. (Ford y cols., 2010).

Durante la 6ª semana, el proceso frontonasal se desarrolla rápidamente y prolifera dando 3 prolongaciones, los procesos nasales laterales y el proceso nasal medio, quedando separados entre sí por las fositas olfatorias. El proceso nasal medio emite dos prolongaciones que al unirse a los procesos maxilares superiores formarán el labio superior. La fusión de estos procesos recibe en conjunto el nombre de segmento intermaxilar o premaxila (Cauvi y Leiva 2004).

Posteriormente, ocurre un crecimiento de los bordes mediales de los procesos maxilares que originan los procesos palatinos, que en primera instancia crecen hacia abajo lateralmente a la lengua, pero en la séptima semana ascienden y se horizontalizan por arriba de la lengua, fusionándose, dando origen al paladar secundario. Las crestas posteriormente se fusionan con el paladar primario (Sadler, 2015). Este proceso se evidencia en la figura 1.

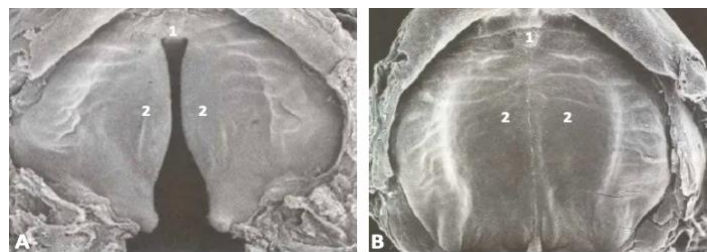


Figura 1: Corte frontal de un embrión humano de 7 semanas y de 10 semanas, en proceso de formación del paladar. Fusión de los procesos palatinos (2) en embrión de 7 semanas (A) y embrión de 10 semanas donde los procesos palatinos están completamente fusionados (B).  
Fuente: Langman: Embriología médica (Sadler, 2007)

Los factores genéticos o ambientales pueden interferir en la migración de las células desde la cresta neural hacia los procesos maxilares del primer arco branquial, puede ser un número insuficiente de células, o debido a mecanismos intracelulares. A partir de la décima cuarta semana de vida intrauterina, la FLMP ya es evidente y será la misma al momento de nacer (Talmant y cols., 2019).

### 1.5 Clasificación de las FLMP:

Víctor Veau en el año 1931 sugirió una clasificación donde divide las FLMP en 4 grupos según su grado de compromiso y extensión. Su clasificación es la siguiente (Figura 2):

- Grupo I: Fisura simple del paladar. En este caso la fisura se localiza en el paladar blando y no contempla aquellas que afecten a la úvula de forma parcial.
- Grupo II: Fisura de paladar duro y blando. Este grupo contempla divisiones de la bóveda y del velo, sin incluir las divisiones de labio. La fisura no se extiende más allá del agujero palatino anterior y el arco alveolar está intacto. En este grupo se incluyen todos los grados intermedios entre las divisiones del velo, limitados por el borde posterior del velo hasta el agujero palatino anterior.
- Grupo III: Fisura unilateral completa de labio, arco alveolar, del paladar duro, paladar blando y la úvula. La arcada alveolar está comprometida y la fisura pasa entre el incisivo lateral y canino. El lado que no se encuentra afectado se une al septum nasal.
- Grupo IV: Fisura bilateral completa de labio, arco alveolar, paladar duro, paladar blando y úvula. Las dos fisuras del proceso alveolar se extienden en forma de una "V" desde el agujero incisivo. La porción anterior del arco se encuentra unida al septum nasal, mientras que los sectores maxilares no lo están. En este grupo se encuentran las fisuras de mayor complejidad.

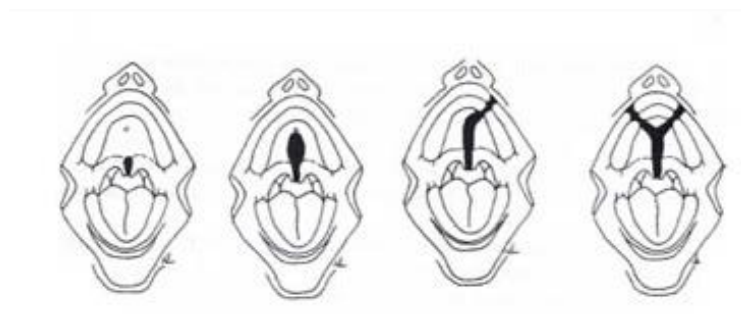

Figura 2: Esquematización de la clasificación de Víctor Veau (1931). Se evidencian los Grupos I, II, III y IV dispuestos de izquierda a derecha.

Fuente: Etiopatogenia y tratamiento de las fisuras labio-máxilo-palatinas (Cauvi y Leiva, 2004)

Cauvi y Leiva (2004) propone otra clasificación anatómica que las divide en cuatro categorías:

- Fisura de Labio (FL): es una fisura que incluye desde el labio hasta el agujero incisivo, incluyendo el reborde alveolar.
- Fisura de Paladar (FP): Estas fisuras incluyen desde el paladar blando hasta el agujero palatino.
- Fisura de Labio y Paladar (FLMP): Fisuras que incluyen desde el labio hasta el paladar, más allá del agujero palatino (paladar primario y paladar secundario).
- Fisuras Atípicas: Son fisuras que no caen dentro de ninguna de las categorías anteriormente expuestas.

#### **1.6 Consecuencias de la FLMP:**

Dentro de las alteraciones dentarias comunes asociadas a esta condición es posible observar alteraciones dentoalveolares del tipo de las maloclusiones, microdoncias, agenesias dentarias, retenciones dentarias, dientes supernumerarios, hipoplasias dentarias, alteraciones en el color de las piezas dentarias vecinas a la fisura y variaciones en la forma de los incisivos centrales o laterales en relación con su contralateral (Puebla y cols., 2004). El individuo afectado con FLMP puede desarrollar malos hábitos como interposición lingual durante la fonoarticulación y deglución (Estrada y Cauvi, 1993).

El diagnóstico prenatal ha cobrado gran importancia últimamente. Con el desarrollo de modernas técnicas de ecografía, incluyendo la tri dimensional, donde es posible visualizar esta malformación en la etapa prenatal. En la actualidad más del 50% de los pacientes tiene diagnóstico prenatal (Monasterio y cols., 2016).

Mediante el uso de estas técnicas de ecografía, es posible diagnosticar malformaciones orofaciales después de las 16 semanas de embarazo. En la Fundación Gantz, Chile, aproximadamente el 15% de los pacientes ingresan con un diagnóstico prenatal (Ford y cols. 2010).

Este diagnóstico temprano permite que los padres consulten precozmente en centros especializados para informarse sobre la malformación y puedan ser tranquilizados y orientados respecto al manejo y pronóstico. Además, les permite estar mejor preparados para enfrentar la situación del gestante una vez que nazca (Monasterio y cols., 2016).

### 1.7 Musculatura Alterada en la FLMP:

#### Labio:

Una fisura a nivel labial compromete los músculos faciales superficiales, conocidos como los músculos de la mímica facial. Estos se disponen en tres anillos musculares faciales superficiales que se superponen, los músculos nasolabiales, orbiculares superiores y orbiculares inferiores asociados a los mentolabiales (Figura 3).

- M. Nasolabiales: Compuesto por los músculos transverso nasal, elevador superficial y el profundo del labio superior y del ala nasal.
- M. Orbiculares superiores: Compuesto por dos músculos antagonistas, los músculos orbiculares superior externo e interno.
- M. Orbiculares inferiores: Compuesto por los músculos orbicular inferior, depresores de la comisura labial, el cuadrado de la barba, triangular de los labios y el músculo borla del mentón (Cauvi y Leiva, 2004).

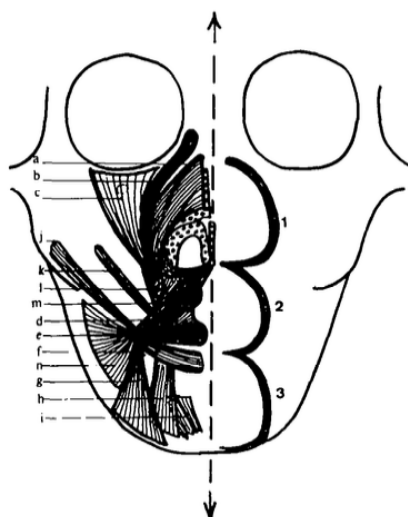


Figura 3: Esquemización de anillos faciales superficiales. (1) M. Nasolabiales, (2) M. Orbiculares superiores, (3) M. Orbiculares inferiores, (a) Elevador ala nariz, (b) Elevador labio superior, (c) Elevador común del ala y labio, (d) Orbicular externo, (e) Orbicular interno, (g) Triangular de los labios, (h) Cuadrado el mentón, (i) Borla del mentón.

Fuente: Facial balance in cleft lip and palate. I. Normal development and cleft palate. (Markus y cols., 1992).



### Velo del Paladar:

Una fisura a nivel del velo del paladar representa una interrupción a los dos primeros anillos de la cadena muscular facial profunda, la que se extiende desde la base del cráneo hasta la laringe y que se encarga de sostener el velo palatino (Markus y cols., 1992) (Figura 4).

- Primer anillo: Compuesto por los músculos tensor del velo y elevador del velo.
- Segundo anillo: Compuesto por los músculos palatogloso, corresponde al pilar anterior y palatofaríngeo, corresponde al pilar posterior (Cauvi y Leiva, 2004).

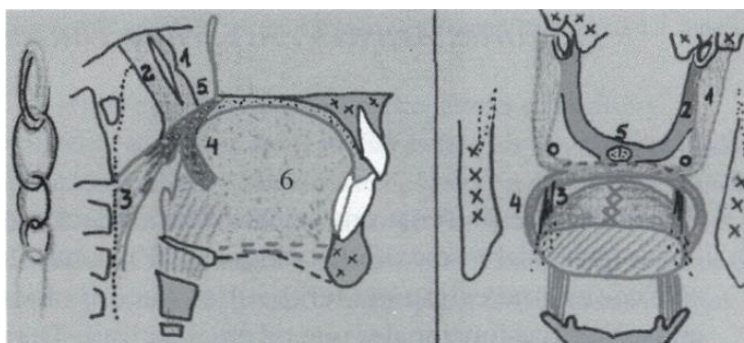


Figura 4: Esquematación de la cadena muscular facial profunda. Imagen izquierda corresponde a un corte lateral y la de la derecha a un corte coronal. (1) Músculo tensor del velo, (2) Músculo elevador del velo, (3) Músculo Palatofaríngeo, (4) Músculo Palatogloso, (5) Músculo Uvular, (6) Lengua.

Fuente: Estrategia terapéutica en las fisuras labio-máxilo-palatinas: La aproximación funcional de Delaire (Cortés y cols., 2002)

### **1.8 La Técnica Funcional de Delaire:**

El esqueleto craneofacial, como el resto del cuerpo es modelado por la acción de la musculatura, la que a través de requerimientos funcionales va modelando el aspecto de los distintos componentes óseos. Es por esta vía que el hueso toma una forma adecuada para poder cumplir con las funciones requeridas. En las FLMP los músculos no pudieron insertarse en el lugar adecuado para cumplir su función normal, y el desequilibrio muscular resultante es el responsable de todas las deformidades dento-esqueléticas subyacentes (Cauvi y cols., 2004).

En Chile se utilizan mayoritariamente dos cronologías para el tratamiento quirúrgico primario de la FLMP. La escuela americana, basada en los postulados

de Millard, en la que se realiza el cierre primario de labio a los 3 meses, y luego 1 año después, el cierre completo de paladar blando y paladar duro en un solo tiempo quirúrgico. Por otra parte, la escuela europea, basada en los postulados de Delaire, indica realizar a los 6 meses de edad, y en un solo acto, el cierre del velo del paladar y del labio, lo que se denomina veloplastia primaria, y posteriormente entre los 18 y 24 meses de edad, el cierre de paladar duro y el reborde alveolar. Este protocolo es conocido como Técnica Quirúrgica Funcional (Pantoja y cols., 1996).

Delaire establece que la fisura se produce por una diástasis de la musculatura y no por una agenesia o falta de tejido. Debido a lo anterior, si se realiza un cierre inicial del velo palatino mediante una correcta inserción de su musculatura, se generará un redireccionamiento de los vectores de crecimiento muscular, un acercamiento de los huesos palatinos con la siguiente aproximación de sus bordes en la línea media, es decir, disminuirá la distancia entre los bordes óseos del paladar duro sin haber intervenido este quirúrgicamente (Cortés y cols., 2002).

El objetivo principal del cierre primario con la técnica funcional de Delaire, no es solo para restablecer las inserciones normales de todos los músculos nasolabiales, sino que también para restaurar la posición normal de todos los demás tejidos blandos, incluidos los elementos mucocutáneos. El tratamiento busca obtener una relación equilibrada entre la funcionalidad y la anatomía, particularmente con la musculatura, de los tejidos blandos y el esqueleto óseo (Precious, 2009).

Dentro de las funciones en las que participa el velo del paladar podemos encontrar la respiración, la deglución, la audición, la fonación y la morfogénesis máxilomandibular. El velo actúa como un esfínter hermético durante el proceso de deglución y también durante la emisión de fonemas, también es responsable de regular el paso de aire durante la respiración y la emisión de otros fonemas distintos, permite la apertura de la trompa de Eustaquio igualando

la presión aérea en el oído medio, generalmente durante la deglución y el bostezo (Cauvi y cols., 2004).

### **1.9 Procedimiento Quirúrgico:**

Concomitante con la cirugía primaria de labio a los 6 meses de vida, se realiza la reconstrucción y re inserción muscular primaria del paladar blando. Esta se realiza con el fin de establecer una simetría en la anatomía, devolver la función y para ayudar a reducir el ancho entre los márgenes de la brecha del paladar duro. Esto proporciona condiciones favorables para el mucoperiostio palatino durante el cierre del paladar duro, aproximadamente entre los 18 y 24 meses de edad (Precious, 2009).

El cierre palatino en dos tiempos se realiza principalmente debido a que, al acercar los bordes óseos del paladar duro, se evitará la formación de extensas cicatrices y el uso del muco-periostio palatino, lo que a la larga afectará al crecimiento y desarrollo del maxilar en sentido sagital y transversal. Esto se verá reflejado mediante un paladar tenso, plano y estrecho lo que tendrá efectos adversos sobre la lengua y posteriormente en el desarrollo mandibular (Markus y cols. 1993).

Una de las principales razones de realizar la reparación del velo en conjunto con la del labio se debe a que la lengua se reposiciona hacia una posición más anterior, lo que estimula el crecimiento maxilar mediante la presión que comenzará a ejercer sobre este permitiendo que se resista más eficazmente la presión generada por el labio reparado (Ross, 1995).

En la veloplastia, el cirujano realiza una incisión en la mucosa de la base hemiuvular, la cual va desplazando hacia posterior, con el fin de exponer los músculos palatofaríngeos. Estos serán reconstruidos mediante la sutura con su contralateral por detrás de la úvula (Cortés y cols. 2002). Esto se puede ver esquematizado a continuación en la figura 5 y 6.

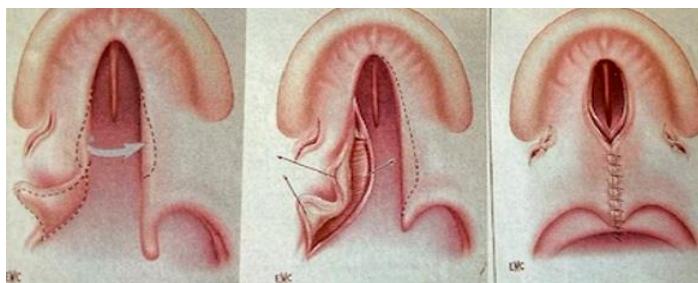


Figura 5: Esquema del cierre funcional primario del velo del paladar  
 Fuente: Etiopatogenia y tratamiento de las fisuras labio-máximo-palatinas (Cauvi y Leiva, 2004)

La fisura presente en el velo genera una insuficiencia velofaríngea, la que se define como la incapacidad para cerrar completamente el esfínter velofaríngeo. El objetivo primario de la reparación de la fisura es lograr que el bebé pueda alimentarse, ventilar y en un futuro hablar adecuadamente. Para lograr esto se necesita de la competencia velofaríngea lo que permitirá la correcta articulación de todos los fonemas, a excepción de los nasales (Cortés y cols. 2002).

En la técnica de Delaire se realiza en un primer tiempo la veloplastia ya descrita dejando el cierre del paladar duro para un segundo tiempo (18/24 meses de edad) respetando las mucosas que recubren la zona palatina, gingival y el vómer, debido a que las brechas existentes en el paladar duro y hueso alveolar requerirían de una movilización de estas para un cierre en un solo tiempo y esto movilizaría tejidos en zonas donde no corresponden primariamente (Cauvi y cols. 2004).

También, en algunas ocasiones se requiere de la realización de descargas, las que corresponden a colgajos de mucosa palatina sin intervenir el periostio de los huesos palatinos. Estas son útiles para evitar generar tensiones en el cierre de las FLMP que buscan prevenir alteraciones en el crecimiento óseo posterior a la cirugía. Existen varios diseños de descargas, como por ejemplo la de Widmaier y la de Ernst (Perko, 1974).

Al realizar el cierre del maxilar se recomienda evitar el uso de colgajos vomerianos, debido a que el tejido cicatrizal que estos dejan evitan un correcto crecimiento vertical tanto del paladar como del maxilar. También se puede evidenciar un limitado crecimiento en la parte anteroinferior del maxilar, lo que,

sumado a un crecimiento vertical disminuido, genera un arco dental maxilar retruido y mal posicionado. Se evidencia un crecimiento alterado del tercio medio facial (Delaire y cols. 1985)

El postulado de esta técnica describe que, al reponer la musculatura velofaríngea, la distancia entre las brechas óseas del paladar duro disminuirá de tal forma que en un segundo tiempo quirúrgico no requeriremos de la movilización de los otros tejidos mencionados, preservando la morfología de la bóveda palatina y sin afectar el desarrollo del componente dento alveolar y máxilo facial (Delaire y cols. 1985).

Existen distintas técnicas de veloplastías descritas en la literatura, como la de: Furlow, Delaire, Mulliken, Von Langenbeck, Veau, Kriens, Millard entre otros. Algunas con el tiempo han sufrido modificaciones y otras han quedado obsoletas, la elección depende básicamente de la clasificación de la fisura y del uso que se le quiera dar (Rossell y cols. 2013).

Muchas veces los pacientes requieren de cirugías secundarias debido a una reconstrucción insuficiente del velo lo que genera una insuficiencia velofaríngea. Para corregir esto se pueden realizar desde faringoplastias hasta una reoperación del mismo velo palatino. Siendo una de las técnicas de faringoplastias más utilizadas la de colgajo de base superior y el push back en caso de la reoperación velar (Cortés y cols. 2004).

## 2 **Hipótesis:**

Este estudio no presenta hipótesis, debido a que al ser un reporte de una serie de casos se busca describir los resultados, tanto cuantitativos como cualitativos, de cada paciente para mostrar que es lo que ocurre al tratar la FLMP mediante dos tiempos quirúrgicos, es decir, una veloplastia primaria seguida de un cierre maxilar.

### 3 **Objetivo Principal:**

Describir el efecto de veloplastia primaria de Delaire en la aproximación de la brecha ósea del paladar duro en una serie de casos de pacientes con FLMP o FMP operados en el Hospital Clínico San Borja Arriarán.

### 4 **Objetivos Específicos:**

1. Describir las características de la serie de casos según su sexo, edad en el momento de la cirugía de veloplastía primaria, presencia de fisura labial y necesidad de descargas quirúrgicas.
2. Comparar la distancia de los bordes óseos del paladar duro entre la veloplastía primaria y la cirugía de cierre maxilar.
3. Describir los cambios en la alimentación, el habla y en el dormir del paciente, posterior a la cirugía de veloplastía primaria, mediante la aplicación de una encuesta.

### 5 **Método:**

#### 5.1 **Diseño de estudio:**

Este estudio corresponde a una serie de casos donde se obtienen registros a partir de los datos de pacientes portadores de FLMP / FMP no sindrómicos, operados desde el año 2021 o 2022 en el Hospital Clínico San Borja Arriarán.

#### 5.2 **Grupo de pacientes en estudio:**

Siete pacientes con diagnóstico de FLMP o FMP operados con la técnica de veloplastia primaria de Delaire el año 2021 o 2022 en el servicio de Cirugía Maxilofacial del Hospital Clínico San Borja Arriarán, y que serán intervenidos en un segundo tiempo 18/24 meses para el cierre del paladar primario.

- Criterios de Inclusión:
  - Pacientes que presenten FLP o FP unilateral o bilateral no sindrómicas.
  - Pacientes atendidos en el Hospital Clínico San Borja Arriarán (Servicio de Salud Metropolitano Central).
  - Primera cirugía realizada el año 2021 o 2022.
  - Pacientes de ambos sexos.
- Criterios de Exclusión:
  - Pacientes en los cuales los tutores responsables no firmen consentimiento informado.
  - Pacientes con FLP o FP asociada a síndromes.

### 5.3 Procedimiento:

- 1) Se realizará la veloplastía primara en pabellón bajo anestesia general, cirugía realizada por los cirujanos máxilo faciales del Hospital Clínico San Borja Arriarán. Esta primera intervención corresponde a la reparación del velo, realizada a los 6 meses de edad de los pacientes (Figura 6).

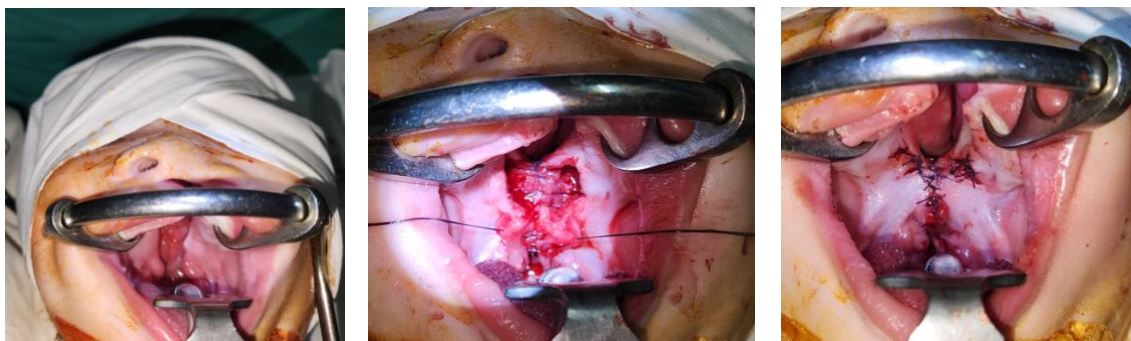


Figura 6: Fotografías clínicas donde se muestra el cierre del velo palatino realizado aproximadamente a los 6 meses de edad. En la imagen de la izquierda se presenta una fisura máxilo palatina (FMP), en la imagen del centro se aprecia como se realizan las reinsertaciones musculares mediante suturas y en la imagen de la derecha se ve el cierre del velo palatino, dejando el paladar duro sin cerrar, el que será intervenido 12 meses después.

Fuente: Gentileza de la Dra Erita Cordero

- 2) Al realizar la exposición de las hemi espinas nasales posteriores (ENP) bilaterales se tomará la primera medición utilizando un caliper milimetrado con puntas (Figura 7 y 9), para después registrar la medida en una tabla diseñada para el estudio. También se registrará si fue necesario realizar descargas y el tipo de esta. (Figura 11).

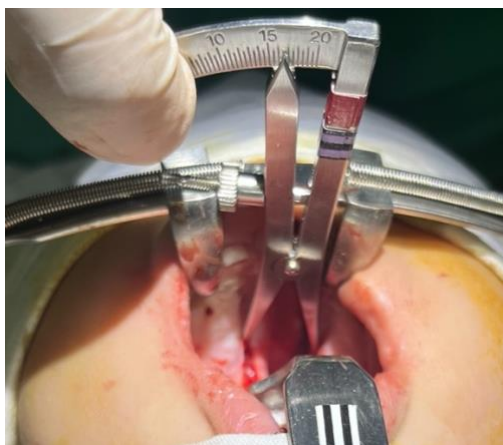


Figura 7. Fotografía de medición de distancia entre brechas óseas del paladar duro, previo a realizar la veloplastia primaria. La medida se realiza con un caliper milimetrado.  
Fuente: Gentileza del Dr. Juan Cortés

- 3) Posterior a la veloplastia primaria, se aplicará una encuesta a los tutores de los pacientes operados y se les harán 4 preguntas en relación con el primer tiempo quirúrgico:
  - a. Después de la operación del velo, usted considera que los cambios para dormir fueron
  - b. ¿Cómo considera los cambios en la alimentación después de la veloplastía?
  - c. Los resultados de la cirugía realizada en su bebé, según sus expectativas fueron
  - d. Los resultados en el hablar de su hijo/a con el tratamiento son.A las que cada tutor responderá de siete opciones de selección múltiple, siendo estas “Malo”, “Muy malo”, “Indiferente”, “Bueno”, “Muy bueno”, “Excelente” y “Ninguna de las anteriores (N/A)”. (Encuesta en anexos 2).
- 4) En un segundo tiempo quirúrgico, entre los 18 y 24 meses de edad, se realizará la segunda medición de la distancia de los bordes óseos del paladar duro. Para esto se medirá en la zona más posterior del paladar duro, una vez expuesto quirúrgicamente, con el mismo caliper milimetrado y nuevamente se tomará el registro de descargas en caso de ser necesarias (Figura 8 y 10).



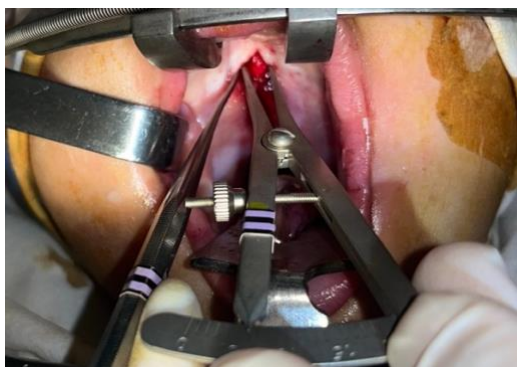


Figura 8. Fotografía de medición de la distancia entre la brecha ósea del paladar duro 12 meses después de realizada la veloplastia primaria, previo a realizar el cierre maxilar. El caliper milimetrado es colocado en la parte más posterior de la brecha para realizar la medida.  
Fuente: Gentileza del Dr. Juan Cortés

- 5) Para este cierre maxilar la técnica puede requerir de incisiones (descargas) para ayudar al cierre libre de tensiones. Se tomará registro del diseño de la descarga, diagnóstico del paciente, edad, sexo. Esto se podrá evidenciar en la figura 11.

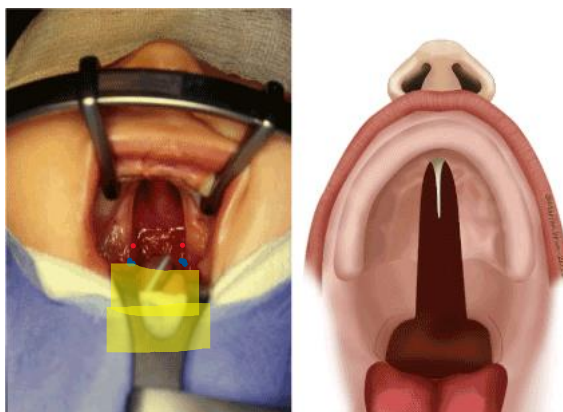


Figura 9: Fotografía y esquema de paciente fisurado. En amarillo se observa la zona a reconstruir mediante la veloplastia primaria de Delaire, los puntos azules muestran las ENP donde se hará la primera medición y los puntos rojos muestran la zona donde se realizará la segunda medición.  
Fuente: Palatal cleft: Results after 18 years, one surgeon, one primary technique (De buys y cols., 2020)

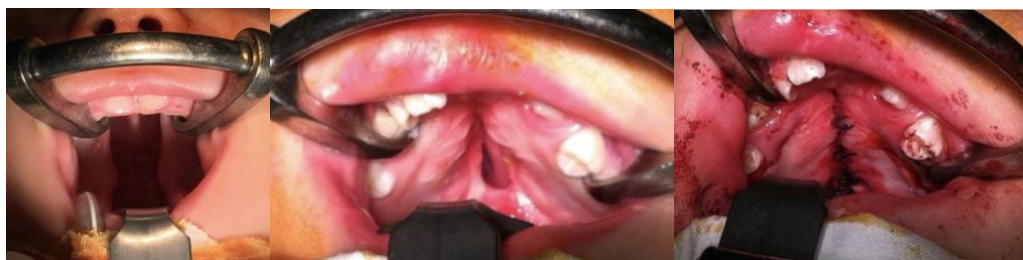

Figura 10: Fotografías de paciente a lo largo de ambos procesos quirúrgicos. En la imagen izquierda se evidencia el paciente previo a su primera cirugía. La imagen del medio muestra al paciente justo antes de realizar la segunda intervención quirúrgica, meses después de haber

unido el velo palatino. En la derecha se ve el cierre maxilar una vez finalizada la segunda cirugía.

Fuente: Gentileza de la Dra Erita Cordero

Los resultados obtenidos se anotarán en una plantilla Excel, a partir de los cuales se determinará si existen diferencias significativas entre las medidas estudiadas. Esta tabla incluirá el nombre del paciente, edad, tipo de fisura, número y tipo de descargas realizadas si es que fueron necesarias, la distancia entre las hemiespinas nasales posteriores tomada a los 6 meses de edad, la segunda medición realizada entre los 18 y 24 meses de edad del paciente y las fechas de las cirugías. Esto se puede apreciar en la figura 10.

ESTUDIO FLMP 2021													
PACIENTE	EDAD	FLMP UNI	FLMP BI	FMP	FISURA ALVEOLAR	DESCARGAS 1-2	TIPO DESCARGA	MEDIDA ENP-ENP	FECHA CX	CIERRE MAXILAR			
										EDAD	FECHA	MEDIDAS	DESCARGA

Figura 11: Planilla Excel donde se anotarán los datos de los pacientes y los resultados obtenidos de las mediciones tomadas en pabellón.

Según las medidas obtenidas en esta tabla, se podrá determinar si efectivamente hubo una disminución entre la distancia de los bordes óseos del paladar duro posterior a la veloplastia primaria de Delaire. También se podrá obtener un promedio de cuanto fue la aproximación de estos bordes en milímetros.

#### 5.4 Análisis de Datos:

Para evaluar las diferencias entre las mediciones obtenidas se sacará el promedio de las medidas de cada tiempo quirúrgico y después se realizará lo mismo con las diferencias obtenidas entre ambas cirugías. Una vez obtenidos los promedios estos serán comparados en tablas para describir las diferencias. No se realizarán test estadísticos para establecer diferencias significativas debido a que el número de casos evaluados es pequeño y la finalidad del estudio es describir las características de los siete casos evaluados.

## 6 Resultados:

Una vez finalizados los cierres maxilares de los 7 pacientes, se registraron todos los datos correspondientes en las siguientes tablas.

Tabla 1. Datos y mediciones de cada paciente obtenidas al momento de la veloplastia primaria, primera intervención quirúrgica

Paciente	Resultados						
	Edad (meses)	Sexo	Diagnóstico	Fecha de cirugía	Número de descargas	Tipo de descargas	Medidas en milímetros
1	9	Masculino	FLMP Bilateral	15-11-21	2	Horizontal	13,5 mm
2	7	Masculino	FLMP Unilateral	20-10-21	2	Espacio Emst	20,1 mm
3	7	Masculino	FLMP Unilateral	17-08-21	2	Espacio Emst	13,0 mm
4	8	Femenino	FMP	10-06-21	2	Emst/Widmayer	16,0 mm
5	8	Femenino	FLMP Bilateral	09-09-21	2	Emst	17,0 mm
6	7	Femenino	FMP	24-06-22	2	Emst	14,5 mm
7	7	Femenino	FMP	24-06-22	2	Emst	14,0 mm

FLMP= Fisura labio máxilo palatina

FMP= Fisura Máxilo palatina (no afecta al labio)

En relación con la veloplastia primaria, se observó que un 100% de los pacientes requirió de la realización de descargas para disminuir la tensión del cierre del velo palatino. También se evidencia que los pacientes fueron operados entre los 7 y 9 meses. El diagnóstico más común fue de FLMP completa, ya sea uni o bilateral, donde hubo tres casos de FMP sin compromiso labial.

Tabla 2. Datos y mediciones de cada paciente obtenidas al momento del cierre maxilar, segunda intervención quirúrgica

Paciente	Resultados						
	Edad (meses)	Sexo	Diagnóstico	Fecha de cirugía	Número de descargas	Tipo de descargas	Medidas en milímetros
1	22	Masculino	FLMP Bilateral	02-12-22	0	N/A	10,0 mm
2	18	Masculino	FLMP Unilateral	17-09-22	0	N/A	8,0 mm
3	18	Masculino	FLMP Unilateral	17-07-22	0	N/A	7,0 mm
4	19	Femenino	FMP	16-05-22	0	N/A	4,0 mm
5	23	Femenino	FLMP Bilateral	22-12-22	0	N/A	8,0 mm
6	22	Femenino	FMP	22-09-23	0	N/A	10,0 mm
7	22	Femenino	FMP	22-09-23	0	N/A	12,0 mm

FLMP= Fisura labio máxilo palatina

FMP= Fisura Máxilo palatina (no afecta al labio)

Respecto a la cirugía de cierre maxilar se puede ver que los pacientes fueron operados por segunda vez entre el rango de 18 y 23 meses. También se puede apreciar que no se necesitó recurrir al uso de descargas en el 100% de los pacientes estudiados, para poder cerrar el maxilar.

Tabla 3. Comparación de mediciones obtenidas en ambos tiempos quirúrgicos en cada paciente

<b>Paciente</b>	<b>Medición de la veloplastia</b>	<b>Medición del cierre maxilar</b>	<b>Diferencia entre medidas</b>
1	13,5 mm	10,0 mm	3,5 mm
2	20,1 mm	8,0 mm	12,1 mm
3	13,0 mm	7,0 mm	6,0 mm
4	16,0 mm	4,0 mm	12,0 mm
5	17,0 mm	8,0 mm	9,0 mm
6	14,5 mm	10,0 mm	4,5 mm
7	14,0 mm	12,0 mm	2,0 mm

La tabla 3, permite evidenciar que una vez realizada la veloplastia primaria, ocurre una aproximación de los bordes óseos del paladar duro, debido a que en todos los casos las diferencias entre las medidas fueron de carácter positivo sin diferencias negativas.

Tabla 4. Promedio de las mediciones realizadas en ambas cirugías y de la diferencia entre estas

<b>Promedio mediciones veloplastia</b>	<b>Promedio mediciones cierre maxilar</b>	<b>Promedio de diferencia entre medidas de ambas cirugías</b>
15,44 mm	8,42 mm	7,02 mm

En la tabla 4 se pueden apreciar los promedios de las mediciones obtenidas para cada cirugía y el promedio de la diferencia entre las medidas de cada paciente.

Tabla 5. Edad en meses de los pacientes al momento de realizar la veloplastia primaria y el cierre maxilar

<b>Paciente</b>	<b>Edad de veloplastia primaria</b>	<b>Edad cierre maxilar</b>	<b>Diferencia</b>
1	9,0 meses	22,0 meses	13,0 meses

2	7,0 meses	18,0 meses	11,0 meses
3	7,0 meses	18,0 meses	11,0 meses
4	8,0 meses	19,0 meses	11,0 meses
5	8,0 meses	23,0 meses	15,0 meses
6	7,0 meses	22,0 meses	15,0 meses
7	7,0 meses	22,0 meses	15,0 meses
Promedio=	7,5 meses	20,5 meses	13,0 meses

En la tabla 5 se observa que la edad promedio en la cual se realizó la veloplastia primaria fue de aproximadamente 7,5 meses, mientras que la edad promedio para el cierre maxilar fue de 20,5 meses. También el tiempo transcurrido entre ambas cirugías fue en promedio 13,0 meses.

Tabla 6. Resultados de encuesta de satisfacción realizada a 97 tutores de pacientes operados en el HCSBA con diagnóstico de FLMP en el año 2013, 2021 y 2022

Preguntas sobre veloplastia	Muy malo	Malo	Indiferente	Bueno	Muy bueno	Excelente	N/A
1. Después de la operación del velo, usted considera que los cambios para dormir fueron:	0 (0,00%)	3 (3,09%)	31 (31,95%)	7 (7,21%)	9 (9,27%)	38 (39,17%)	9 (9,27%)
2. ¿Cómo considera los cambios en la alimentación después de la veloplastia?	0 (0,00%)	1 (1,03%)	1 (1,03%)	8 (8,24%)	13 (13,40%)	64 (65,97%)	10 (10,30%)
3. Los resultados de la cirugía realizada en su bebé, según sus expectativas fueron:	0 (0,00%)	1 (1,03%)	0 (0,00%)	3 (3,09%)	9 (9,27%)	73 (75,25%)	11 (11,34%)
4. Los resultados en el hablar de su hijo con el tratamiento son:	0 (0,00%)	1 (1,03%)	10 (10,30%)	13 (13,40%)	13 (13,40%)	45 (46,39%)	15 (15,46%)

La tabla 6, muestra los resultados a las cuatro preguntas realizadas a los tutores con relación a la cirugía de veloplastia primaria, donde las respuestas podían ir desde “muy malo” hasta “excelente”. Cada cuadrado contiene la frecuencia de respuesta a cada pregunta y el porcentaje con relación al total de tutores evaluados.

Tabla 7. Resultados de encuesta de satisfacción realizada a 7 tutores de pacientes operados en el HCSBA con diagnóstico de FLMP entre los años 2021-2022

Preguntas sobre veloplastia	Muy malo	Malo	Indiferente	Bueno	Muy bueno	Excelente	N/A
1. Después de la operación del velo, usted considera que los cambios para dormir fueron:	0 (0,00%)	3 (42,85%)	0 (0,00%)	1 (14,28%)	0 (0,00%)	3 (42,85%)	0 (0,00%)
2.¿Cómo considera los cambios en la alimentación después de la veloplastia?	0 (0,00%)	0 (0,00%)	1 (14,28%)	2 (28,57%)	2 (28,57%)	2 (28,57%)	0 (0,00%)
3. Los resultados de la cirugía realizada en su bebé, según sus expectativas fueron:	0 (0,00%)	0 (0,00%)	0 (0,00%)	0 (0,00%)	1 (14,28%)	6 (85,71%)	0 (0,00%)
4. Los resultados en el hablar de su hijo con el tratamiento son:	0 (0,00%)	0 (0,00%)	1 (14,28%)	2 (28,57%)	2 (28,57%)	2 (28,57%)	0 (0,00%)

En la Tabla 7, se exponen los resultados realizados en la encuesta de satisfacción a los tutores de los siete casos estudiados en este estudio operados entre los años 2020 y 2021 en el HCSBA.

## 7 Discusión:

El propósito de este estudio fue describir el efecto que se produce sobre la distancia de los bordes óseos del paladar duro, si se utiliza la técnica quirúrgica de veloplastia primaria de Delaire, al momento de realizar el cierre maxilar definitivo. También, se midieron las distancias óseas en ambas cirugías para después comparar la diferencia entre estas y asociar los resultados a las características correspondientes a cada paciente según su sexo, edad en el momento de la cirugía de veloplastia primaria, presencia de fisura labial y necesidad de descargas quirúrgicas. Además de describir los cambios en la alimentación, el habla y en el dormir del paciente, posterior a la cirugía de veloplastia primaria, mediante la aplicación de una encuesta.

En los resultados obtenidos de este estudio se observa que en un 100% de los casos ocurrió una aproximación de la brecha ósea del paladar duro. Esto demuestra que hay una relación positiva entre realizar un protocolo de dos tiempos quirúrgicos y una disminución en la distancia entre los bordes óseos del paladar duro.

Al comparar los valores promedios de las medidas obtenidas en cada tiempo quirúrgico, queda claro que según estos siete casos hay una tendencia a la disminución de la brecha ósea palatina entre cirugías, disminuyendo en promedio 7,02 mm. También se evidencia que, entre la veloplastia y el cierre maxilar, hay una disminución de aproximadamente la mitad de la distancia inicial (46%) entre bordes óseos, al comparar los promedios de las medidas de cada intervención. El acortamiento de las brechas óseas se produjo independiente del diagnóstico de FLMP de cada paciente. Este es el primer registro de medidas sobre el acortamiento de la distancia entre los bordes óseos del paladar duro posterior a la realización de la veloplastia primaria, por lo que no es posible comparar estos datos con otros estudios realizados.

También con relación al sexo, se obtuvo que el 60% de los pacientes con FLMP correspondían al sexo masculino, lo que coincide con los hallazgos de Cordero y cols. en el año 2021 donde analizaron a un total de 169 pacientes con un 56,6% de pacientes hombres. También, dentro de los casos analizados se observa que la presencia de fisura palatina (FMP) aislada sólo se presentó en tres pacientes de sexo femenino, lo que coincide con lo dicho por Prieto y cols. en el año 2022, donde un 65% de los casos de FMP aislada corresponden a pacientes de sexo femenino. Por lo que si hay un caso de FMP aislada lo más probable es que la paciente sea de sexo femenino, que fue lo que ocurrió en este estudio donde el 100% de las FMP eran de sexo femenino. Sin embargo, al haber analizado una muestra de siete pacientes esta relación puede deberse a una coincidencia, ya que, el número de casos estudiados es pequeño.

En relación con la cirugía de veloplastia primaria los pacientes fueron operados en un rango etario de entre los 7 y 9 meses con una edad promedio de 7,5 meses. Esto difiere del tiempo indicado por la literatura, donde se dice que el tiempo óptimo para esta primera intervención corresponde a los 6 meses de edad (Pantoja y cols. 1996). Se recomienda realizar la cirugía a los 6 meses de edad debido a que intervenciones tardías podrían afectar la capacidad del habla en los pacientes a futuro, teniendo que recibir terapia fonoaudiológica o hasta

incluso cirugías secundarias. Tampoco se recomienda hacerlo antes de los 6 meses debido a que el cierre temprano podría afectar en el crecimiento maxilar, sumando la posibilidad de necesitar una cirugía ortognática secundaria (Brusati y cols. 2018).

Respecto a la cirugía de cierre maxilar, los pacientes fueron operados por segunda vez en el rango de 18 y 23 meses, lo que es esperable según lo descrito por esta técnica, que dicta que la segunda intervención debe realizarse entre los 18 y 24 meses de edad (Pantoja y cols. 1996). Es importante respetar los tiempos del cierre maxilar cuando se tratan las FLMP en dos tiempos quirúrgicos, debido a que cierres maxilares tempranos pueden afectar en el desarrollo de este provocando el paciente genere una clase III con el paso del tiempo. También el cierre quirúrgico en dos tiempos permite evitar el uso de mucosas de otras estructuras anatómicas, especialmente del vómer. Este hueso tiene un rol sustancial en el adelantamiento y crecimiento de la parte superior de la cara, por lo que el crecimiento anterior facial podría verse alterado si se intervienen las mucosas de esta zona. Esto generalmente ocurre cuando se realizan cierres en un solo tiempo quirúrgico, donde se tienen que cerrar brechas extensas donde los colgajos convencionales no son suficientes (Delaire y cols., 1985).

Claro que, respetando los tiempos quirúrgicos indicados para el tratamiento de la FLMP en dos tiempos, siendo la veloplastia y el cierre maxilar, a los 6 meses y 18/24 meses respectivamente, se puede llegar a evitar o reducir en gran parte la falta de desarrollo sagital del tercio medio facial. Según un estudio realizado por Donoso y cols. el año 2007, se analizaron telerradiografías de perfil de 10 pacientes con diagnóstico de FLMP no sindrómica, de entre 7 a 12 años de edad en ese entonces. Luego esas telerradiografías eran comparadas con las de un grupo control que correspondían a parientes de los pacientes, de una edad similar sin el diagnóstico de FLMP. En los resultados no se obtuvieron diferencias significativas al momento de comparar el desarrollo sagital del tercio medio facial.

En relación con las descargas, todos los pacientes necesitaron de descargas al momento de realizar la veloplastia. Pero al momento del cierre maxilar, en un



segundo tiempo quirúrgico, ninguno de los siete casos necesitó de estas. Esto da indicios de que realizar en un primer tiempo operatorio una veloplastia y en un segundo tiempo, aproximadamente 12 meses después el cierre maxilar, es beneficioso para el cierre de la brecha ósea del paladar duro, debido a que se pueden suturar las mucosas de ambos lados del paladar sin generar tensiones en otros tejidos, sin la necesidad de recurrir a la realización de descargas de algún tipo. Lo más importante del cierre en dos tiempos es que se permite respetar los tejidos y el lugar a donde pertenecen, no se movilizan colgajos para poder cerrar la brecha de la FLMP y en el caso de requerir descargas, estas se hacen respetando los tejidos funcionales. Esta precaución cobra más importancia todavía en el cierre de brechas más extensas, el cual si se realiza en un solo tiempo requerirá de movilizar colgajos de la mucosa del vómer, lo que repercutiría en el desarrollo sagital y transversal del maxilar de manera acentuada.

Con relación a los resultados obtenidos en la encuesta de satisfacción, podemos observar que, en todas las preguntas, la respuesta con mayor porcentaje fue de “excelente”, obteniendo en promedio un 56.69% de tutores eligiendo esta opción en cada una de las preguntas. Los resultados coinciden con un estudio realizado el año 2013 en Uganda, donde se midió el nivel de satisfacción de los padres luego de realizada la primera intervención quirúrgica. En este estudio se obtuvo que un 56% de los padres estaba satisfecho con el resultado en el habla de su hijo/a, mientras que en nuestra encuesta un 46,39% de los tutores se refirieron a los resultados como “excelentes”. Los porcentajes varían debido a que en nuestra encuesta hay varias opciones de respuesta, mientras que en el estudio realizado por Luyten sólo existía la opción de “satisfecho” o “insatisfecho”, por lo que los resultados se distribuyen de mayor manera en nuestro estudio (Luyten y cols. 2013).

En la pregunta número uno de la encuesta de satisfacción, que tiene relación con el sueño, se puede observar que sólo un 39,17% de los tutores contestó la alternativa de “excelente”, pero a pesar de eso fue la opción con la mayor frecuencia de respuestas. Incluso aproximadamente el 57,13% de los

participantes contestó entre las alternativas de “bueno”, “muy bueno” y “excelente”. Esta categoría no obtuvo una tendencia tan marcada hacia los resultados positivos como las demás preguntas, esto se podría deber a que el sueño requiere más tiempo de adaptación después de realizada la veloplastia. También según algunos estudios entre el 15% y 45% de los casos operados por FLMP podrían requerir cirugías secundarias, debido a la posibilidad de que se haya estrechado la vía aérea, posterior a procedimientos quirúrgicos primarios, por lo que, al no poder respirar de manera correcta, el sueño del bebé se ve interrumpido (Abdel-Aziz y cols. 2018).

En la encuesta de satisfacción, se obtuvo que para la pregunta número dos que habla sobre la alimentación, un 65,97% de los tutores contestó la alternativa de “excelente”. Esto hace referencia a que en la gran mayoría de los casos los pacientes mejoraron su capacidad de alimentarse, lo que podría deberse al reposicionamiento muscular del velo que mejora la funcionalidad al momento de deglutir y también debido al paulatino cierre de la brecha ósea del paladar duro. En un estudio realizado por Cordero y cols. el año 2020, se concluyó que, en Chile, los niños con FLMP durante el primer año de vida pesan en promedio 0,45 Kg y miden 1,11 cm menos que los niños sin FLMP. Sin embargo, a los 6 meses de vida esta diferencia de estatura y peso se recupera, coincidiendo con la cirugía primaria según la cronología funcional de Delaire (Cordero y cols. 2020). Este aumento en el peso y talla de los niños pudo haber sido percibida por los tutores, lo que podría ser una de las razones por la cual las respuestas fueron positivas a esta pregunta.

La pregunta número tres de la encuesta de satisfacción fue la que obtuvo mejores resultados, donde un 75,25% de los pacientes contestó la opción de “excelente”. Esta pregunta tiene relación con cómo fueron los resultados de la veloplastia en comparación con las expectativas de los tutores. Este alto grado de satisfacción por parte de los cuidadores podría deberse al alivio que sienten los padres al ver que el labio se encuentra cerrado, debido a que el cierre de este se realiza simultáneo a la veloplastia. Al ver una mejora estética en la apariencia

de los bebés los tutores disminuyen sus niveles de ansiedad, esto coincide con lo señalado por Luyten en su estudio realizado el año 2013 (Luyten y cols. 2013). Van Lierde plantea el año 2012 la hipótesis de que las expectativas de los padres son factores importantes que influenciarán la satisfacción con el tratamiento recibido. Por lo tanto, si se presentan acontecimientos que impacten positivamente a los padres, el máximo de satisfacción podrá ser logrado (Van Lierde y cols. 2012) En nuestro estudio el “acontecimiento positivo” sería el de realizar el cierre labial lo que impacta positivamente a los tutores de los pacientes operados en un primer tiempo quirúrgico.

La pregunta número cuatro de la encuesta de satisfacción tiene relación con la percepción del tutor sobre el habla del bebé posterior a la primera intervención quirúrgica. El 46,39% de los tutores contestó la opción de “excelente” y aproximadamente el 73.19% de los encuestados respondió dentro de las alternativas de “bueno”, “muy bueno” y “excelente” lo que refleja un resultado satisfactorio con relación al habla de los pacientes operados percibido por los tutores. Esto se puede deber a que el protocolo quirúrgico aplicado en este estudio no contempla la utilización de tejidos del vómer para el cierre de la fisura. Un estudio realizado por Ganesh y cols. en el año 2015 compararon dos protocolos quirúrgicos en donde el primero consideraba el uso de tejidos vomerianos y el segundo no para el cierre de la FLMP. El grupo operado con el protocolo número uno presentó nasalidad de fonemas en el 17,6% de los casos, mientras que en el grupo de pacientes operados con el segundo protocolo solo el 2,6% fue afectado (Ganesh y cols. 2015).

Debido a que el tamaño de la muestra es pequeño, es posible que este estudio no tenga la potencia suficiente para establecer diferencias de manera certera, por lo que similitudes a otros hallazgos de otros estudios podrían corresponder a coincidencias.

El aporte de este estudio se basa en demostrar que existe un acercamiento de los bordes óseos del paladar duro al usar la técnica funcional de dos tiempos quirúrgicos. También constituye al primer intento en medir, en pabellón, y

comparar las distancias de estas brechas en los pacientes estudiados, con el fin de que en el futuro los cirujanos puedan saber con datos numéricos cuánto se cerrará la brecha aproximadamente si se utiliza esta técnica quirúrgica. Pero sería bueno replicar este estudio con una muestra mayor, para aumentar la validez del estudio.

La principal dificultad para el desarrollo de este estudio se relaciona con la disponibilidad de tiempo para evaluar y operar pacientes fisurados. Esto se debe principalmente a dos situaciones que se presentaron a lo largo del estudio. En primer lugar, el año 2021 la investigación tuvo que ser pausada debido al incendio que afectó al HCSBA, limitando el número de pabellones disponibles para realizar las cirugías correspondientes y de espacios y camas disponibles para una recuperación postoperatoria. También este estudio se detuvo durante las campañas de invierno debido al aumento de virus respiratorios circulando, por lo que se recomendaba a padres y madres evitar la exposición de grupos de riesgo a lugares públicos donde existiera una alta probabilidad de contagio, especialmente en establecimientos de salud. Por último, este estudio inició durante el periodo de pandemia, por lo que la disponibilidad de camas y pabellones siempre estuvo considerablemente reducida.

## 8 **Conclusión:**

Con los resultados obtenidos en este estudio se puede concluir que la veloplastia de Delaire, efectivamente, produce una reducción en la distancia de los bordes óseos del paladar duro, cuando se realiza a los 6 meses de edad en pacientes con diagnóstico de FLMP o FMP. Esta cirugía permite una mejora en la alimentación, el habla y en el dormir del paciente según la percepción de los tutores encuestados en este estudio. A pesar de que este protocolo quirúrgico sea antiguo y no esté tan actualizado como otros, que realizan el cierre de la FLMP en un solo tiempo, se debe tener en cuenta que si la brecha ósea es muy extensa se puede usar esta técnica funcional para realizar un cierre sin la necesidad de colgajos vomerianos o de otras estructuras que podrían repercutir en el crecimiento facial posterior a la cirugía.

## 9 **Bibliografía:**

Abdel-Aziz, M., Hussien, A., Kamel, A., Azooz, K., & Fawaz, M. (2018). The impact of velopharyngeal surgery on the polysomnographic parameters after cleft palate repair. *The Journal of Craniofacial Surgery*, 29(3), 717–719.

Brusati, R., Meazzini, M. C., Rezzonico, A., Biglioli, F., Garattini, G., Battista, V. M. A., & Autelitano, L. (2018). Evaluation of a sample of patients with unilateral cleft lip and palate treated with a two-stage protocol. *The Journal of Craniofacial Surgery*, 29(8), 2058–2064.

Carreño H, Paredes M, Téllez G, Palomino H, Blanco R (1999). Estudio de asociación entre la fisura labiopalatina no sindrómica y marcadores de microsatélite ubicados en 6p. *Revista Médica de Chile* 127:1189-1198

Carreño H, Suazo J, Paredes M, Solá J, Valenzuela J y cols (2002). Asociación entre el fenotipo fisura labiopalatina no sindrómica y marcadores de microsatélites ubicados en 6p, 17q y 19q. *Revista Médica de Chile* 130:35-44

Cauvi, L. D., & Leiva, V. N. Etiopatogenia y Tratamiento de las Fisuras Labio-Maxilo-Palatinas. 2ª ed. Santiago de Chile, Facultad de Odontología, Universidad de Chile, 2004.

Corbo M, Marimón M (2001). Labio y Paladar fisurados. Aspectos generales que se deben conocer en la Atención Primaria de Salud. *Revista Cubana de Medicina General Integral* 4:379-85

Cordero E, Correa S, Pantoja R (2015). Prevalence of Patients with cleft lip and palate who were treated at the San Borja Arriarán Clinical Hospital in Santiago Chile, within AUGE healthcare plan. *International Journal of Odontostomatology* 3: 469-473

Cordero, E., Madrid, P., Espinoza, I., Ulloa, C., & Pantoja, R. (2020). Estudio Comparativo de Crecimiento Estatura Ponderal y Acceso a Lactancia Materna Durante el Primer Año de Vida de Niños con Fisura Labio Máxilo Palatina versus Niños sin Fisura. *International Journal of Odontostomatology*, 14(1), 35–41

Cordero E, Martínez G, Espinoza I, Pantoja R (2021). Estudio retrospectivo de fisuras-labio-máxilo-palatinas en Chile, 12 años de seguimiento. *Int. J. Odontostomat.* 15:88-93

Cortés J, Nino Duarte AY, Sung Hsieh HH, Cortés Cuadra P (2002). Estrategia terapéutica en las fisuras labio-máxilo-palatinas: La aproximación funcional de Delaire. *Revista Española de Cirugía Oral y Maxilofacial* 24:13-19

Cortés J, Nino Duarte AY, Sung Hsieh HH, Gómez B (2004). Veloplastia funcional secundaria: Una alternativa no obstructiva en el tratamiento de la insuficiencia velofaríngea. *Revista Española de Cirugía Oral y Maxilofacial* 26:110-119

De buys Roessingh A, Medinger L, Broome M, Herzog G, Zbinden-Trichet C y cols. (2020). Palatal cleft: Results after 18 years, one surgeon, one primary technique. *Otorhinolaryngology-Head and Neck Surgery* 5:1-7

Delaire, J., & Precious, D. (1985). Avoidance of the use of vomerine mucosa in primary surgical management of velopalatine clefts. *Oral Surgery, Oral Medicine, and Oral Pathology*, 60(6), 589–597

- Donoso F, Pantoja F, Pantoja R (2007). Crecimiento sagital maxilar en fisurados unilaterales operados funcionalmente. *Revista Española de Cirugía Oral y Maxilofacial* 15-61
- Fisher D, Sommerlad B (2011). Cleft Lip, Cleft Palate and Velopharyngeal Insufficiency. *Plastic Reconstruction Surgery Journal* 128:342-360
- Ford A, Tastets M, H., E. U., Cáceres A, R., Ps. (2010). Tratamiento de la fisura labio palatina. *Revista médica Clínica Las Condes*, 21(1), 16–25.
- Ganesh, P., Murthy, J., Ulaghanathan, N., & Savitha, V. H. (2015). A randomized controlled trial comparing two techniques for unilateral cleft lip and palate: Growth and speech outcomes during mixed dentition. *Journal of Cranio-Maxillo-Facial Surgery: Official Publication of the European Association for Cranio-Maxillo-Facial Surgery*, 43(6), 790–795.
- Jezewski P, Viera A, Nishimura C, Ludwig B, Johnson M y cols. (2003). Complete sequencing shows a role for MSX1 in non-syndromic cleft lip and palate. *Journal of Medical Genetics* 40:399-407
- Kini, U. (2023). Genetics and orofacial clefts: a clinical perspective. *British Dental Journal*, 234(12), 947–952.
- Liao, Y.-F., Yang, I.-Y., Wang, R., Yun, C., & Huang, C.-S. (2010). Two-stage palate repair with delayed hard palate closure is related to favorable maxillary growth in unilateral cleft lip and palate. *Plastic and Reconstructive Surgery*, 125(5), 1503–1510
- Luyten, A., D'haeseleer, E., Budolfsen, D., Hodges, A., Galiwango, G., Vermeersch, H., & Van Lierde, K. (2013). Parental satisfaction in Ugandan children with cleft lip and palate following synchronous lip and palatal repair. *Journal of Communication Disorders*, 46(4), 321–329.
- Markus, A. F., Delaire, J., & Smith, W. P. (1992). Facial balance in cleft lip and palate. I. Normal development and cleft palate. *The British Journal of Oral & Maxillofacial Surgery*, 30(5), 287–295.
- Markus, A. F., Smith, W. P., & Delaire, J. (1993). Primary closure of cleft palate: a functional approach. *The British Journal of Oral & Maxillofacial Surgery*, 31(2), 71–77.
- Ministerio de Salud 2009. Guía de Fisura labio palatina.  
Ministerio de Salud 2015. Guía Clínica AUGE de Fisura labio palatina.
- Monasterio A., L., Ford M., A., & Tastets H., M. E. (2016). Fisuras Labio Palatinas Tratamiento Multidisciplinario. *Revista médica Clínica Las Condes*, 27(1), 14–21
- Palmero Picazo, J., & Rodríguez Gallegos, M. F. (2019). Labio y paladar hendido. Conceptos actuales. *Acta médica Grupo Ángeles*, 17(4), 372–379
- Palomino H, Guzmán E, Blanco R (2000). Recurrencia familiar de labio leporino con o sin fisura velopalatina de origen no sindrómico en poblaciones de Chile. *Revista Médica de Chile* 128:286-293

Pantoja, R; Delaire, J. (1996): "El Tratamiento Quirúrgico Funcional Primario de las fisuras palatinas. Consideraciones generales y Técnica Quirúrgica". *Rev Fac Odont Univ de Chile*. 14(2):9-15.

Perko, M. A. (1974). Primary closure of the cleft palate using a palatal mucosal flap: an attempt to prevent growth impairment. *Journal of Maxillofacial Surgery*, 2, 40–43.

Precious D (2009). Primary Unilateral Cleft Lip/Nose Repair Using the "Delaire" Technique. *Atlas of the Oral and Maxillofacial Surgery Clinics* 17:125-135

Prieto-Gómez, R., Carreño, A., Contreras, A., Garay, M., Labarca, I., Medina, R., Ottone, N. E., & Deppe, M. (2022). Fisura Labio Palatina. Revisión de la Literatura. *Revista Internacional de Morfología [International Journal of Morphology]*, 40(6), 1460–1465.

Puebla M, Cortés J (2004). Intervención odontopediátrica en niños fisurados labio máxilo palatinos. *Revista Dental de Chile*. 2:34-39

Rossel P, Gavino A (2013). Nuevo enfoque en el tratamiento quirúrgico de las fisuras labiales congénitas. *Cirugía Plástica Ibero-latinoamericana* 39: 23-34

Ross, R. (1995). Growth of the facial skeleton following the Malek repair for unilateral cleft lip and palate. *The Cleft Palate-Craniofacial Journal: Official Publication of the American Cleft Palate-Craniofacial Association*, 32(3), 194–198.

Royer M, Dorador O, Palomares M, Zelada U, Álvarez D, Villena C (2010). Otitis media con efusión en pacientes con fisura palatina: Comparación de estrategias terapéuticas. *Revista de Otorrinolaringología y Cirugía de Cabeza y Cuello* 70:117-122

Rullo R, Carinci F, Mazzarella N, Maria Festa V, Farina A, Morano D, Carls F, Gombos F (2005) Delaire's Cheilorhinoplasty: Unilateral Cleft aesthetic outcome scored according to EUROCLEFT guidelines. *International Journal of Pediatric Otorhinolaryngology* 70:463-468

Sadler TW (2015), Langman Embriología Médica.

Sepúlveda G, Palomino H, Cortés J (2008). Prevalencia de fisura labio palatina e indicadores de riesgo: Estudio de la población atendida en el Hospital Félix Bulnes de Santiago de Chile. *Revista Española de Cirugía Oral y Maxilofacial*

Stein, S., Dunsche, A., Gellrich, N.-C., Härle, F., & Jonas, I. (2007). One- or two-stage palate closure in patients with unilateral cleft lip and palate: comparing cephalometric and occlusal outcomes. *The Cleft Palate-Craniofacial Journal: Official Publication of the American Cleft Palate-Craniofacial Association*, 44(1), 13–22.

Suazo, J., Santos, J. L., Jara, L., & Blanco, R. (2010). Parent-of-origin effects for MSX1 in a Chilean population with nonsyndromic cleft lip/palate. *American Journal of Medical Genetics. Part A*, 152A(8), 2011–2016.

Talmant JC (2006). Evolution of the Functional Repair Concept for Cleft Lip and Palate Patients. *Indian Journal of Plastic Surgery* 39:196-209

Talmant, J.C., Rousteau, G., & Lumineau, J.P. (2019). Hendiduras labiales y palatinas. Tratamiento primario. *EMC - Cirugía Plástica Reparadora y Estética*, 27(1), 1–24.

Van Lierde, K. M., Dhaeseleer, E., Luyten, A., Van De Woestijne, K., Vermeersch, H., & Roche, N. (2012). Parent and child ratings of satisfaction with speech and facial appearance in Flemish pre-pubescent boys and girls with unilateral cleft lip and palate. *International Journal of Oral and Maxillofacial Surgery*, 41(2), 192–199

## **10 Anexos:**

### Anexo1:

#### CONSENTIMIENTO INFORMADO

**TÍTULO DEL ESTUDIO:** Efectos de la Veloplastia primaria de Delaire en la aproximación de las brechas óseas del paladar duro en el tratamiento de la fisura labio maxilo palatina

#### **HIPÓTESIS:**

Posterior a la veloplastia primaria de Delaire realizada en pacientes con fisura-labio-máximo-palatina (FLMP), se espera encontrar un acercamiento de los bordes óseos de la fisura en el paladar primario, en el momento de la segunda intervención a los 18-24 meses (cierre del paladar duro).

#### **OBJETIVO:**

Determinar si después de la veloplastia primaria de Delaire existe un aproximamiento de la brecha ósea presente en el paladar duro, en pacientes con FLMP operados en el Hospital Clínico San Borja Arriarán.

La FLMP es una de las malformaciones congénitas más frecuentes y se produce por una alteración en la fusión de los tejidos que darán origen al labio superior y al paladar, durante el desarrollo embrionario. Esto impide una correcta inserción de músculos del velo del paladar y labio superior, lo que genera disfunciones en diferentes sistemas llevando finalmente a una alteración y deformación del esqueleto facial. Las fisuras labio-máximo-palatina (FLMP) son un tipo de malformación de alta prevalencia a nivel nacional. Debido a lo anterior, esta condición es considerada un problema de salud pública en Chile.

En este estudio se incluyen los pacientes con FLMP que fueron sometidos a una veloplastia primaria como grupo de estudio. Esta investigación consiste en medir la distancia entre la brecha ósea en el paladar duro durante la veloplastia primaria (primera intervención) lo que no significará ningún cambio o morbilidad para el paciente y la cirugía se llevará a cabo de forma habitual. Esta medición se repetirá durante el cierre del paladar primario según la intervención, lo que tampoco significará cambios ni riesgos en el procedimiento.

Usted estará bajo anestesia general mientras se realiza la medición, por lo que el procedimiento no requiere de ningún tipo de cooperación especial. Con los resultados del estudio se podrá cuantificar la aproximación ósea producida en el paladar duro posterior a la veloplastia primaria.

#### **COSTOS:**

Este estudio no representa gastos para usted.



**USO DE RESULTADOS:**

Los resultados de este estudio se usarán para fines académicos con tesis y publicaciones, en ellas se omitirán los datos personales y se mantendrá la confidencialidad de los pacientes. Con este estudio se busca demostrar que el cierre en dos tiempos es un procedimiento que permite que por medio de la musculatura se produzca un afrontamiento de las brechas óseas evitando el uso de colgajos de mayor envergadura para la segunda intervención quirúrgica.

**EXPLICACIÓN DE VOLUNTARIEDAD:**

La participación es estrictamente voluntaria.

Declaro haber leído detenidamente este consentimiento. El investigador me ha explicado y he entendido claramente en que consiste el estudio y mi participación en él. Mi firma en este documento certifica mi deseo de participar en el estudio.

**Nombre del participante o tutor:**

.....

Firma: ..... Fecha: .....

**Nombre del profesional informante (toma de consentimiento):**

.....

Firma: ..... Fecha: .....

**Nombre del investigador principal:**

.....

Firma: ..... Fecha: .....

**Director del Centro:**

.....

Firma: ..... Fecha: .....

**INVESTIGADOR RESPONSABLE:**

Prof. Dra. ERITA CORDERO CARRASCO.  
Departamento de Cirugía.  
Facultad de Odontología, Universidad de Chile.  
Olivos 943, Independencia, Santiago.  
Teléfono: 9781848  
Email: [eritac@yahoo.cl](mailto:eritac@yahoo.cl)

**INSTITUCIÓN PATROCINANTE, LUGAR DE ESTUDIO:**

Servicio de Cirugía Máxilo facial, Hospital San Borja Arriarán.  
Amazonas 679, Santiago Centro.  
Teléfono: 56 22 574 88 50

**CONSULTAS SOBRE SUS DERECHOS:**

Nombre Presidente: Dr. Emiliano Soto Romo  
Teléfono del CEC: 225746958 -225743520  
Dirección: VICTORIA SUBERCASEAUX # 381 4to piso

Anexo 2:

Encuesta de realizada titulada “Encuesta de satisfacción usuario, de pacientes fisurados labio palatinos del GES, Hospital clínico San Borja Arriarán”



## ENCUESTA DE SATISFACCION USUARIO DE PACIENTES FISURADOS LABIO PALATINOS DEL GES HOSPITAL CLINICO SAN BORJA ARRIARAN

Prof. Dra. Erita Cordero  
Prof. Dr. Roberto Pantoja

Colaboradores  
Dr. Sebastián Correa  
Dr. Cristóbal Pacheco  
José Tomás Fernández

### MATERIAL Y METODO

Se confeccionó un cuestionario sobre la veloplastia realizada, para ser respondido por los padres o tutores de los pacientes. Fisurados labio máxilo palatinos operados de cirugía primaria dentro del programa GES desde el año 2005 en adelante.

Este cuestionario fue desarrollado por el equipo de cirugía máxilofacial con la asesoría metodológica del Departamento de Sociología del Hospital San Borja Arriarán.

Del banco de datos del servicio de cirugía máxilofacial se recopiló la información incluida en las fichas medicas de los pacientes del grupo de estudio.

Los padres fueron contactado vía telefónica y citados a la oficina del servicio donde se les explicó y realizó el desarrollo del cuestionario.

Las respuestas eran de selección múltiple y para cada una de ellas se consideró 6 opciones:

EXCELENTE	
MUY BUENO	
BUENO	
INDIFERENTE	
MALO	
MUY MALO	

## CUESTIONARIO

Estimados Papá y Mamá y/o Tutor:

Usted ha sido invitado a participar de este cuestionario, le agradecemos su tiempo y su ayuda que nos permitirá evaluar y mejorar nuestro trabajo en beneficio de los pacientes fisurados.

Por favor lea detenidamente el siguiente cuestionario, y marque con una X en el casillero correspondiente la respuesta que Ud. (s) considere adecuada.

Marque 1 sola respuesta.

### ASPECTOS TECNICOS VELOPLASTIA

1. DESPUES DE LA OPERACIÓN DEL VELO (VELOPLASTIA) UD. (S) CONSIDERA QUE LOS CAMBIOS PARA DORMIR FUERON
2. COMO CONSIDERA LOS CAMBIOS EN LA ALIMENTACION, DESPUES DE LA VELOPLASTIA ?
3. LOS RESULTADOS DE LAS CIRUGIAS REALIZADAS EN EL VELO DE SU BEBE , SEGÚN SUS EXPECTATIVAS FUERON:
4. LOS RESULTADOS EN EL HABLAR DE SU HIJO (A) CON EL TRATAMIENTO SON:

Durante el primer semestre de 2013 se contactó un total de 95 padres para que se acercaran al servicio de Cirugía Máxilo facial del HSBA para llenar el cuestionario, las preguntas fueron leídas por los padres y los encuestadores se encontraban cerca para responder por cualquier duda que pudieran tener.