

**UNIVERSIDAD DE CHILE  
FACULTAD DE MEDICINA  
ESCUELA DE TECNOLOGÍA MÉDICA**

**SENSIBILIDAD Y ESPECIFICIDAD  
DE BIOPSIA ESTEREOTÁXICA DIGITAL  
EN LESIONES BIRADS CATEGORÍA 4 DE MAMA.  
HOSPITAL CLÍNICO - UNIVERSIDAD DE CHILE.**

**TESIS PROFESIONAL PARA OPTAR AL TÍTULO DE TECNÓLOGO MÉDICO CON  
MENCIÓN EN RADIOLOGÍA Y FÍSICA MÉDICA**

**AUTORAS: Camila Arias Darraidou  
Natalia Galleguillos León**

**TUTORAS: Dra. Paulina González Mons  
TM. Elizabeth Cañipa Zuleta**

**ASESOR METODOLÓGICO Y ESTADÍSTICO:  
Prof. TM. Fresia Solís Flores**

**2008**

## **AGRADECIMIENTOS**

- A nuestras tutoras; Dra. Paulina González Mons y Elizabeth Cañipa Zuleta, quienes han hecho posible esta tesis por su constante ayuda, apoyo e interés por el trabajo realizado.
- A la profesora Fresia Solís por su asistencia en el análisis estadístico y metodológico de esta tesis.
- A la Dra. Patricia Arancibia por ayudarnos en el desempeño de esta tesis.

## DEDICATORIAS

*A la memoria de mi Gigi, a quien le hubiera  
gustado acompañarme en estas instancias.*

*A mis padres por su constante apoyo y  
comprensión.*

*Y a mi único y gran amor; Andrés, quien no ha  
dejado jamás de acompañarme con su  
incondicional amor a toda a prueba.*

*Camila Arias Darraidou.*

*Dedicado en especial a mi madre y hermano  
por su constante apoyo, preocupación y  
entendimiento absoluto.*

*A mi abuela y mis tías por su incondicional  
ayuda, ánimo y respaldo.*

*Y al amor de mi vida; Rodrigo, por su infinito  
amor, cariño y compañía.*

*Natalia Galleguillos León.*

## ÍNDICE

	<i>Página</i>
<b>RESUMEN</b> .....	2
<b>I. INTRODUCCIÓN</b> .....	3
1.1.- Justificación del estudio .....	4
1.2.- Propósito del estudio .....	5
<b>II. MARCO TEÓRICO</b> .....	6
2.1.- Epidemiología y etiología de cáncer mamario .....	6
2.2.- Métodos de detección y diagnósticos de cáncer mamario .....	8
2.3.- Técnicas de biopsias de lesiones mamarias no palpables .....	19
2.4.- Instrumentos para la adquisición de tejido .....	21
2.5.- Técnica empleada en el HCUCH .....	27
2.6.- Anatomía patológica de la mama .....	29
2.7.- Seguimiento . .....	34
2.8.- Objetivos .....	35
<b>III. MATERIALES Y MÉTODO</b> .....	36
3.1.- Población en estudio y muestra .....	36
3.2.- Procedimiento .....	37
<b>IV. RESULTADOS</b> .....	38
4.1.- Análisis de resultados .....	39
4.2.- Análisis de sensibilidad y especificidad de la BED .....	44
4.3.- Análisis de costos .....	47
<b>V. DISCUSIÓN</b> .....	49
5.1.- Ventajas .....	49
5.2.- Desventajas .....	51
5.3.- Controversias .....	53
<b>VI. CONCLUSIONES</b> .....	56
<b>VII. PROYECCIONES</b> .....	56
<b>VIII. REFERENCIAS BIBLIOGRÁFICAS</b> .....	57

## RESUMEN

**Introducción:** La *biopsia estereotáxica digital* (BED) es una técnica de biopsia percutánea microinvasora, que permite localizar una lesión en los tres ejes del espacio, y colocar la aguja con gran precisión en el punto exacto que se quiere biopsiar. Considerando que alrededor del 70% de los hallazgos son benignos al estudio anatomopatológico, el uso de la BED en estos casos evitaría una intervención quirúrgica y, si la lesión resultara ser maligna, permitiría planificar el tratamiento en cada caso.

**Objetivo:** Evaluar sensibilidad y especificidad de la BED en lesiones BIRADS 4 de mama, en la Unidad de Mamografía del Hospital Clínico de la Universidad de Chile

**Materiales y método:** Se revisaron resultados anatomopatológicos de 90 biopsias estereotáxicas realizadas a 75 pacientes entre marzo 2005 y noviembre 2007. Se realizó un seguimiento promedio de 17 meses a través de fichas clínicas y contacto telefónico.

**Resultados:** El promedio de edad fue de 56 años (rango 35-76). Benignas resultaron el 67,7% de las lesiones, 21,1% fueron de riesgo y lesiones malignas el 11,1%. La subestimación histológica ocurrió en 2 casos (2,2 %). La sensibilidad y la especificidad con una confianza de 95%, fue de  $83,3\% \pm 21\%$  y 100% respectivamente. Se presentaron complicaciones menores en un 12,2% de las pacientes. El costo de la BED en el HCUCH fue menor en 31,8% respecto de la biopsia radioquirúrgica (BRQ).

**Conclusiones:** La BED es una técnica altamente confiable, con buena correlación histológica, baja tasa de complicaciones y se constituye en una técnica alternativa a la BRQ.

## **I.- INTRODUCCIÓN**

El cáncer de mama es la neoplasia maligna más frecuente en la mujer. Se estima una incidencia de 700.000 casos nuevos cada año en el mundo, con alrededor de 300.000 fallecimientos anuales <sup>(1)</sup>. En la población general una de cada diez mujeres (10%) padecerá cáncer de mama a lo largo de su vida <sup>(2)</sup>. En Chile 3 mujeres mueren diariamente de cáncer mamario, sin embargo, se conoce parcialmente la incidencia de esta patología, puesto que la notificación obligatoria de los casos nuevos está funcionando desde hace pocos años y principalmente en los servicios públicos que representan el 72% <sup>(1)</sup>.

La implementación de la mamografía anual como método de screening de cáncer mamario, junto con el uso de equipos de ultrasonido de alta resolución como prueba complementaria, han facilitado la pesquisa de nuevos casos en pacientes asintomáticas y con lesiones aún no palpables a la exploración física.

La ecotomografía de alta resolución, la resonancia magnética y la mamografía son los procedimientos diagnósticos utilizados para detectar un carcinoma mamario, siendo esta última, la técnica de elección como prueba de tamizaje, debido a su sensibilidad, especificidad, reproducibilidad y costo. Permite pesquisar pequeños cánceres que aún no son detectables mediante palpación, lo que ha significado una disminución hasta en un 30% en la mortalidad por esta patología <sup>(3)</sup>. La mamografía es una prueba anual indicada en mujeres mayores de 40 años y en la cual, se pueden visualizar imágenes radiológicas, tales como: microcalcificaciones, nódulos, distorsiones de la arquitectura, imágenes espiculadas y asimetrías de densidad. Con el fin de estandarizar la descripción de los hallazgos radiológicos, se han desarrollado diversas clasificaciones, siendo el sistema de nomenclatura BIRADS (Breast Imaging Reporting and Data System) el más utilizado actualmente. Fue elaborado por el American College of Radiology, y clasifica los hallazgos en 7 categorías (de 0 a 6), tiene la

ventaja que asigna a cada categoría un porcentaje de sospecha y establece también una conducta adecuada en cada caso que implica análisis histológico en las categorías 4, 5, y excepcionalmente, en la categoría 3. Tradicionalmente, la biopsia radioquirúrgica ha sido el método de referencia para obtener un estudio histológico de las lesiones de la mama, sin embargo, en las últimas dos décadas se han ido implementando métodos de biopsia percutáneos microinvasores, cuyos resultados son comparables con la cirugía, sin las desventajas de los procedimientos quirúrgicos y con un menor costo económico.

La biopsia percutánea de mama, se puede realizar por palpación, bajo guía mamográfica mediante estereotaxia, ultrasonográfica, y últimamente también bajo guía con resonancia magnética. Puesto que las microcalcificaciones se ven fácilmente con mamografía, la biopsia estereotáxica debiera ser el método de elección para su estudio, el cual, se puede realizar en un equipo vertical, es decir, un mamógrafo con un aditamento especial, o en una mesa horizontal exclusiva para este procedimiento. A si mismo, las imágenes se pueden obtener con películas convencionales, o con técnica digital, ésta última con amplias ventajas sobre la técnica análoga.

Es por ello, que se enfocará nuestra tesis evaluando la sensibilidad y especificidad de la biopsia estereotáxica digital en mama, en la unidad de mamografía del Hospital Clínico de la Universidad de Chile (HCUCH).

### **1.1.- Justificación del estudio**

Dentro de las medidas tendientes a disminuir la mortalidad por cáncer de mama, la de mayor significación es el diagnóstico precoz. Tradicionalmente, este hecho significa poder diagnosticar una lesión maligna pequeña y sin compromiso ganglionar <sup>(4)</sup>. El empleo de campañas de cribado con mamografía en la población general, genera un elevado número de



lesiones no palpables en pacientes asintomáticas, lo que trae consigo la necesidad de biopsiar estos hallazgos. La biopsia quirúrgica ha sido la técnica gold standard para el estudio de estos hallazgos, sin embargo, en estos últimos años han aparecido otros métodos de biopsia igualmente eficientes y con menores complicaciones. Una de las técnicas más recientes y con mayor proyección es la biopsia estereotáxica digital. Tomando en cuenta que la mayoría de las lesiones mamarias no palpables detectadas por mamografía pertenecientes a la categoría BIRADS 4 son benignas (VPP 20-40%), se realizarían una gran cantidad de intervenciones quirúrgicas cuyo resultado final sería benigno <sup>(5)</sup>. El uso de la biopsia estereotáxica en estos casos evitaría una intervención quirúrgica y si la lesión resultara ser maligna permitiría, planificar adecuadamente el tratamiento en cada caso.

## **1.2.- Propósito del estudio**

- Comprobar las ventajas de la BED descritas en literatura (menos invasora, menor costo, segura, mínima cicatriz, sin distorsión de arquitectura mamaria y buena correlación histológica), con la realidad del HCUCH
- Demostrar que la BED es una alternativa válida a la biopsia radioquirúrgica (BRQ).

Las limitaciones que presenta el estudio, es que se trata de una técnica poco difundida en Chile, por lo que el tamaño de la muestra es pequeño, actualmente en el Servicio de Imagenología del HCUCH no se efectúa más de 2 biopsias semanales, debido principalmente a que los insumos son costosos, y a que los sistemas de previsión no cubren este procedimiento, por lo que el examen debe ser mayoritariamente financiado por el paciente.

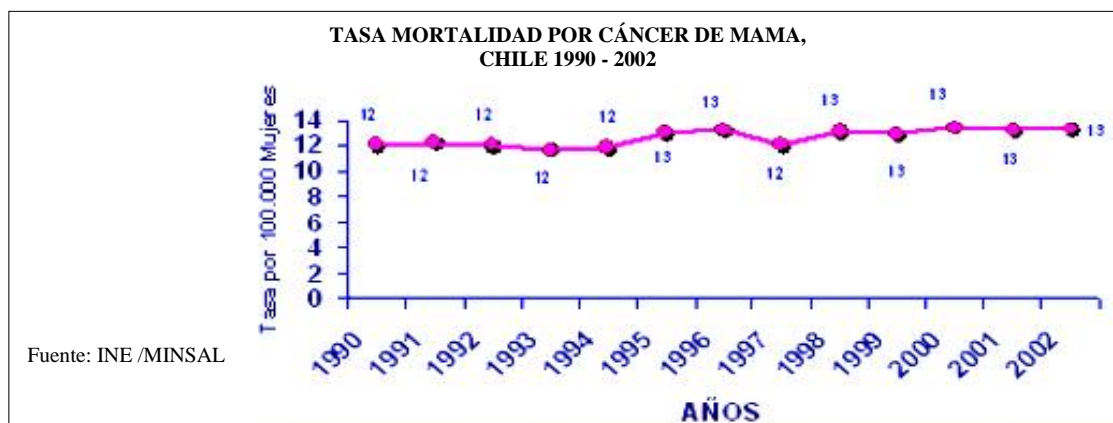## II.- MARCO TEÓRICO

### 2.- Revisión bibliográfica

#### 2.1.-Epidemiología y etiología de cáncer mamario.

El cáncer de mama es la neoplasia maligna más frecuente en la mujer occidental y la principal causa de muerte por cáncer en la mujer en Europa, Estados Unidos de Norteamérica, Australia y algunos países de América Latina <sup>(1)</sup>. Como ejemplo, en USA el año 2000 hubo 182.800 nuevos diagnósticos y 42.300 muertes por la enfermedad. En el Reino Unido se reportaron 35.000 casos nuevos y 13.000 fallecimientos <sup>(6)</sup>. En el año 2002, el cáncer de mama ocupó el tercer lugar entre las causas de muertes por cáncer en la mujer, con una tasa de mortalidad en ascenso para la década de 11,7/100.000 (1992) con 802 casos a 13,3 (1.049 casos en 2002) (Departamento de información y estadísticas Ministerio de Salud 2005). La tasa de Años de Vida Potenciales Perdidos (AVPP) por Cáncer de Mama es de 100 por 100.000 mujeres, ocupando el segundo lugar después de Cáncer Cervicouterino (Departamento Epidemiología Ministerio de Salud 2005).

La incidencia de cáncer de mama aumenta con la edad. Antes de los 20 años es excepcional. Se calcula un riesgo de 1 en 20.000 para mujeres menores de 25 años que se eleva hasta 1 en 9 para mujeres de 85 y más años. El riesgo de desarrollar cáncer de mama entre los 20 y 40 años es de 0,49% y llega a 5,5% entre los 65 y 85 años <sup>(6,7)</sup>.



Se desconoce actualmente la etiología exacta del cáncer de mama, sin embargo, han identificado varios factores de riesgo que aumentan la probabilidad de presentar la enfermedad. Todas las mujeres tienen un cierto grado de riesgo. Lo que se sabe hasta ahora, es que los principales factores que aumentan el riesgo son: edad, sexo, historia familiar de cáncer de mama, historia de cáncer de mama previo, evidencia de enfermedad benigna de la mama con atipia, exposición a radiaciones ionizantes <sup>(8)</sup> y situaciones que producen una mayor exposición a estrógenos circulantes, tales como, menarquia temprana, menopausia tardía, nuliparidad, edad tardía del primer embarazo y obesidad en mujeres posmenopáusicas <sup>(9)</sup>.

El sexo femenino para Kopans <sup>(2)</sup> es el factor de riesgo más importante de cáncer de mama. Esta neoplasia es casi exclusivamente una enfermedad de mujeres. Se estima una incidencia menor al 1% en varones. Más del 75% de los cánceres de mama aparecen después de los 40 años, y más de la mitad de estos, entre los 45 y 59 años <sup>(10)</sup>. Sólo un 1,5% se produce antes de los 30 años <sup>(11)</sup>.

El factor genético-familiar es el segundo factor de riesgo más importante y entre ellos las mutaciones de los genes BRCA 1 y BRCA 2 son los más estudiados. La mujer con alteraciones en los genes de susceptibilidad BRCA1 y BRCA2 tiene una probabilidad entre un 60% y un 80% de desarrollar cáncer de mama a lo largo de toda su vida <sup>(12)</sup>, sin embargo, según Lippman <sup>(13)</sup>, es probable que sólo un 10% de esta patología esté relacionada con la herencia de genes alterados.

Otros factores son obesidad y dietas ricas en grasas saturadas, los que además influyen en el adelanto en más de tres años de la menarquia y una mayor aromatización in situ de andrógenos suprarrenales a estrógenos, que pueden actuar como carcinógenos al inducir mutaciones en el DNA, al metabolizarse a 3, 4- estradiol-quinona <sup>(14)</sup>. En la literatura se

establecen otras situaciones de riesgo como sedentarismo, exposición temprana a radiaciones ionizantes, consumo de alcohol y menor consumo de folatos <sup>(9)</sup>.

La Terapia Hormonal de Reemplazo (THR), se asocia a un leve incremento del riesgo de cáncer mamario. Sin embargo, sucesivas publicaciones han ido demostrando que la THR incrementa el Riesgo Relativo (RR) de cáncer de mama en forma similar a la reportada para los anticonceptivos orales entre un 2.2 a un 3.5 por año de uso<sup>(14)</sup> . Sin embargo, este RR es infinitamente menor que otros factores como historia familiar, el adelanto de la menarquia, localización geográfica, la obesidad, la dieta con exceso de grasas saturadas o la edad del primer embarazo <sup>(14)</sup>.

## **2.2.-Métodos de detección y diagnósticos de cáncer mamario**

En el pesquisaje de cáncer mamario se utilizan diferentes métodos de diagnósticos tales como: examen clínico mamario, autoexamen de mamas (AEM), mamografía y otros complementarios como ecografía y resonancia magnética. La mamografía lleva a la detección de un gran número de lesiones preclínicas o no palpables, cuyo diagnóstico definitivo requiere análisis histológico.

La detección por examen clínico o autopalpación depende de la apreciación táctil de las diferencias entre un tumor y el tejido circundante. Estas diferencias táctiles no significan que necesariamente va a estar presente un hallazgo mamográfico, especialmente en mamas densas<sup>(3)</sup> . La autopalpación tiene valor, en tanto puede efectuarse en forma mensual y pueda detectar cánceres de intervalo que se hacen clínicamente palpables entre controles. Sin embargo, la mamografía es claramente más sensible en la detección de los tumores pequeños que resultan de mejor pronóstico <sup>(15)</sup>.

En 1913 el cirujano Albert Salomon (Berlín) informó sobre sus investigaciones usando radiografías en piezas de mastectomía describiendo los signos radiológicos del cáncer de mama y de su afectación axilar. En 1949 Raul Leborgne (Uruguay) describe en varios artículos en español la presencia de microcalcificaciones en el 30% de los cánceres de mama. A fines de la década de los 50 Robert L. Egan describe la técnica de alto miliamperaje-bajo kilovoltaje usando películas industriales. En Francia (1960) <sup>(16)</sup>, Charles M. Gros introdujo blancos de Molibdeno y abogó por una compresión fuerte en la mama durante las exposiciones, lo que mejoró enormemente la calidad de imagen. En 1963 el Cancer Control Program del servicio público de enfermedad de EEUU, informa de la utilidad y la reproductividad de la mamografía. Y entre 1963-1966 el Health Insurance Plan (HIP) patrocina en Nueva York el primer screening de cáncer de mama combinando la mamografía y la palpación, viendo así como bajaba la mortalidad por cáncer de mama comparando con el grupo control. En 1981-1982 empieza el screening mamográfico de cáncer de mama en Suecia utilizando una sola proyección radiológica, la mediolateral oblicua. En los años 90 se desarrolla la mamografía digital y en el año 2000 la FDA aprueba el primer mamógrafo digital de campo completo<sup>(16)</sup>.

Hoy en día la mamografía ocupa un lugar preponderante en la exploración de la patología mamaria debido a su excelente sensibilidad (90%) y a su reproducibilidad <sup>(17)</sup>. Es muy útil para detectar lesiones mamarias mínimas y entre ellas pequeños carcinomas que se manifiestan sólo por microcalcificaciones y no palpables durante el examen médico <sup>(17)</sup>. Sin embargo, su valor diagnóstico disminuye en pacientes con mamas densas, en mamas operadas e irradiadas y en mujeres con prótesis mamaria. Comprende dos proyecciones primarias: medio lateral oblicua, y cráneo-caudal y puede detectar el cáncer en la etapa pre-clínica, uno o dos años antes de que el tumor alcance el tamaño palpable.

Para el año 2008, la *American Cancer Society*<sup>(18)</sup> recomienda:

a) Mujeres con riesgo medio:

- Mamografía anual a partir de los 40 años.
- A partir de los 20 años las mujeres deben conocer los beneficios y limitaciones de la autoexploración mamaria. Se debe enfatizar la importancia de consultar ante cualquier nuevo síntoma en la mama.
- Practicar el autoexamen mensualmente.
- Examen Clínico cada 3 años entre los 20 y 30 años y anualmente desde los 40 años.

b) En pacientes consideradas de alto riesgo:

- Examen clínico y mamografía anual desde los 30 años. Comenzar en ellas 10 años antes de la edad de aparición del cáncer en las madres.
- Uso de RM. Se recomienda screening anual usando RM complementaria a mamografía para mujeres con más de un 20-25% de riesgo.
- Practicar el autoexamen mensualmente<sup>(18)</sup>.

c) En mujeres menores de 30 años, alto riesgo, embarazo, lactancia, o síntomas mamarios:

- Examen clínico, ecografía mamaria y una sola proyección mamográfica mediolateral para excluir microcalcificaciones. Si hay sospecha de cáncer mamario hacer mamografías<sup>(18)</sup>.

d) Otras recomendaciones:

- Ginecomastia.
- Cirugía plástica: examen preoperatorio y control postoperatorio.
- Pieza operatoria (biopsia radioquirúrgica por microcalcificaciones y/o nódulo, realizar obligatoriamente en dos planos)<sup>(19)</sup>.

En los años 70 en EE.UU. el Instituto Nacional del Cáncer, junto a la Sociedad Americana del Cáncer emprendieron un estudio denominado Breast Cancer Detection Demonstration Projects (BCDDP) <sup>(17)</sup> para la detección del cáncer de mama, el cual fue realizado desde 1973 a 1981, y que incluyó a 280.000 mujeres examinadas con mamografía y examen clínico, que aunque no es un estudio randomizado si nos entrega información importante:

- El 39% de los cánceres se diagnostican sólo con mamografía
- El 7% sólo por examen clínico
- El 51% por las dos modalidades.
- El examen clínico es menos eficiente para las lesiones en estadios tempranos y la autopalpación mostró ser deficiente comparativamente.

Este estudio también demostró la capacidad de la mamografía para detectar cánceres de pequeño tamaño, antes que estos se hagan palpables <sup>(2)</sup>. La mamografía de alta calidad es esencial en la lucha contra el cáncer de mama, ya sea como método de screening o para la exploración de mujeres con sintomatología mamaria. Las pacientes con cáncer mamario, diagnosticadas a través de una mamografía monitorizada tienen considerablemente mejor pronóstico que aquellas a las que el cáncer se les descubrió por otro medio, aun cuando el cáncer ya se haya extendido a los nódulos linfáticos <sup>(20)</sup>, lo cual podía deberse a que la mamografía puede detectar tumores que tienen un crecimiento más lento y son biológicamente menos letales que aquellos diagnosticados por clínica <sup>(20)</sup>.

La mamografía fue aceptada como screening basado en la evidencia del beneficio de la exploración como:

- La disminución del tamaño y etapa de los cánceres al momento del diagnóstico.
- Aumento de la supervivencia atribuible a la exploración <sup>(21)</sup>, disminuyendo la mortalidad.

En la publicación de Tabar y cols. , con información actualizada del programa de screening de dos comunas suecas, en la cual se ha estimado que la sensibilidad de la mamografía en las mujeres de 40 a 49 años es del 83% y en las de 50 a 69 años es del 100%<sup>(22)</sup>. Con esa sensibilidad y con aproximadamente un 90% de cumplimiento del programa se ha estimado la disminución de la mortalidad en las distintas décadas según el intervalo de controles:

<b>Mujeres de 40 a 49 años</b>	control anual	36%
	control cada 2 años	18%
	control cada 3 años	4%
<b>Mujeres de 50 a 59 años</b>	control anual	46%
	control cada 2 años	39%
	control cada 3 años	34%
<b>Mujeres de 60 a 69 años</b>	control anual	44%
	control cada 2 años	39%
	control cada 3 años	34%

Tal como se visualiza en la tabla, el intervalo entre los screening es considerablemente más crítico entre el grupo de mujeres de 40 a 49 años.

Internacionalmente, los programas de screening permiten detectar alrededor de 3 a 3,5 nuevos cánceres por año, por cada 1000 mujeres examinadas<sup>(23)</sup>. En Chile, los programas de screening han obtenido cifras similares: 3,3 casos por 1000 mujeres examinadas por año, de los cuales, se encontró 1 cáncer por cada 3,4 biopsias realizadas<sup>(24)</sup>.

Actualmente, la ecografía de alta resolución es el examen de segunda instancia, complementario a la mamografía, que permite determinar la naturaleza sólida o quística de los nódulos pesquisados, y permite clasificar con más precisión las lesiones mamarias sólidas<sup>(17)</sup>. Permite diferenciar si se trata de un nódulo sólido, lo que significa continuar el estudio, o es de contenido líquido, es decir, un quiste que por lo general es benigno. También ayuda a distinguir cuando un tumor sólido es sospechoso de cáncer o se trata de un tumor benigno



como un fibroadenoma. Se examinan tanto las mamas como las axilas especialmente útil en la evaluación de los ganglios axilares. No es invasor ni doloroso. Es de gran ayuda para estudiar pacientes con mamas muy densas, en que la mamografía es menos sensible. Sus indicaciones son:

- a) Masa palpable con una mamografía negativa o indeterminada.
- b) Completar estudio en caso de alteración mamográfica.
- c) Estudio complementario en pacientes con mamas densas.
- d) Primera evaluación de pacientes jóvenes (menor de 25 años), embarazadas o lactantes.
- e) Guía de procedimientos percutáneos (biopsias, marcaciones prequirúrgicas).
- f) Seguimiento de lesiones múltiples conocidas de aspecto ecográfico benigno.
- g) Estudio de implantes y sus complicaciones.
- h) Estudio complementario en mama alterada (post-cirugía, post-radioterapia).
- i) Medición de respuesta tumoral a tratamiento preoperatorio <sup>(25)</sup>.

Sus costos son menores y el hecho de no irradiar las mamas constituyen sus mayores ventajas. El ultrasonido mamario no puede ser considerado como método alternativo a la mamografía para la pesquisa del cáncer mamario <sup>(26)</sup> debido a sus limitaciones no superadas hasta hoy: menor capacidad de reconocimiento de las microcalcificaciones, el carácter subjetivo y transitorio de las imágenes observadas, que además depende de la experiencia y acuciosidad del observador.

Finalmente, la ecografía, facilita la realización de biopsias percutáneas y la colocación de agujas de marcación para cirugía <sup>(17)</sup>.

En 1985 empezó la evaluación de la resonancia magnética como método diagnóstico en la patología mamaria. En los últimos años, la RM ha ganado un lugar como una nueva técnica en la exploración de la patología mamaria, ya que ofrece información adicional al resto de los

métodos diagnósticos <sup>(17)</sup>. La RM puede revelar el cáncer de mama que no ha sido descubierto en mamografía, ultrasonido o examen clínico. Es reconocida su alta sensibilidad en la detección del cáncer de mama (superior al 95 % para los cánceres invasores y 80 a 90 % para cánceres "in situ") <sup>(17)</sup>. Esto es posible gracias a la demostración de neovascularización por neoangiogénesis en los tumores malignos con el estudio dinámico y con el uso de Gadolinio. Por otro lado, su especificidad es baja (50-90%) <sup>(17)</sup>, debido a un elevado número de falsos positivos. Muchas veces dada por la impregnación fisiológica del tejido mamario normal en el periodo premenstrual. Es por esto que la RM de mama no es la técnica de primera elección en el diagnóstico de la patología mamaria, sino que se usa como herramienta diagnóstica de segunda línea, útil principalmente en la etapificación prequirúrgica de los cánceres mamarios y en otras condiciones clínicas específicas.

### **2.2.1.-Hallazgos mamográficos**

Las lesiones no palpables se pueden presentar como:

- i. - Masas o nódulos
- ii. - Microcalcificaciones.
- iii. -Asimetrías de Densidad.
- iv. - Distorsiones de Arquitectura.

**i. - Masas o nódulos:** Se define como una lesión que ocupa espacio y es evidente en dos proyecciones diferentes. Si sólo se visualiza en una proyección, se denomina *densidad* mientras no se compruebe su tridimensionalidad.

#### **1. Forma**

*a. Redondeada*

*b. Ovoide*

*c. Lobulada*

*d. Irregular*

## **2. Márgenes**

*a. Circunscritos.*

*b. Microlobulados.*

*c. Oscurecidos.*

*d. Mal definidos.*

*e. Espiculados.*

## **3. Densidad**

*a. Alta densidad*

*b. Igual densidad*

*c. Baja densidad (menor atenuación pero sin contenido graso)*

*d. Con contenido graso, radiolúcida.*

## **ii. - Microcalcificaciones**

El principal valor de encontrar microcalcificaciones en la mamografía es diagnosticar cáncer ductal in situ (CDIS) <sup>(27)</sup>.

### **Tipos y distribución de las microcalcificaciones**

#### **1. Típicamente benignas**

*a. Calcificaciones cutáneas.*

*b. Vasculares.*

*c. Burdas o en "roseta de maíz".*

*d. En forma de vara.*

*e. Redondeadas.*

*f. En cáscara de huevo.*

h. *Distróficas.*

i. *Punteadas.*

## **2. Posiblemente benignas, intermedias**

a. *Amorfas.*

## **3. Con mayor posibilidad de malignidad**

a. *Pleomórficas, granulares o heterogéneas.*

b. *Finas, lineales finas o ramificando.*

Según Solé <sup>(24)</sup> las microcalcificaciones son el origen del 50% de las biopsias por lesiones no palpables. El porcentaje de cánceres encontrado en las lesiones operadas por microcalcificaciones varía entre el 12 y el 36% siendo la mitad de ellos carcinoma in situ <sup>(28,30)</sup>.

## **4. Modificadores de distribución**

Debe especificarse por cuanto constituye un modificador de la descripción morfológica de las mismas.

a. *Agrupadas.*

b. *Lineales.*

c. *Segmentarias.*

d. *Regionales.*

e. *Difusas o diseminadas.*

## **iii. - Asimetrías de Densidad**

La asimetría es una falta de armonía de posición entre las partes o puntos similares, unos respecto de otros y con referencia a un plano determinado. Se relaciona fundamentalmente, con el tejido fibroglandular <sup>(31)</sup>. La asimetría de densidad se evalúa comparando ambas mamas y puede tener diversas causas:

1. Parénquima normal

2. Involución adiposa asimétrica
3. Definitivamente una lesión benigna o maligna.

#### **iv. - Distorsión de la arquitectura glandular**

No hay masa visible pero la configuración de un segmento de la glándula no es la usual, con cambios en la disposición del tejido fibroglandular. Se incluyen las espiculaciones radiales, la retracción focal o distorsión del contorno del parénquima. También puede ser un hallazgo asociado a masas o calcificaciones <sup>(32)</sup>.

#### **2.2.2. -BIRADS**

El American College of Radiology, publicó en 1993 el Breast Imaging Reporting and Data System (BIRADS), sistema de clasificación estandarizada de los hallazgos mamográficos, que define 7 categorías de 0 a 6, cada una con un riesgo conocido de ser maligno. Este sistema se ha actualizado en 4 ediciones (1993, 1996, 1998 y 2003). La última edición agrega la categoría 6, y subdivide al grupo 4 en tres subgrupos (4a, 4b y 4c).

#### **Categoría 0. Estudio incompleto. Necesita información adicional**

Se requieren proyecciones adicionales, ultrasonido u otro procedimiento para poder categorizar la lesión en otro grupo. Valor predictivo positivo (VPP – diagnóstico histológico de cáncer de mama antes de un año) 13% <sup>(33)</sup>.

#### **Categoría 1. Negativa**

No hay ningún hallazgo significativo. No se observa masas, calcificaciones ni distorsión de la arquitectura mamaria. Seguimiento de rutina. En caso de existir hallazgos clínicos positivos, es recomendable especificar que éstos deben ser manejados independientes de la mamografía negativa.

## **Categoría 2. Negativa con hallazgos benignos**

No hay hallazgos que sugieran cáncer, pero existen otros que vale la pena reportar. Se incluyen en esta categoría los ganglios linfáticos intramamarios, fibroadenomas calcificados, lesiones que contienen grasa, calcificaciones típicamente benignas, prótesis mamarias, etc.

Seguimiento de rutina. VPP 0%.<sup>(33)</sup>

## **Categoría 3. Hallazgo probablemente benigno. Seguimiento a corto plazo**

Hallazgos con alta probabilidad de ser benignos que no se espera varíen durante el intervalo de seguimiento. Son lesiones con características radiográficas benignas, tales como masas circunscritas o aquellas calcificaciones agrupadas que son redondeadas y similares entre sí. Se recomienda sin embargo seguimiento cercano, (usualmente a 6 meses) ante una muy baja probabilidad de malignidad. VPP 0.5 a 2%.<sup>(34)</sup>

## **Categoría 4. Hallazgo sospechoso. Debe considerarse realizar biopsia**

Son lesiones que no tienen las características morfológicas de cáncer mamario pero en las cuales, sin embargo, la probabilidad de malignidad es lo suficientemente alta para que se considere realizar biopsia. VPP 20-40%<sup>(34)</sup>.

- 4a: Hallazgo con escasa posibilidad de malignidad.
- 4b: Hallazgo con sospecha intermedia de malignidad.
- 4c: Hallazgos con alta sospecha de malignidad.

## **Categoría 5. Alta probabilidad de malignidad. Es imperativa la biopsia**

Debe tomarse la conducta correspondiente. VPP 75-90%<sup>(34)</sup>.

## **Categoría 6. Hallazgos malignos. Cáncer confirmado por biopsia.**

### **2.3.- Técnicas de biopsias de lesiones mamarias no palpables**

El perfeccionamiento de las técnicas diagnósticas por imágenes, mamografía y ultrasonografía, aumentó el hallazgo de lesiones preclínicas u ocultas de la mama, pero incrementó el dilema de someter a estas pacientes a procedimientos invasores, en la búsqueda de un diagnóstico definitivo <sup>(34,35)</sup>.

Los métodos fiables para obtener un diagnóstico anatomopatológico se pueden dividir en 2 grupos generales:

- Biopsia quirúrgica
- Biopsias percutáneas

Tradicionalmente, la biopsia quirúrgica ha sido el método de elección para obtener un estudio histológico de lesiones mamarias, dado que permite un diagnóstico preciso, y en ocasiones la extirpación completa de la lesión mamaria, pudiendo así tener también valor terapéutico en algunos casos malignos. La biopsia quirúrgica consiste idealmente en la extirpación completa de la lesión, con previo marcaje radiológico con una guía, lo que permite al cirujano localizar la lesión, a través del posterior estudio histológico, se determina el tipo de lesión y si es maligno se definirá el tratamiento más apropiado. Actualmente, los principales objetivos de la biopsia quirúrgica son, en general, lograr la resección total y permitir un completo estudio histopatológico útil en casos especiales como tumores papilares.

La marcación preoperatoria permite al cirujano localizar la lesión y evitar grandes resecciones de tejido sano <sup>(36)</sup>. Para la marcación se colocan agujas especiales como Homer, Kopans, Bard, etc., que tienen diferentes formas destinadas a disminuir el movimiento de estas agujas hasta realizarse la cirugía. Este tipo de cirugía requiere anestesia general, equipo quirúrgico, hospitalización, deja una cicatriz en la mama, tiene un costo elevado e implica ausencia laboral por parte del paciente.

Es importante recalcar que la biopsia quirúrgica no tiene 100% de éxito, registrándose en algunos grupos fracasos que alcanzan hasta un 30% <sup>(37)</sup>. Teniendo en cuenta que la mayoría de las lesiones mamarias no palpables detectadas por mamografía pertenecientes a la categoría BIRADS 4 son benignas y considerando que el seguimiento en el estudio mamográfico de una paciente que ha tenido una cirugía mamaria es difícil de interpretar por las alteraciones radiológicas que se producen en el cuerpo mamario <sup>(37)</sup>, parece evidente que esta técnica puede ser desproporcionada en muchos casos, sobre todo si se busca confirmar la benignidad de una lesión<sup>(38)</sup>. No obstante aquello, en las lesiones BIRADS 5, las cuales suelen ser predominantemente cáncer, este tipo de biopsia puede resultar adecuada para confirmar el diagnóstico, y en ocasiones además puede ser terapéutica <sup>(38)</sup>. Kopans <sup>(2)</sup> informó un margen de error de un 0.2 a un 22%. En un estudio realizado por Jackman <sup>(39)</sup> la cual consideró 280 pacientes con lesiones no palpables, de los cuales resultó fallida en 7 casos, representando el 2,5%. En este trabajo explica que todas las biopsias fallidas correspondían a microcalcificaciones, de tamaño menor a 10 mm. Ahora bien, si se trata de tumores es posible realizar una biopsia rápida para decidir el tratamiento a seguir, si son calcificaciones o distorsiones del parénquima es de elección una biopsia diferida<sup>(38)</sup>. El éxito de la biopsia radioquirúrgica, dependerá del trabajo en equipo del radiólogo, cirujano y patólogo, los cuales deben cumplir con un protocolo estricto <sup>(40)</sup>. Según un estudio realizado por Gazmuri y cols. <sup>(41)</sup> estimó que en Chile se registra un 20% de fracasos de biopsias radioquirúrgicas, puesto que no es raro controlar una paciente en el postoperatorio y observar que la totalidad o parte de la lesión no fue extirpada. Además dicho estudio recalzó que el 70% de las biopsias mamarias que se realizan en nuestro país corresponden a lesiones benignas, lo que implica un costo elevado para los Servicios de Salud. Pina y cols. <sup>(38)</sup> señaló que en EE.UU. la situación es bastante similar, se realizan 1.000.000 de biopsias mamarias anualmente y 700.000



corresponden a lesiones benignas. Se registran cifras de fracaso de esta cirugía entre 2 a 20% y cada biopsia cuesta entre 2.500 a 4.000 dólares, lo que implica un costo en salud de millones de dólares.

La biopsia percutánea de mama guiada con imágenes es una alternativa más rápida, menos invasora y más barata que la biopsia quirúrgica para el diagnóstico de lesiones mamarias <sup>(34)</sup>. Además de evitar una cirugía a las mujeres con patología benigna, hace más expedito el tratamiento en las mujeres con cáncer <sup>(42,43)</sup>. Se puede realizar por palpación, bajo guía mamográfica (biopsia estereotáxica) o ultrasonográfica y también bajo guía con resonancia magnética.

## **2.4- Instrumentos para la adquisición de tejido**

### **2.4.1. - Punción con aguja fina (PAAF)**

De todas las técnicas de diagnóstico percutáneo se trata de la más simple, inocua y económica, pero es también la que más resultados falsos negativos y positivos ofrece <sup>(44)</sup>. Se ha realizado con agujas de diferentes calibres, generalmente 19-21 G y con diversos dispositivos (desde agujas simples hasta otras en forma de sacacorchos). Bien con guía ecográfica o estereotáxica, sus resultados pueden ser satisfactorios, sobre todo en el caso de los nódulos mamarios. De hecho es la técnica de elección para la evacuación de quistes mamarios <sup>(45)</sup>. Sin embargo, es una técnica operador dependiente, tanto del que realiza la punción como del patólogo que interpreta los resultados y difícilmente reproducible entre diferentes centros <sup>(46)</sup>. La sensibilidad en diferentes series varía desde un 77% <sup>(47)</sup> hasta el 93% <sup>(48)</sup>. En cuanto a la especificidad oscila entre un 72% y un 100% <sup>(48)</sup>. Otro aspecto es la desviación de su trayectoria que experimentan en ocasiones las agujas finas, sobre todo al atravesar tejido fibroso, así como el desplazamiento de las lesiones al ser puncionadas, lo que resta precisión a

la prueba <sup>(38)</sup>. Pero quizá son los pobres resultados que se obtienen, especialmente en el caso de microcalcificaciones <sup>(49)</sup> y los falsos negativos producidos por los carcinomas hipocelulares, como los intraductales, así como la imposibilidad de diferenciar con fiabilidad suficiente los carcinomas in situ de los infiltrantes, circunstancias que han determinado el desarrollo de nuevas técnicas de biopsia más fiables como la Biopsia de Aguja Gruesa (biopsia core) <sup>(38)</sup>.

#### **2.4.2. - Biopsia Core**

Desde su introducción a principios de los años 90 <sup>(50)</sup>, su uso se ha ido generalizando. Las agujas Tru-cut manuales han demostrado ser inferiores a la PAAF <sup>(51)</sup>. Por lo tanto, la era moderna de las biopsias core empezó con la introducción de las “pistolas” automáticas; cuando éstas se combinaron con la guía estereotáxica o ultrasonográfica los resultados fueron alentadores <sup>(52)</sup>. La técnica consiste en la obtención de biopsia mediante un sistema de 2 cuchillos ensamblados, uno interior que posee una hendidura donde se sitúa el tejido y uno externo que produce el corte al avanzar y que rodea completamente al primero. Este sistema permite el uso de agujas relativamente delgadas (12 a 14 G) y puede aplicarse bajo guía ultrasonográfica o con mamografía digital y estereotaxia <sup>(53)</sup>. Actualmente su uso se aconseja preferentemente para biopsiar tumores o alteraciones visibles en ecografía, especialmente:

- Masas sólidas altamente sugerentes de ser malignas para confirmar el diagnóstico y permitir elegir las opciones de tratamiento a priori.
- Múltiples masas sospechosas o indeterminadas, particularmente en distribución multicéntrica (2 o más cuadrantes diferentes) para certificar su etiología y planear adecuadamente el tratamiento.
- Lesiones indeterminadas que resultan cánceres en un 20 a 40% (BIRADS 4).
- Masas probablemente benignas (o de baja sospecha de malignidad, 0.5-2% de cánceres) para confirmar su etiología (BIRADS 3) <sup>(53)</sup>.

Prácticamente no hay contraindicaciones absolutas para este método (alteración severa de la coagulación, enfermedad psiquiátrica) y su única desventaja es la necesidad de retirar y reintroducir la aguja para obtener cada muestra. En la actualidad su uso no se aconseja para el estudio de microcalcificaciones donde el sistema de biopsia asistido por aspiración guiado por estereotaxia, es el método de elección <sup>(53)</sup>.

Un estudio de Lee (1997) <sup>(54)</sup> demostró para este tipo de biopsia una tasa de resultados falsos negativos de un 2% con un seguimiento de 20 meses a 298 pacientes con lesiones no palpables. Así mismo, el rendimiento diagnóstico en casos de microcalcificaciones es inferior al obtenido en nódulos <sup>(55)</sup>. Por otra parte, los resultados anatomopatológicos dudosos, como hiperplasia ductal atípica, carcinoma lobulillar in situ, o lesiones papilares pueden infravalorar una lesión maligna <sup>(56)</sup> y requerirán de todas las biopsias de ampliación quirúrgica para una adecuada caracterización. En cuanto a la posibilidad de siembra tumoral en el trayecto de la aguja hay artículos que destacan su valor, por lo que recomiendan la extirpación del trayecto en el acto quirúrgico <sup>(57)</sup>. Otros autores encuentran asimismo desplazamiento de células tumorales en el trayecto, pero ponen en duda la supervivencia de esas células <sup>(58)</sup>.

#### **2.4.3. - Biopsia Asistida por aspiración**

Existen en la actualidad varios dispositivos que operan bajo condiciones de vacío. El más conocido es el mammotome®, aunque existen otros igualmente válidos, como el vacora® o el suros®.

##### ***Biopsia asistida por aspiración (Mammotome®)***

El mammotome® es un instrumento direccional asistido por vacío creado por el mismo Dr. Parker en EE.UU. y aprobado por la FDA en el año 1995. La arquitectura de este instrumento consiste en una cánula o aguja con una apertura; en su lado opuesto, se encuentran múltiples agujeros que permiten aplicar vacío. Además, posee una cuchilla giratoria de alta

velocidad que realiza el corte. La aguja puede girar en 360° dentro de la mama, sin necesidad de tener que retirarla; posee, además, la opción de inyectar drogas al sitio de la punción durante el procedimiento como, por ejemplo, anestesia o drogas vasoconstrictoras para disminuir el sangrado <sup>(59)</sup>. La obtención de las muestras se puede realizar guiándose con US o con estereotaxia. Es una técnica que se caracteriza por utilizar agujas de gran calibre, principalmente 8 y 11 gauge, de esta manera puede obtenerse una muestra suficiente para realizar diagnóstico confiable. La cánula de mamotome® de 11 G permite obtener aproximadamente 100 mg de tejido por muestra. Considerando que se pueden sacar entre 10 a 20 especímenes por biopsia, estamos hablando de 1 a 2 g de tejido. Con respecto a la biopsia Core, tiene ventajas tales como:

- Disminuye significativamente la subestimación histológica, siendo la sensibilidad del método de hasta un 98 %.
- Las muestras son continuas, ya que la aguja se puede girar una vez posicionada en la zona a estudiar.
- Dada la gran cantidad de tejido que se puede recolectar con este tipo de biopsia es posible extraer lesiones en forma completa siempre y cuando éstas sean menores de 2 cm, ya sean nódulos o microcalcificaciones, y en ambos casos se debe dejar una marca radiopaca o clip, fabricados de acero inoxidable. Estos clips producen un mínimo de artefacto en la resonancia magnética, y ayudan a identificar posteriormente con exactitud el sitio de la lesión <sup>(37)</sup>.
- Esta aguja permite inyectar drogas vasoactivas, anestésicos, aspirar sangre y colocar el clip metálico en el caso de que la biopsia extraiga completamente la lesión en estudio<sup>(37)</sup>.

### ***Biopsia asistida por aspiración (Vacora®)***

La técnica de biopsia con aguja gruesa asistida por vacío tipo Vacora® utiliza agujas de 10 G, lo que combinado con un control estereotáxico, permite conseguir cilindros representativos de tejido. Es una técnica eficaz, segura y con mínimas complicaciones. La obtención de mayor cantidad de tejido, hace posible la aplicación de técnicas anatomopatológicas complementarias <sup>(60)</sup>.

### ***Biopsia asistida por aspiración (Suros®)***

Suros-ATEC System, de Hologic Company, permite biopsiar lesiones no palpables de mama de manera mínimamente invasora, segura y en forma ambulatoria. Fue aprobado por la FDA en marzo de 2005 y realiza biopsias mamarias guiadas por diferentes métodos de imágenes con fines diagnósticos. Las primeras experiencias se realizaron en Estados Unidos bajo resonancia magnética, con buenos resultados. También se ha utilizado para la extirpación ambulatoria bajo visión ecográfica de nódulos de hasta 3,5 cm y bajo guía estereotáxica <sup>(61)</sup>.

#### ***2.4.3.1.- Localización mediante resonancia magnética***

La resonancia magnética (RM) de mama es una técnica emergente, y en la actualidad está considerada como la más sensible para la detección del carcinoma infiltrante, próxima al 100% <sup>(38)</sup>. Sin embargo, su especificidad es más variable entre un 30 y un 90% <sup>(62)</sup>. Ante una imagen sospechosa únicamente detectada mediante RM debe revisarse, en primer lugar, el estudio mamográfico y completar mediante una ecografía selectiva de la zona problemática. De este modo se pueden evidenciar las lesiones mediante técnicas convencionales. En aquellos casos en los que no es posible su detección ecográfica o mamográfica, existe la posibilidad de realizar una localización mediante dispositivos adaptables a la RM <sup>(63)</sup>. Estos dispositivos

permiten colocar tanto un arpón metálico como practicar una biopsia con aguja gruesa, con los sistemas de biopsia asistidos por vacío.

#### **2.4.3.2.- *Biopsia asistida por aspiración guiada por estereotáxica***

##### **Reseña Histórica**

Las primeras imágenes de la mama obtenidas mediante un método estereotáxico datan de 1930, cuando Warren <sup>(64)</sup> informó sobre el uso de la técnica estereoscópica para obtener imágenes de mamografía in vivo, sin embargo, no fue hasta 1990 cuando Parker <sup>(65)</sup> publicó la primera serie importante en la que se demostraba la utilidad de la biopsia estereotáxica asistida por vacío.

##### **Procedimiento**

La estereotaxia es un método radiológico creado para realizar procedimientos mínimamente invasores de lesiones visibles en mamografía. Puede realizarse en nódulos, densidades asimétricas, distorsión de la arquitectura glandular o microcalcificaciones. Esta última es la indicación más frecuente <sup>(59)</sup>. Existen dos tipos de dispositivos de estereotaxia: los que se acoplan al mamógrafo convencional y las mesas de estereotaxia dedicadas <sup>(38)</sup>. En un comienzo, ambos dispositivos usaban radiología convencional, hoy en día se utiliza radiología digital, lo que facilita una mejor localización de la lesión y a su vez, es una técnica rápida que permite una obtención de la imagen en 4 a 10 segundos, con lo que disminuye significativamente los tiempos del procedimiento, reduciendo, por tanto, los efectos secundarios y las probables complicaciones<sup>(20)</sup>. Además permite evitar los problemas de sobre o subexposición de la película y minimizar la irradiación que recibe el paciente <sup>(37)</sup>.

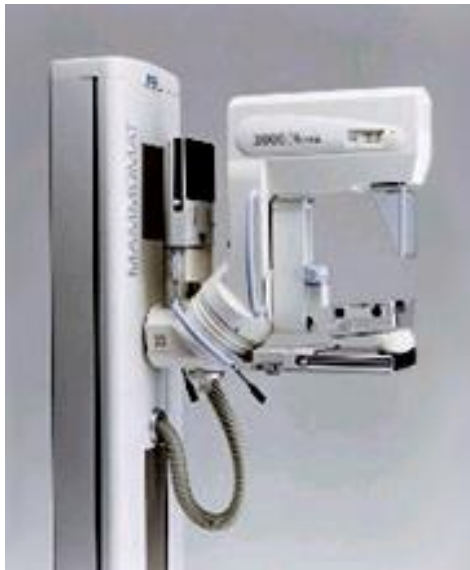La Biopsia Estereotáxica Digital (BED), es un procedimiento ambulatorio, guiado por mamografía digital. Mediante dos proyecciones mamográficas y por medio de un computador, se calcula la localización exacta del área sospechosa dentro de la mama, para dirigir la aguja

de la biopsia llamada Mammotome® y proceder a tomar una muestra del tejido mamario <sup>(20)</sup>. Constituye un pilar fundamental en el diagnóstico histológico de las microcalcificaciones, ya que permite confirmar el diagnóstico de cáncer en lesiones pequeñas y además, evita un número importante de biopsias radioquirúrgicas por patología benigna <sup>(66)</sup>. El examen dura alrededor de una hora y utiliza anestesia local. Durante este lapso de tiempo, la paciente permanece sentada o acostada con la mama comprimida. El procedimiento en sí no es doloroso, pero podría provocar molestias en la manipulación de la mama <sup>(20)</sup>. Las ventajas están dadas por ser un procedimiento ambulatorio, no requiere preparación especial, es bien tolerado por las pacientes, sólo necesita una punción. Así mismo, es una técnica con baja tasa de complicaciones y buena correlación histológica. No causa alteración estética ni distorsión arquitectónica de la mama en la mamografía <sup>(59)</sup>, y su costo es menor que la biopsia quirúrgica<sup>(67)</sup>.

La biopsia estereotáxica requiere de una paciente cooperadora, siendo un procedimiento difícil de realizar en mamas muy pequeñas y en lesiones cercanas a la pared torácica<sup>(20)</sup>. No tiene contraindicaciones absolutas pero debe evaluarse caso a caso su aplicación en pacientes que sufran de discrasias sanguíneas, antecedentes de hipersensibilidad a anestésicos locales, pacientes con trastornos psiquiátricos, patologías cardíacas y respiratorias graves.

## **2.5.- Técnica empleada en el HCUCH**

El procedimiento en el HCUCH se realiza en equipo SIEMENS MAMMOMAT 3000 con estereotaxia vertical (Figura 1) y Mammotome® (Figura 2), instrumento que origina el vacío. Las agujas o cánulas utilizadas son de 11 Gauge, marca Johnson & Johnson.



**Figura 1. -SIEMENS MAMMOMAT 3000**



**Figura 2.- Mammotome®**

La BED en el HCUCH se lleva a cabo con la paciente en decúbito lateral con la mama comprimida. Se comienza tomando un scout digital sin angulación con la mama comprimida, de manera de comprobar que la lesión esté dentro del área. Una vez que se visualiza en pantalla, se toma las imágenes mamográficas con angulación  $\pm 10^\circ$ . Se identifica el target en el centro de la lesión y se determinan las coordenadas x e y con lo que el equipo calcula el eje z o profundidad y la aguja que toma las muestras se posiciona en el punto de entrada en la piel. Posteriormente, se limpia la zona de punción, se anestesia con lidocaína en los planos superficiales y profundos, además de inyectar epinefrina para evitar sangrado excesivo. Luego se realiza una incisión con bisturí entre 3 a 4 mm, y posteriormente, se instala la cánula cerrada y conectada al Mammotome® en la profundidad 0 del eje Z. Para corroborar la alineación de la apertura de la cánula con la lesión se toma una imagen digital. Una vez que la aguja está en posición, la muestra es succionada hacia el interior de ésta y se hace avanzar la cuchilla que rota a alta velocidad y corta el tejido que es capturado por la aspiración. Antes de



retirar la aguja se debe hacer vacío para aspirar la sangre y evitar el hematoma. La aguja se va rotando en el sentido de las manecillas del reloj permitiendo de esta forma adquirir una muestra de tejido representativa de la lesión. La aguja del Mammotome® es de 11G, lo que permite obtener aproximadamente 100 mg de tejido por muestra, pero también la aguja puede ser de 8G. Considerando que se pueden sacar entre 10 y 20 especímenes (cilindros de tejido representativos de la lesión) por biopsia, se puede obtener de 1 a 2 g de tejido. Posteriormente, se toma una imagen en 0° para verificar que la lesión haya sido extraída. En los casos en que se saca todo el foco de microcalcificaciones debe dejarse un clip metálico en posición para permitir la posterior marcación preoperatoria en caso necesario. Se procede a retirar la cánula cerrada y comprimir el lugar de punción por alrededor de 15 a 20 minutos. Luego se toma una imagen digital de los especímenes extraídos, con el fin de identificar aquellos que tienen microcalcificaciones para su posterior separación en dos grupos: con y sin microcalcificaciones.

## **2.6.- Anatomía patológica de la mama**

La función más básica de la anatomía patológica en la atención de salud mamaria consiste en formular un diagnóstico oportuno y exacto. Esto puede lograrse mediante el uso de técnicas apropiadas de biopsia, procesamiento óptimo de los tejidos y una interpretación competente de los hallazgos macroscópicos y microscópicos de la anatomía patológica <sup>(68)</sup>.

La mama morfológica y funcionalmente es una glándula, estructurada en forma de complejas ramificaciones, que pueden conceptualmente dividirse en dos partes principales: la unidad túbulo-lobulillar y el sistema de grandes conductos. La mama normal durante la adultez consiste en 15 a 20 ductos lactíferos que se originan en el pezón y se ramifican formando la unidades túbulo-lobulillares <sup>(69)</sup>. Éstas consisten en múltiples ductos revestidos

por células cuboidales rodeadas por células mioepiteliales apoyadas en una membrana basal. Cada lobulillo está inmerso en tejido conectivo intralobular que carece de tejido elástico y está rodeado a su vez por tejido conectivo perilobulillar fibroso, denso con vasos de tipo muscular y que con la edad presentan involución adiposa <sup>(69)</sup>. La importancia de dividir la glándula mamaria en dos porciones principales radica en su relación con las enfermedades de la mama. En la unidad túbulo-lobulillar se originan la enfermedad fibroquística, hiperplasia ductal y muchos carcinomas (incluido carcinoma ductal). En el sistema de grandes conductos, el papiloma intraductal, la ectasia ductal y algunos tipos de carcinoma.

### **2.6.1.- Lesiones benignas de mama**

- Cambios Fibroquísticos o Condición Fibroquística (CFQ)
- Fibroadenoma
- Hiperplasia epitelial
- Ectasia ductal
- Metaplasia apocrina
- Adenosis esclerosante
- Papilomatosis intraductal
- Necrosis grasa

#### ***Cambios Fibroquísticos o Condición Fibroquística (CFQ)***

Esta frecuente condición está constituida por 3 lesiones básicas: *quistes*, *fibrosis* y *adenosis*.

*Quistes*: Se producen en la porción terminal de la unidad túbulo-lobulillar. Pueden ser únicos, múltiples, uniloculares o multiloculares. El epitelio puede ser cilíndrico, cúbico o atrófico. En ellos es frecuente la metaplasia apocrina, ésta es una transformación epitelial muy frecuente sin relevancia como precursor de neoplasia. En ella se observan células de amplio citoplasma.

*Fibrosis:* Representa una variante de la involución del tejido mamario. Se observa abundante colágeno que separa los ductos y los lóbulos reemplazando los acinos y el tejido intralobular. Este es responsable del aspecto denso de las lesiones tanto a la macroscopía como de la mayor parte de las lesiones mamográficas. Puede simular nódulos o lesiones estrelladas.

*Adenosis:* Consiste en la elongación y proliferación de las porciones distales de los ductos terminales. Los lóbulos se ven más grandes y con mayor número de acinos que lo habitual, es una hiperplasia del lobulillo. Si la lesión tiene poca fibrosis se habla de adenosis florida y cuando predomina la fibrosis, adenosis esclerosante. Esta última puede simular carcinoma <sup>(69)</sup>.

### ***Fibroadenoma***

Clínicamente se trata de una masa sólida, muy móvil y de bordes bien delimitados, la mayoría de las veces única, pero puede ser múltiple hasta en 25 % de los casos; alcanza tamaños promedios de 3 cm, con tendencia a permanecer de igual tamaño. Hasta un 30 % pueden desaparecer con el tiempo y otro porcentaje disminuir de tamaño <sup>(70)</sup>.

Es un tumor benigno compuesto por elementos estromatosos y epiteliales. Es el tumor más frecuente en mujeres de 30 años <sup>(69)</sup>.

La mamografía no permite distinguir entre quistes y fibroadenomas; sin embargo, la ecografía suele mostrar claramente la cavidad de un quiste. Histológicamente, se caracterizan por una proliferación de elementos epiteliales con doble diferenciación celular y estroma compuesto por fibroblastos. Sobre el fibroadenoma se pueden encontrar cambios fibroquísticos en un 50% de los casos <sup>(69)</sup>. En ocasiones se produce hialinización estromal o calcificaciones. También pueden presentar hiperplasia ductal <sup>(69)</sup>. Aunque se considera que los fibroadenomas no tienen potencial maligno, parece que los elementos epiteliales corren el mismo riesgo de degeneración tumoral que el epitelio de otros lugares de la mama <sup>(71)</sup>.

Dupont y Page <sup>(72)</sup>, en un estudio de cohortes retrospectivo, demuestran que el fibroadenoma complejo (aquel que tiene quistes, adenosis esclerosante, calcificaciones o cambios apocrinos) tienen un riesgo relativo (RR) de 3.1 de desarrollar cáncer, que sube a 3.7 cuando hay historia familiar.

### ***Hiperplasias***

Son lesiones proliferativas de la mama, consideradas precursoras o asociadas a un mayor riesgo de desarrollar cáncer. En un estudio realizado por Dupont y Page <sup>(72)</sup>, se demostró que las hiperplasias ductales severas aumentaban en un doble el riesgo de desarrollar un cáncer invasor, comparado con la población general. La hiperplasia ductal atípica y lobulillar atípica 5 veces y el cáncer ductal in situ y lobulillar in situ 10 veces.

#### ***Hiperplasia ductal atípica***

Se trata de una lesión que tiene algunas de las características propias del carcinoma in situ de tipo intraductal, pero conserva algunas características de una hiperplasia sin atipias. También se define como hiperplasia ductal atípica a aquella lesión que teniendo todas las características propias de un carcinoma in situ intraductal de bajo grado, mide menos de 2 mm de diámetro. De la definición anteriormente expuesta se deduce que hay gran variabilidad diagnóstica interobservador e intraobservador. Cuando se diagnostica en biopsias por punción, la indicación es realizar una biopsia quirúrgica para obtener márgenes libres <sup>(69)</sup>.

#### ***Hiperplasia lobulillar atípica***

Corresponde a la presencia de células atípicas en el acino, es decir, con hiper Cromasia nuclear y disminución de la relación núcleo citoplasma, similares a las de un carcinoma lobulillar in situ, que no comprometen el 100% del lobulillo <sup>(69)</sup>.

## **2.6.2.- Lesiones malignas de mama**

La mayoría de los cánceres de mama son de tipo epitelial, miden menos de 2 cm de diámetro y son tumores únicos<sup>(69)</sup>.

### ***Carcinoma lobulillar in situ***

Suele no constituir una masa y se puede encontrar en áreas de mama fibrosa, sin zonas sospechosas <sup>(69)</sup>. Microscópicamente, se identifican las unidades lobulillares distendidas y totalmente ocupadas por una proliferación de células redondas, generalmente pequeñas, uniformes con núcleos levemente hipercromáticos y con mínimas características atípicas. En algunos casos hay variantes histológicas encontrándose células con mayor atipia nuclear <sup>(69)</sup>. Se cree que sólo un 20% a 30% de los pacientes con carcinoma lobulillar in situ progresan a carcinoma invasor, por lo tanto el riesgo en este tipo de pacientes es 8 a 10 veces superior que la población normal. El período de latencia puede alcanzar 20 años por lo que la conducta es expectante, salvo casos excepcionales.

### ***Carcinoma lobulillar infiltrante***

Es el segundo más frecuente luego del carcinoma ductal infiltrante. Corresponde aproximadamente al 10% de las neoplasias infiltrantes<sup>(69)</sup>. Clínicamente puede pasar desapercibido a la palpación y en la mamografía, enmascarándose como una mama densa. Se asocia con menor frecuencia a calcificaciones. Histológicamente, se caracteriza por un patrón de invasión con células en filas indias. Las células son discohesivas de modo que no forman estructuras como túbulos y tienen mayor tendencia a la invasión linfática y metástasis a linfonodos <sup>(69)</sup>. Existen varios subtipos histológicos de este carcinoma pero el más frecuente es el tipo clásico que se caracteriza por la presencia de células tumorales pequeñas a medianas, monótonas con escaso pleomorfismo y mínima atipia nuclear que infiltran en fila india. El estroma es usualmente abundante de tipo fibroso y denso <sup>(69)</sup>.

### ***Carcinoma ductal in situ***

En este tipo de carcinoma existen variantes morfológicas. Las más frecuentes son el tipo sólido, papilar, micropapilar, cribiforme, parietal y comedocarcinoma. Más frecuentemente se clasifican según su diferenciación arquitectural y por el grado nuclear en de bajo grado, grado intermedio y alto grado<sup>(69)</sup>. Comedocarcinoma es la variante arquitectural más agresiva de los carcinomas ductales in situ. Se define por la presencia de necrosis generalmente central y que evoluciona hacia la calcificación. Pueden constituir masas de 2 a 5 cm.

### ***Carcinoma ductal infiltrante***

El tipo clásico es el más frecuente en la mama., aproximadamente el 85% de los carcinomas infiltrantes. Clínicamente tiende a producir lesiones redondeadas o estrelladas a la mamografía, que se reconocen como distorsiones arquitecturales sospechosas. Suelen asociarse a microcalcificaciones agrupadas e irregulares.

Macroscópicamente, lo típico es una masa aumentada de consistencia, mal definida, generalmente espiculada, o a veces expansiva. La lesión mide usualmente entre 1 y 3 cm, pero pueden alcanzar tamaños enormes de 15 o más cm. Cuando el tumor es grande, es frecuente encontrar zonas de necrosis, hemorragia y áreas de degeneración quística. También puede haber invasión a tejidos adyacentes como piel o músculo pectoral.

Microscópicamente, las células son de mayor tamaño que las del cáncer lobulillar. Las calcificaciones se detectan en aproximadamente el 60% de los casos<sup>(69)</sup>.

## **2.7. - Seguimiento**

Cualquiera sea el método de biopsia percutáneo utilizado, es necesario siempre analizar el resultado de la histología en relación con la apariencia en las imágenes de la lesión biopsiada, para establecer su concordancia, indicándose una segunda biopsia percutánea o

cirugía si existe discrepancia. Hecho de este modo, está demostrado que cuando el resultado es benigno la sensibilidad de estos métodos es cercana al 100% y la especificidad de aproximadamente 98%. Todas las pacientes deben ser mantenidas en seguimiento cada seis meses, al menos por 2 años, para detectar a tiempo cualquier cambio que pudiera indicar un falso negativo <sup>(53)</sup>.

## **2.8.- OBJETIVOS**

### *General*

- Evaluar sensibilidad y especificidad de la biopsia estereotáxica digital en lesiones BIRADS categoría 4 de mama, en la Unidad de Mamografía del Hospital Clínico de la Universidad de Chile (HCUCH).

### *Específicos*

- Cuantificar frecuencia de complicaciones que presenta la BED.
- Comparar el porcentaje de hallazgos benignos obtenidos de los estudios anatomopatológicos derivados de la BED con la literatura disponible.
- Establecer el porcentaje del tipo de lesiones de los resultados anatomopatológicos de la BED.
- Evaluar la relación entre la edad de la paciente y el resultado anatomopatológico de la BED.
- Realizar un seguimiento a las pacientes a las que se les realizó una BED y determinar el porcentaje de pacientes derivadas a una biopsia quirúrgica
- Calcular la sensibilidad, especificidad, VPP, VPN , eficiencia y análisis de curva ROC de la BED en el HCUCH.

- Analizar los costos que debe cancelar el paciente ante una realización de una BED o una biopsia quirúrgica en el HCUCH.
- Analizar las ventajas, desventajas y controversias de la BED descritas en la literatura y extrapolarlas a la realidad del HCUCH.

### **III.- MATERIALES Y MÉTODO**

#### **3.1.- Población en estudio y muestra**

Todas las pacientes con mamografías y hallazgos probablemente malignos, derivadas a una biopsia estereotáxica digital mamaria en el HCUCH, entre marzo 2005 y noviembre 2007.

##### *Criterios de inclusión*

- Mujeres sin restricción de edad
- Mamografía con resultado de BIRADS 4
- Realización de una BED en el HCUCH
- Ficha clínica completa y actualizada.

##### *Criterios de exclusión*

- Fichas clínicas incompletas, mal registradas y sin actualización de datos
- Mujeres con hallazgos probablemente benignos (BIRADS 3)
- Pacientes con hallazgos mamográficos categóricamente malignos (BIRADS 5).
- Pacientes con confirmación histológica de cáncer (BIRADS 6)

El diseño de este estudio corresponde a un estudio descriptivo, prospectivo, de tamizaje con grupo de control histórico en el caso de comparación de la BED con biopsia radioquirúrgica y estudio de costo para la paciente.



### **3.2.- Procedimiento**

Se accedió al libro de registro de las fichas clínicas y a los resultados anatomopatológicos de las pacientes que se realizaron biopsia estereotáxica digital. Estas fichas contienen datos tales como: nombre de la paciente, edad, dirección, teléfono, localización de la lesión, médico tratante, médico radiólogo, médico patólogo, diagnóstico, resultados de la mamografía, clasificación BIRADS, hipótesis diagnóstica, resultados del examen anatomopatológico, controles post biopsia y en caso indicado, realización de una biopsia quirúrgica. De esta revisión, se seleccionaron las BED con BIRADS 4. Se realizaron entrevistas no estructuradas a tecnólogas médicas y médicos radiólogos. Dado que muchas pacientes sólo se realizan la biopsia en el HCUCH y no los posteriores controles, no se crea una ficha clínica, lo que obligó en ocasiones a contactarlas telefónicamente realizando un seguimiento de ellas. Con la información recolectada de toda la muestra se procedió a determinar el porcentaje de rebiopsias, correlacionando el resultado de esta segunda biopsia o del seguimiento mamográfico y/o ecográfico de la paciente con el obtenido en la BED. Por otra parte, se determinó el tipo y el número de complicaciones derivadas de la BED. Se obtuvo, a su vez, el porcentaje de lesiones benignas, de riesgo y malignas, siendo las lesiones de riesgo clasificadas como aquellas que presentaron algún grado de atipia, y por lo tanto, pueden o no tener una probabilidad de ser malignas en una segunda biopsia (BRQ) o seguimiento, y por consiguiente, fueron contabilizadas como lesiones benignas para el análisis de sensibilidad y especificidad de la BED.

#### **3.2.1.- Análisis estadístico**

Se calculó especificidad, sensibilidad y eficiencia de la técnica con sus respectivos intervalos de confianza de 95% y curvas ROC. Se tabularon los datos en planilla Excel y se usó el programa estadístico SPSS versión 15.0.

### **3.2.2.- Análisis de costos**

Se averiguaron en el HCUCH los presupuestos estimados de biopsias tanto estereotáxica como radioquirúrgica con el fin de estimar cuál es costo para la paciente.

## **IV. RESULTADOS**

De un total de 126 biopsias estereotáxicas realizadas a 108 pacientes, fueron excluidas:

- 1 biopsia efectuada a 1 paciente por haber tenido BIRADS categoría 2 antes de la BED.
- 3 biopsias a 2 pacientes por tener BIRADS categoría 5
- 29 biopsias realizadas a 27 pacientes por tener fichas clínicas incompletas, mal registradas y sin actualización de sus datos.
- 1 biopsia a una paciente que falleció a causa de un accidente vascular encefálico.
- 2 biopsias efectuadas a 2 pacientes que no se realizaron seguimiento y el resultado anatomopatológico de la BED era una lesión de riesgo.

Por lo tanto, la muestra constó de 90 biopsias realizadas a 75 pacientes, con un promedio de edad de 56 años (rango 35-76); de las cuales el 67,7% de las lesiones fueron benignas, 21,1% de riesgo y el 11,1% lesiones malignas. Con respecto al seguimiento efectuado a las 75 pacientes, 65 se mantuvieron en control con un promedio de seguimiento de 17 meses (rango 6 –27 meses). 10 pacientes no tuvieron control periódico, sin embargo, se consideraron en la muestra porque el resultado anatomopatológico era benigno, los controles antiguos eran concordantes con este resultado y no se ha presentado actualmente ningún cambio aparente en la mama.

#### 4.1.- Análisis de resultados

##### 4.1.1.- Frecuencia de complicaciones

87,8% de las pacientes no tuvo complicaciones. De las complicaciones, la de mayor importancia relativa fue el dolor (8,9%) (Tabla 1).

**Tabla 1.- Complicaciones post procedimientos BED. HCUCH 2005- 2008**

Complicaciones	Frecuencia	Porcentaje
No tuvo	79	87,8
Dolor	8	8,9
Hematoma	2	2,2
Infección	1	1,1
Total	90	100,0

\*Calculado sobre el total de biopsias (90)

##### 4.1.2.-Resultados anatomopatológicos de BED

Del total de biopsias, 61 (67,7%) resultaron ser lesiones benignas, resultado similar a lo obtenido a lo escrito por Gazmuri y cols. <sup>(42)</sup>, en el cual el 70% de las lesiones son benignas al estudio anatomopatológico, porcentaje que también es obtenido por Iglesias *et al*<sup>(20)</sup>. Por otra parte, 19 biopsias (21,1%) arrojaron lesiones con atipia clasificadas como de riesgo (que en este estudio fueron consideradas dentro de las lesiones clasificadas como benignas) y 10 biopsias (11,1%) resultaron ser lesiones malignas al estudio anatomopatológico (Tabla 2).

**Tabla 2.- Resultados anatomopatológicos HCUCH 2005-2008**

<b>Tipo de lesión</b>	<b>Nº de lesiones</b>	<b>(%)*</b>
Benignas	61	67,7%
De riesgo (HDA, atipia plana focal)	19	21,1%
Malignas	10	11,1%
Total	90	-

\* Calculado sobre el total de biopsias (90)

De las 80 biopsias con lesiones benignas y con algún grado de atipia, los tipos histológicos más frecuentes encontrados fueron cambios fibroquísticos (56,6%), cambios columnares (30%) y patologías menores (34,4%), tales como: fibrosis estromal, mastitis aguda focal, cambios fibroadenomatoides, hiperplasias epiteliales, papilomatosis intraductal con microcalcificaciones, hiperplasia pseudoangiomatosa, cambios citopáticos derivados de la radioterapia, tejido adiposo maduro con microcalcificaciones, microquistes, entre otras. (Tabla 3).

**Tabla 3.- Anatomía patológica de lesiones benignas**

<b>Tipo histológico</b>	<b>Nº casos</b>	<b>(%) *</b>
Cambios fibroquísticos (CFQ)	51	56,6%
Cambios columnares	27	30,0%
Atipia plana	14	15,5%
Fibroadenoma	13	14,4%
Hiperplasia ductal atípica (HDA)	11	12,2%
Adenosis esclerosante	11	12,2%
Adenosis focal	9	10,0%
Micro en adenosis	8	8,8%
Metaplasia apocrina	8	8,8%

Hiperplasia ductal leve, moderada o severa	8	8,8%
Ectasia ductal	7	7,7%
Atrofia	6	6,6%
Hiperplasia lobulillar atípica	5	5,5%
Patologías menores	31	34,4%
TOTAL	267	-

\*Calculado sobre el total de biopsias (90)

De las 10 biopsias que resultaron malignas, 1 fue carcinoma infiltrante y 9 de ellas presentaron carcinoma ductal *in situ*, las cuales a su vez, presentaron hallazgos malignos concomitantes como 2 cancerizaciones de lobulillos, 1 comedocarcinoma, 1 carcinoma papilar atípico (Tabla 4).

**Tabla 4.- Anatomía patológica lesiones malignas**

Tipo Histológico	Nº casos	(%)*
Carcinoma ductal <i>in situ</i> (CDIS)	9	10,0%
Carcinoma infiltrante	1	1,1%
Cancerización de lobulillos	2	2,2%
Comedocarcinoma	1	1,1%
Ca. Papilar atípico	1	1,1%
TOTAL	14	15,5%

\* Calculado sobre el total de biopsias (90)

Del total de biopsias, se encontró que no existe una asociación estadísticamente significativa entre la edad de la paciente y el resultado de la BED. Sin embargo, si se observó un mayor porcentaje (13%) de lesiones malignas en mujeres mayores de 55 que en menores de 55 años (9,1%) (Tabla 5).

**Tabla 5.- Distribución de edad en lesiones benignas, de riesgo y malignas**

			EDAD		Total
			<55 años	55 años y más	
<b>Resultado BED</b>	<b>Benigno y riesgo</b>	Recuento	40	40	80
		% de edad	90,9%	87,0%	88,9%
	<b>Maligno</b>	Recuento	4	6	10
		% de edad	9,1%	13,0%	11,1%
<b>Total</b>		Recuento	44	46	90
		% de edad	100,0%	100,0%	100,0%

**4.1.3.- Estudio comparativo entre los resultados de la BED y los resultados definitivos establecidos mediante BRQ, cirugía o seguimiento.**

De las 90 lesiones biopsiadas, 87 (96,67%) correspondieron a microcalcificaciones de las cuales 9 (10,34%) resultaron ser malignas, mientras que 19 (21,8%) fueron lesiones de riesgo y 59 (67,8%) lesiones benignas. Por otra parte, 2 biopsias (2,2%) correspondieron a asimetrías de densidad más microcalcificaciones y ambas resultaron ser benignas. Se presentó un caso de nódulo (1,1%) el que resultó ser maligno (Tabla 7).

**Tabla 7.- Correlación entre tipo de anormalidad mamográfica y diagnóstico de cáncer de mama.**

<b>Anormalidad</b>	<b>Biopsias (n°)</b>	<b>Cáncer de mama</b>	<b>Lesión de riesgo (HDA, HLA)</b>	<b>Lesiones benignas</b>
<i>Microcalcificaciones</i>	87	9	19	59
<i>Asimetrías + micro</i>	2	-	-	2
<i>Nódulos</i>	1	1	-	-
<b>Total</b>	90	10	19	61

Del total de biopsias, 22 requirieron una BRQ o cirugía. A 12 de ellas se les efectuó una segunda biopsia (BRQ), lo que implica un 13,3% de rebiopsias, de estas biopsias 10 eran lesiones de riesgo y 2 benignas.

Cabe destacar que las 10 pacientes con resultado maligno todas fueron a cirugía como tratamiento, puesto que la conducta actual de los médicos es que obligatoriamente se deben efectuar una BRQ o tumorectomía y estas pacientes, por lo tanto, no se consideraron como rebiopsias sino como tratadas (Tabla 8).

**Tabla 8.- Manejo de la lesión posterior a la BED**

<b>Tipo de lesión</b>	<b>Manejo de la lesión</b>			<b>Total</b>
	<i>Seguimiento</i>	<i>BRQ</i>	<i>Cirugía</i>	
<i>Benigna</i>	59	2	-	61
<i>Riesgo</i>	8	11	-	19
<i>Maligna</i>	-	-	10	10
<i>Total</i>	66	13	11	90

Con respecto a la concordancia de la BED en relación a una posterior BRQ o cirugía realizada a la paciente, hubo un acuerdo total en 18 biopsias (81,81%), un acuerdo parcial en 2 biopsias (9,09%). En una hubo una lesión benigna que en la BED dio como resultado anatomopatológico papilomatosis intraductal con micro y adenosis, la cual en la BRQ resultó ser una pequeña área de HDA, atipia plana focal, abundantes microcalcificaciones intraductales e intralobulillares. Resto de tejido con CFQ, adenosis y metaplasia apocrina. Y en la otra, una lesión de riesgo que en la BED dio como resultado HDA focal, hiperplasia ductal severa, CFQ y microcalcificaciones que en la BRQ resultó CFQ, cambios columnares,

HLA microscópica focal y microcalcificaciones escasas. Sin embargo, es importante señalar que en estos casos de acuerdo parcial, si bien el resultado anatomopatológico difiere en el tipo de lesión, sigue siendo considerada dentro de la misma clasificación en este estudio, debido a que las lesiones de riesgo se suman a la categoría de benignas. Por lo tanto, existe un acuerdo objetivo (total + parcial) en un 90,9% del total de biopsias. Por otra parte, existe un desacuerdo en 2 (9,09%) de los 22 casos que se realizaron una segunda biopsia y que corresponde a 2 casos de subestimación histológica o subdiagnóstico (Tabla 9).

**Tabla 9.-Correlación de hallazgos anatomopatológicos entre BED y BRQ/Cirugía.**

Biopsia Estereotáxica		Biopsia Quirúrgica/ Cirugía							
		Benigno	De Riesgo				Malignas		
			<i>HDA</i>	<i>HLA</i>	<i>H. atípica</i>	<i>Atipia plana</i>	<i>CDIS</i>	<i>CLIS</i>	<i>Ca. Infiltrante</i>
<b>Benigno</b>		1	1						
<b>De Riesgo</b>	<i>HDA</i>		3	1			1		
	<i>HLA</i>						1		
	<i>H. Atípica</i>			1					
	<i>Atipia Plana</i>				3				
<b>Maligno</b>	<i>CDIS</i>					9			
	<i>CLIS</i>								
	<i>Ca. Infiltrante</i>							1	

#### 4.2.- Análisis de sensibilidad y especificidad de la BED

Se obtuvo una sensibilidad de 83,3% (IC 95%  $\pm$  21%) y una especificidad de 100%. La eficiencia de la prueba fue de 97,7% y los valores predictivos positivo (100%) y negativo de 97,5% (IC 95%  $\pm$ 4%). (Tabla 10).



**Tabla 10.- Análisis de sensibilidad y especificidad**

<i>Resultado de BED</i>	<i>Resultado de BRQ, cirugía o seguimiento</i>		
	<b>Maligno</b>	<b>Benigno</b>	<b>Total</b>
<b>Positivo (Maligno)</b>	(VP) <b>10</b>	(FP) <b>0</b>	VP + FP <b>10</b>
<b>Negativo (Benigno)</b>	(FN) <b>2</b>	(VN) <b>78</b>	FN + VN <b>80</b>
<b>Total</b>	VP + FN <b>12</b>	FP + VN <b>78</b>	TOTAL <b>90</b>

\* Calculado sobre el total de biopsias(90)

**Sensibilidad**

$$S = \frac{VP}{VP + FN} = \frac{10}{10 + 2} = 83.3\%$$

Es decir, aproximadamente un 83% ±21%. de capacidad para detectar lesiones malignas

**Especificidad**

$$E = \frac{VN}{VN + FP} = \frac{78}{78 + 0} = 100\%$$

Existe un 100% de capacidad para detectar lesiones benignas.

**Valor predictivo positivo**

$$VPP = \frac{VP}{VP + FP} = \frac{10}{10} = 100\%$$

Hay una probabilidad de un 100% de tener una lesión maligna cuando el resultado es positivo.

**Valor predictivo negativo**

$$VPN = \frac{VN}{VN + FN} = \frac{78}{78 + 2} = 97,5\%$$

Hay una probabilidad de un 97,5% ±4% de tener una lesión benigna cuando el resultado es negativo.

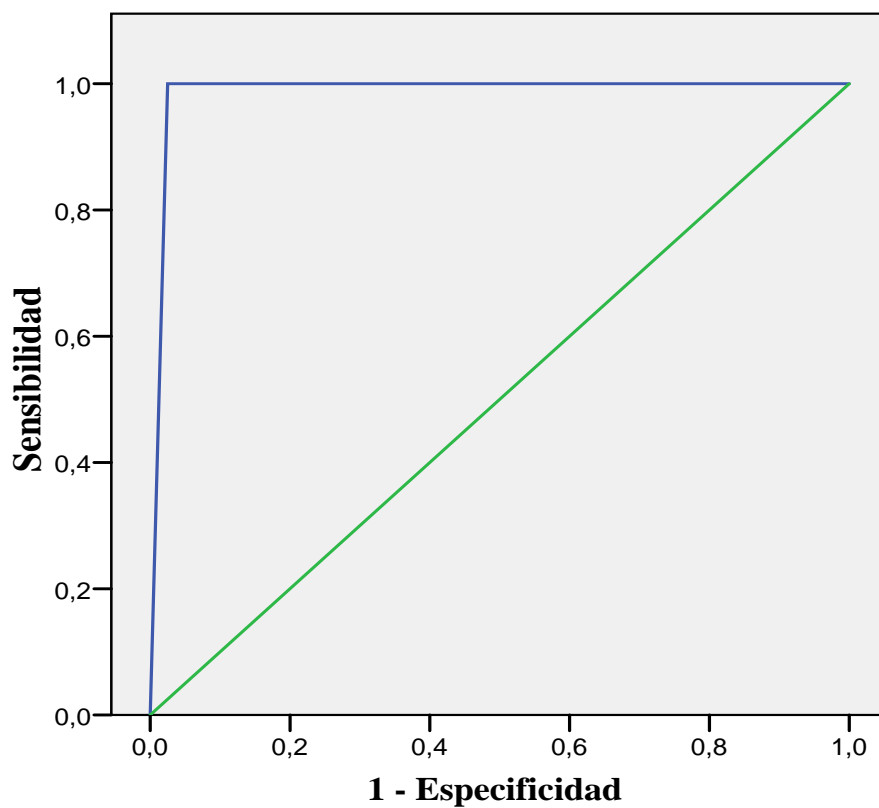
## Eficiencia

$$Eficiencia = \frac{VP + VN}{VP + VN + FN + FP} = \frac{10 + 78}{10 + 78 + 2 + 0} = \frac{88}{90} = 97,7\%$$

### 4.2.1.-Análisis curva COR

La curva COR presenta la sensibilidad en función de los falsos positivos (1-especificidad) para los distintos puntos de corte.

**Figura 3 .- Curva COR**



En este estudio la sensibilidad global del método fue de 0,988. Valores cercanos a 1 indican gran capacidad de la prueba para discriminar entre benignos y malignos. (Figura 3)

### 4.3.- Análisis de costos

En el HCUCH según el presupuesto estimado de hospitalización obtenido, una biopsia radioquirúrgica cuesta aproximadamente \$873.680, y para ésta es necesario una marcación prequirúrgica de la lesión a biopsiar que tiene un costo de \$34.200. El procedimiento que presenta un mayor costo es la mastectomía parcial que tiene un valor de \$262.008, lo que representa el 29,98% del total a cancelar por la paciente. El costo total de pabellón tiene un valor de \$195.800 que representa el 22,41%. El valor de \$726 es un costo estimativo aproximado de exámenes simples (Tabla 11)

**Tabla 11.- Presupuesto de biopsia radioquirúrgica. HCUCH. Año 2008**

<i>Fases del proceso</i>		<i>Biopsia quirúrgica</i>	
		Cantidad	Costo total (\$)
Marcación prequirúrgica		1	34.200
Mastectomía parcial (BRQ)		1	262.008
Pabellón	Derecho a pabellón	1	170.200
	Arsenalería	1	25.600
Costos de hospitalización	Día cama (sala más de 3 camas)	2	84.200
Biopsia anatomía patológica	Estudio histopatológico corriente de biopsia diferida.	1	55.700
Exámenes aprox.			726
Imagenología aprox.			10.442
Procedimientos aprox.			75.288
Insumos aprox.			76.778
Medicamentos aprox.			78.538
Total Presupuesto			<b>\$873.680</b>

El presupuesto particular de una biopsia estereotáxica tiene un valor estimado de \$595.532. Este costo es elevado porque los insumos son costosos, mencionando que sólo el valor de la cánula Mammotome® 11G vale alrededor de \$324.723, lo que representa 54,52% del total a cancelar por la paciente y el procedimiento en sí tiene un valor de \$89.800, lo que corresponde a un 15,07% del total. Por otra parte, la BED tiene un costo aproximadamente menor en un 31.8% comparado con la BRQ.

**Tabla 12.- Costo total de una biopsia estereotáxica de mama. HCUCH. Año 2008.**

<i>Fases del proceso</i>		<i>Biopsia estereotáxica</i>	
		Cantidad	Costo total (\$)
BED de mama		1	89.800
Insumos equipo estereotaxia	Cánula Mammotome® ST 11 G	1	324.723
	Circuito vacío Mammotome® HH	1	35.203
	Clip marcador de tejido	1	85.928
Insumos procedimiento	Parche sutura 10x12 cm.(1626)	1	935
	Tegaderm	1	307
	Hoja bisturí N11	1	151
	Jeringa desechable 10 cc punta Luer		81
	Look	1	398
	Aguja G 23 desechable		966
	Frasco c/tapa rosca estéril 125-150	2	1340
Biopsia anatomía patológica	Estudio histopatológico con tinción corriente de biopsia diferida.	1	55.700
Total Presupuesto			<b>\$ 595.532</b>

Según el protocolo AUGE para el diagnóstico y tratamiento de cáncer de mama, asegura una atención con garantías para confirmación diagnóstica en mujeres detectadas con patologías probablemente malignas, incluyendo mamografía, ecografía y biopsia si corresponde. La biopsia puede ser radioquirúrgica, core o estereotáxica, aunque hay una tendencia de sustituir la primera por las otras dos biopsias percutáneas y evitar así, muchas cirugías “innecesarias”. Es por ello, que para las letras A y B de Fonasa las prestaciones son gratuitas para el paciente, y las letras C y D deberán cancelar un copago del 20% del valor determinado en el arancel de referencia. Ahora bien, en modalidad de libre elección, la BED no es cubierta por FONASA ni por las ISAPRES, exceptuando los estudios histopatológicos (corriente y con técnicas histoquímicas). Mientras que una BRQ tiene una cobertura total del 10% por FONASA y dependiendo del plan lo es por las ISAPRES.

## **5.- DISCUSIÓN**

Los estudios de validación de la biopsia estereotáxica comenzaron desde la década de los 90 con un estudio de Parker *et al* <sup>(73)</sup> y desde entonces hasta la fecha se han reportado múltiples estudios que han puesto en evidencia la utilidad de la biopsia estereotáxica, evaluando las ventajas, controversias y desventajas de la BED que han sido extrapoladas a la realidad del HCUCH mediante este estudio.

### **5.1.- Ventajas**

#### ***Una sola intervención quirúrgica***

Para mujeres con cáncer diagnosticado por biopsia quirúrgica, el tratamiento frecuentemente requiere una segunda intervención para lograr la completa resección del tumor, obtener márgenes libres, mastectomía en caso de lesión extensa o cirugía axilar para

etapificación y tratamiento <sup>(34)</sup>. Estudios han demostrado que las mujeres con cáncer diagnosticado por biopsia percutánea tienen mayor probabilidad de ser sometidas a una sola intervención quirúrgica <sup>(74)</sup>. La posibilidad de lograr un resultado terapéutico en una sola operación tiene muchas ventajas, incluyendo, reducción de los costos, mejora en el uso de los recursos, disminución de la ansiedad de la paciente y un mejor resultado cosmético <sup>(75,76)</sup>. Liberman <sup>(75)</sup> realizó un estudio en el que se demostró que el 80,9% de las mujeres con diagnóstico percutáneo preoperatorio de cáncer, fueron sometidas a una sola operación, incluyendo un 95,5% de mujeres que fueron sometidas a una mastectomía total y al 74,1% que fue sometida a cirugía conservadora de mama. En nuestro estudio el 100% de las pacientes que resultaron malignas en un diagnóstico percutáneo con BED fueron sometidas a una sola intervención quirúrgica.

### ***Disminución de costos***

El ahorro obtenido a través de la biopsia estereotáxica 11 gauge es aún mayor, cuando se consideran los beneficios adicionales en comparación a un procedimiento quirúrgico. Estos incluyen: menos pérdida de tiempo que puede ser aprovechado en otras actividades o en el trabajo. Ahorra las pruebas diagnósticas pre-operatorias y las visitas médicas pre y post operatorias, además de disminuir el número de complicaciones <sup>(52,77,78)</sup>. También, la biopsia estereotáxica disminuye los costos emocionales en la mujer, evitando una cicatriz, deformidad y ansiedad asociadas a procedimientos quirúrgicos más invasores <sup>(77,78)</sup>. Liberman y Sama <sup>(79)</sup> concluyen en su estudio que el diagnóstico por este procedimiento resulta en una disminución del costo económico para la paciente en un 20% comparado a un diagnóstico radioquirúrgico. En nuestro estudio, obtuvimos una disminución del costo de la BED en un 31,8% en relación a la BRQ.

### ***Bajo porcentaje de complicaciones***

En nuestro estudio, 12,2% de las pacientes tuvo complicaciones, todas éstas menores. De las complicaciones, la de mayor importancia relativa fue el dolor (8,9%) y luego los hematomas con un 2,2%, este dato es bastante mayor que el que refieren algunas series como la de Parker <sup>(80)</sup> que recoge un porcentaje de 0,2% de complicaciones, pero en ella sólo consideraron hematomas, y de estos sólo aquellos que requirieron tratamiento. En cualquier caso, consideramos que se trata de un porcentaje bajo y por lo tanto aceptable dado que un 87,8% de las pacientes no tuvo complicaciones.

### **5.2.- Desventajas**

#### ***Subestimación histológica***

En algunos casos, la biopsia percutánea identifica la presencia de una lesión de alto riesgo o maligna pero no caracteriza completamente la patología, situación que se denomina “subestimación histológica” <sup>(81)</sup>. Ejemplos incluyen lesiones diagnosticadas por una biopsia estereotáxica que tiene como resultado una Hiperplasia Ductal Atípica (HDA), pero que una subsecuente cirugía arroja carcinoma <sup>(34)</sup>. Liberman *et al.* <sup>(74)</sup> concluyó que la subestimación histológica de CDIS es la segunda causa más común para realizar más de una intervención. La subestimación contribuye a la necesidad de una cirugía adicional en un 25,3% de mujeres que requirieron más de un procedimiento y en un 4,9% de todas las mujeres del estudio. La frecuencia de subestimación histológica es más comúnmente encontrada durante la biopsia percutánea realizada para calcificaciones <sup>(82)</sup>. La frecuencia de la subestimación es significativamente menor para biopsia estereotáxica 11 gauge que para la biopsia core 14 gauge <sup>(74)</sup>, pero no elimina los problemas de subestimación histológica <sup>(34)</sup>.

En nuestro estudio del total de biopsias realizadas 2 de ellas presentaron lesiones de riesgo que se refiere a los casos de Hiperplasia ductal atípica (HDA) e Hiperplasia lobulillar atípica (HLA), que posteriormente fueron diagnosticados como Carcinoma ductal *in situ* (CDIS) y Carcinoma lobulillar *in situ* (CLIS), respectivamente. Por tanto, 2 de 12 (16,6%) biopsias que resultaron ser malignas en una posterior BRQ o cirugía fueron sometidas a más de una intervención, lo que corresponde al 2,6 % del total de mujeres.

### ***Falsos negativos***

Un estudio de validación de biopsia estereotáxica 11 gauge <sup>(83)</sup>, definió un resultado falso negativo en el que un cáncer patológicamente probado resultó ser una lesión benigna sin atipia en una biopsia estereotáxica. En esa publicación se revisó retrospectivamente 318 lesiones que experimentaron biopsia estereotáxica y una posterior intervención quirúrgica, y en la cual, se encontró un 3,3% de resultados falsos negativos., tasa que disminuyó a un 0,6% por la experiencia de los radiólogos que realizaron este procedimiento. Se consideró como mayor experiencia, a aquellos profesionales que habían realizado previamente 15 o más procedimientos estereotáxicos. Por consiguiente, los radiólogos pueden tomar varias medidas para disminuir la probabilidad y el potencial impacto de un diagnóstico falso-negativo; optimizar la técnica, particularmente con respecto al blanco mamográfico, y aumentar la posibilidad de que la aguja se localice en el sitio de la lesión <sup>(84)</sup>.

Por otra parte, consideramos de importancia el hecho que de las lesiones benignas biopsiadas 19 de 80 (23,75%) presentaban algún grado de atipia. Es importante destacar que la presencia de HDA en una muestra obtenida mediante BED es una indicación para la escisión quirúrgica de la lesión dada la alta prevalencia de carcinoma ductal asociada con este tipo de alteración <sup>(84)</sup>. De estas 19 lesiones, 2 resultaron luego del seguimiento o BRQ ser falsos negativos, que son los mismos 2 casos de subestimación histológica. Por lo tanto, se



obtuvo una tasa de falsos negativos de un 2,2% del total de biopsias, sin embargo, estos 2 casos al presentar algún grado de atipia, ya conllevan a un riesgo moderadamente mayor de ser malignos y tenían per se indicación de cirugía, razón por la cual, no se trata de falsos negativos propiamente tal, pero fueron clasificados de esta manera para el cálculo de sensibilidad y especificidad.

### **5.3.- Controversias**

#### ***Desplazamiento epitelial (seeding)***

El desplazamiento de epitelio benigno o maligno en el tejido lejos de la lesión blanco, puede ocurrir durante una variedad de procedimientos que puncionan la mama.<sup>(85)</sup> Este desplazamiento epitelial puede causar problemas de interpretación para el patólogo: el desplazamiento de CDIS puede imitar al carcinoma ductal infiltrante. Pocos datos tratan el impacto a largo plazo del desplazamiento epitelial. En un estudio de 74 mujeres con cáncer de mama no palpable diagnosticado por localización preoperatoria y biopsia quirúrgica, Kopans *et al* <sup>(86)</sup> dieron a conocer ausencia de evidencia de recidiva local atribuible a la localización de la aguja. Por otra parte si el patólogo es experto en este tema de desplazamiento epitelial, no va a tener dificultad en reconocer que eso corresponde a un artefacto histopatológico secundario al procedimiento de obtención de la muestra. Este problema es menos frecuente en la biopsia asistida por vacío, debido a su inserción única y a la aspiración que tiene asociada, produce menor atrición tisular, tanto en la lesión como en el trayecto hacia ella <sup>(87)</sup>. Sin embargo, se considera que es necesario un estudio adicional para poder determinar la significación clínica del desplazamiento epitelial en la mama, incluyendo el seguimiento a largo plazo de mujeres con cáncer diagnosticado por biopsia percutánea y tratado con cirugía conservadora de mama .

### ***Rebiopsias***

En nuestro estudio se obtuvo una tasa de rebiopsia de un 13,3%. La causa más común para realizarla fue el diagnóstico de lesiones con atipia que corresponde a 10 (83,3%) de las 12 pacientes rebiopsiadas. Philpotts <sup>(88)</sup> demostró que la proporción de pacientes a las que se realizaba una segunda biopsia debido a la existencia de microcalcificaciones se reducía significativamente (9% v/s 15%) con el empleo de biopsia estereotáxica 11 gauge en comparación con aquellas biopsias realizadas con biopsia core 14 gauge. Ese mismo autor demostró que para los nódulos mamarios esa reducción no era significativa. Concluyó, también, que el mayor volumen de tejido, o el muestreo más continuo puede otorgar una mayor caracterización de la lesión y una baja en la tasa de rebiopsias lo que se comprueba con el resultado obtenido en nuestro estudio (13,3%).

### ***Seguimiento***

En un estudio de Jackman *et al* <sup>(89)</sup> se realizó un seguimiento a 307 de 310 pacientes con resultado de lesiones benignas en la biopsia core 14 gauge, reportó un diagnóstico falso negativo en 2 de 151 tumores cancerosos (1.2%). Estos cánceres omitidos fueron detectados por seguimiento mamográfico en 6 a 18 meses después de la biopsia. Lee *et al* <sup>(54)</sup> informó un diagnóstico falso negativo en 2 de 105 cánceres (2%), en los cuales el cáncer omitido fue identificado por control mamográfico en un intervalo de 6 a 24 meses después de la biopsia. Peter D. *et al.* <sup>(90)</sup> en su estudio de seguimiento mamográfico entre 3 a 66 meses (mediana 21, media 22,4) realizado a 354 de 404 pacientes, obtuvo un 1,4% (5/354) de resultados falsos negativos. En un caso, una lesión clasificada como BIRADS categoría 4a que en una posterior biopsia estereotáxica arrojó una hiperplasia ductal con atipia leve y que luego de 26 meses en su primer control mamográfico evidenció una distribución sospechosa de microcalcificaciones, que en una subsecuente cirugía resultó ser un carcinoma ductal in situ

(T1a N0 M0). En otro caso, la biopsia estereotáxica arrojó hiperplasia lobulillar y luego de 21 meses, se encontró un carcinoma multifocal invasor (T3 Tis N0 M0), mientras que las microcalcificaciones no mostraron ningún cambio. Estos estudios muestran la importancia del seguimiento después de una biopsia percutánea de mama. Los intervalos de seguimiento mamográfico no están estandarizados. Se sugiere que el primer control se realice después de 6 meses <sup>(89)</sup>. Algunos investigadores plantean que el intervalo de tiempo dependa de los hallazgos histológicos detectados en la biopsia (1 año para diagnóstico benigno específico y 6 meses para un diagnóstico benigno no especificado) <sup>(54)</sup>. En nuestro estudio, de las 75 pacientes que se realizaron BED, 65 (86,6%) se mantuvieron en control periódico, de las cuales 20 se realizaron control cada 6 meses y 45 se efectuaron una mamografía y/o ecografía anual. De estas 65 pacientes, 27 presentaron en su último control mamográfico y/o ecográfico BIRADS categoría 2, 36 con BIRADS categoría 3 y 2 pacientes BIRADS categoría 0. No se encontró ningún caso de falso negativo al realizar el seguimiento (promedio 17 meses) mamográfico y/o ecográfico.

## **VI. CONCLUSIONES**

La experiencia en el Hospital Clínico de la Universidad de Chile hasta la fecha ha demostrado ser prometedora. La biopsia estereotáxica digital es una técnica válida para lesiones BIRADS categoría 4 presentando bajo porcentaje de complicaciones (12,2%) y una alta concordancia de esta técnica (90,9%) con una posterior biopsia radioquirúrgica o seguimiento realizado, presentándose sólo 2 resultados discordantes que correspondieron a subestimaciones histológicas. Por otra parte, el porcentaje de lesiones benignas encontradas (67,7%) no difiere mayormente de la bibliografía revisada (70%).

En síntesis, la biopsia estereotáxica digital es un procedimiento seguro, menos invasor y de costo menor en un 31,8% respecto de la biopsia radioquirúrgica en el HCUCH. Por consiguiente, es confiable el uso de la BED en nuestro centro como alternativa a la biopsia radioquirúrgica.

## **VII. PROYECCIONES**

### ***BED 11 gauge v/s 8 gauge***

En el HCUCH el uso de la aguja de aspiración por vacío calibre 11 gauge tiene buenos resultados, sin embargo, se podría subir su calibre a 8 gauge. En la literatura, cuando se observa si hay mayor diferencia entre calibre 11 y 8, se tiene la impresión de que el aumento de calibre mejoraría la calidad del diagnóstico, no obstante, en la literatura no hay diferencias significativas entre un calibre y otro, aunque para lesiones menores de 30 mm casi nadie consigue infravalorarlas, y cuando se trata de lesiones superiores a esta medida, es difícil tener un muestreo de las lesiones por completo con el que se pueda lograr mayor precisión diagnóstica<sup>(91)</sup>. De manera que, en los casos de hiperplasia atípica y carcinoma intraductal, se tienen dificultades<sup>(87)</sup>.

## VIII.- REFERENCIAS BIBLIOGRÁFICAS

- (1) Peralta O. 2002. *Cáncer de mama en Chile: Datos epidemiológicos*. Rev Chil obstet ginecol; 67(6).
- (2) Kopans D. 2003. *La mama en Imagen*. 3° Edición. Santiago. Ed. Marban.
- (3) Acevedo J, Aguirre B. 2006. Beneficios del screening y del seguimiento mamográfico en la mortalidad por cáncer de mama. Rev Med Clin Condes;17(4): 165-70.
- (4) Vélez R, Gazmuri P, Gómez L, Schwartz R, Iglesias R. 1990. *Microcalcificaciones mamarias: significado y conducta*. Rev Chil Cir; 42(1):47-50.
- (5) Kopans D. 1992. *The predictive positive value of mammography*. AJR.;158:521-6.
- (6) Willet W, Rockhill B, Hankinson S et al. 2000. *Epidemiology and Nongenetic causes of breast cancer*. Diseases of the Breast; 2(4): 175-220.
- (7) Guinee V. 1998. *Epidemiology of breast cancer*. The Breast; 2(1): 339-51.
- (8) Nichols D. 1994. *The epidemiologic characteristics of breast cancer*. Clin Obstet Gynecol;37:925-32.
- (9) Armstrong K, Eisen A, Weber B. 2000. *Assesing the risk of breast cancer*. NEJM; 342: 564-71.
- (10) Henry P, Leis J, Raciti A. 1978. *Investigación en mujeres de alto riesgo*. Clin Ginecol;3:189-204.
- (11) Haagensen C. 1986. *Diseases of the breast*. Philadelphia. Ed. Saunders
- (12) Kauff, N. et al. 2002. *Risk-reducing salpingo-oophorectomy in women with a BRCA1 or BRCA2 mutation*. NEJM; 346:1609-1615
- (13) Lippman M. 2003. *Cáncer de mama. Principios de medicina interna*. 15ª Edición. Madrid. Ed. Mc Graw Hill Interamericana: 675-83
- (14) González O. 2000. *Efectos demostrados de los estrógenos exógenos sobre la mama*. Boletín de la Sociedad Chilena de Climaterio; 5(4):12.
- (15) Smart C, Hendrick R, Rutledge J, Smith R. 1995. *Benefit of mammography screening in women aged 40-49: Current evidence from randomized trials*. Cancer; 75; 1619-1626.
- (16) Royo J. 2007. *Técnicas de exploración: Mamografía*. Hospital de l'Esperança

- (17) Horvath E. 2000. *Resonancia Nuclear Magnética (RNM) en el diagnóstico del Cáncer Mamario*. Boletín de la Sociedad Chilena de Climaterio; 5(4): 6
- (18) Cardeñosa G. 2001. *Breast imaging companion: Screening mammography*. Filadelfia. Ed. Lippincot Williams & Wilkins
- (19) Pinochet MA y cols. 2001. *Mamografía y ecotomografía*. Mastología. Clínica Alemana.
- (20) Gutiérrez A, Taboada J, Apesteguía L, Arrizabalaga R, Asúa J, Andreu F. 2005. *Nuevas técnicas percutáneas de diagnóstico histológico de lesiones no palpables sospechosas de cáncer de mama*. España. Ed. OSASUN SAILA. Dpto. de Sanidad. Gobierno Vasco.
- (21) Tabar L, Fagerberg C, Gad A. 1985. *Reduction in breast cancer mortality by mass screening with mammography*. Lancet: 829-832.
- (22) Fletcher S, Black W, Harris R, et al. 1993. *Report of the International Workshop on Screening for Breast Cancer*. JNCI;85:1644-1656.
- (23) McKena R. 1994. *The abnormal mammogram radiographic findings, diagnostic options, pathology and stage of cancer diagnosis*. Cancer supplement; 129: 1091-1996
- (24) Solé C, Fernández C, Acevedo JC et al. 1996. *Programa de screening y tratamiento de cáncer de mama*. Rev Chil Cancerología; 6: 149-155.
- (25) Caba F. 2003. *Ecotomografía mamaria*. Medwave; 3(5)
- (26) Cardeñosa G. 2001. *Breast imaging companion: Breast ultrasound*. Filadelfia. Ed. Lippincot Williams & Wilkins.
- (27) Razmilic D. 2003. *Lesiones mamarias no palpables*. Medwave;3(5)
- (28) Sickles E. 1986. *Breast calcification: Mammographic evaluation*. Radiology; 160: 289-293.
- (29) Monsees B. 1995. *Evaluation of breast microcalcifications*. Radiologic Clinic of NA; 33:1109 - 1121.
- (30) Pierart J, Burmeister R, Steinberg J et al. 1993. *Significación de las microcalcificaciones mamarias de acuerdo a sus características de presentación*. Rev Chil Cir; 45: 363-365.

- (31) Ruiz F, Vizcaíno E. 2002. *Mammographic Atlas*. 2nd Ed. Valencia. Generalitat Valenciana-Conselleria de Sanitat.
- (32) Vallejo JM. 2002. *El diagnóstico estandarizado en mamografía*. Rev Med. Univ Javeriana; 43(3)
- (33) Feig, S, D'Orsi C, Hendrick R, et al, 1998. *American College of Radiology guidelines for breast cancer screening*. AJR; 171:29-32.
- (34) Liberman L. 2000. Centennial dissertation. *Percutaneous Imaging-Guided Core Breast Biopsy: state of the art at the millennium*. AJR; 174: 1191-1199.
- (35) Yim J, Barton P, Weber B, et al. 1996. *Mammographically detected breast cancer: benefits of stereotactic core versus wire localization biopsy*. Ann Surg; 223: 688-700.
- (36) Gallagher W, Cardenosa G, Rubens J, McCarthy K, Kopans D. 1989. *Minimal-volume excision of nonpalpable breast lesions*. AJR; 153: 957-61.
- (37) Gazmuri P, Espinoza A. 2000. *Biopsia Estereotáxica mamaria-826 casos. Primera experiencia chilena*. Rev Chil obstet ginecol; 65(3); 163-169.
- (38) Pina L, Apesteguía L, De Luis E, Sáenz J, Zornoza G, Domínguez F.2004. *Técnicas de biopsia para el diagnóstico de lesiones mamarias no palpables*. Anales Sis Sas Navarra, v.27 n3. Pamplona.
- (39) Jackman RJ, Marzoni FA. 1997. *Needle-localized Breast Biopsy: Why Do We Fail?*. Radiology; 204: 677-684.
- (40) Pardo M, Sepúlveda S, Cuevas C. 2003. *Biopsia quirúrgica con marcación pre-operatoria en lesiones no palpables de la mama. Experiencia 10 años*. Rev Chil Obstet Ginecol; 68(3): 387-391.
- (41) Gazmuri P, Pabst I, Rossi R, Torres C. 2005. *Manejo de las lesiones no palpables y radiología Intervencionista*. Santiago. Chile.
- (42) Jackman RJ, Marzoni FA, Finkelstein Si, Shepard MJ. 1996. *Benefits of diagnosing nonpalpable breast cancer with stereotactic large-core needle biopsy; lower costs and fewer operations. (abstr)*. Radiology; 201 (P): 311.

- (43) Morrow M, Venta L, Stinson T, Bennet C. 2001. *Prospective comparison of stereotactic core biopsy and surgical comparison as diagnostic procedure for breast cancer patients*. Ann Surg; 233: 537-541.
- (44) Azavedo E, Svane G, Auer G. 1989. *Stereotactic fine needle biopsy in 2594 mammographically detected nonpalpable lesions*. Lancet; 1: 1033-1036
- (45) Kopans D. 1999. *Colocación de agujas para biopsia por métodos guiados por imagen*. En: *La mama* .Editorial Marban
- (46) Dixon JM, Lamb J, Anderson TJ. 1983. *Fine needle aspiration of the breast: importance of the operator*. Lancet; 2: 564.
- (47) Fajardo LL, Davis JR, Wiens JL. 1990. *Mammography guided stereotactic fine needle aspiration cytology of nonpalpable breast lesions: prospective comparison with surgical biopsy results*. AJR; 155: 977-981
- (48) Löfgren M, Anderson I, Lindholm K. 1990. *Stereotactic fine-needle aspiration for cytologic diagnosis of nonpalpable breast lesions*. AJR; 154: 1195-1196.
- (49) Dowlatshashi K, Yaremko ML, Kluskens LF, Jokich PM. 1991. *Nonpalpable breast lesion: Findings of stereotaxic needle-core biopsy and fine-needle aspiration cytology*. Radiology; 181: 745-750.
- (50) Parker SH, Lovin JD, Jobe WE, et al. 1990. *Stereotactic breast biopsy with a biopsy gun*. Radiology 1990; 176: 741-747.
- (51) Jackman RJ, Burbank A, Parker SH, et al. 1997. *Accionary of sampling microcalcifications by three stereotactic breast biopsy methods*.Radiology; 205:325
- (52) Parker SH, Lovin JS, Jobe WE. 1991. *Nonpalpable breast lesions: Stererotactic automated large core biopsy*. Radiology; 180: 403-407.
- (53) González P, Uchida M. 2000. *Biopsias mamarias percutáneas: técnicas e indicaciones*. Boletín de la Sociedad Chilena de Climaterio; 5(4):5.



- (54) Lee CH, Philpotts LE, Horvath LJ, Tocino I. 1999. *Follow-up of breast lesions diagnosed as benign with stereotactic core-needle biopsy: frequency of mammographic change and false-negative rate.* Radiology; 212: 189-194
- (55) Liberman L, Dershaw DD, Rosen PP, Abramsom AF, Deutch BM, Hann LE. 1994. *Stereotactic 14-gauge Breast Biopsy: how many core specimens are needed?* Radiology; 192: 793-795.
- (56) Philpotts LE, Shaheen NA, Jain KS, Carter D, Lee CH. 2000. *Uncommon high-risk lesions of the breast diagnosed at stereotactic core-needle biopsy: clinical importance.* Radiology ; 216: 831-837.
- (57) Stolier A, Skinner J, Levine EA. 2000. *A prospective study of seeding of the skin after core biopsy of the breast.* Am J Surg.; 180: 104-107.
- (58) Chao C, Torosian MH, Boraas MC, et al. 2001. *Local recurrence of breast cancer in the stereotactic core needle biopsy site: case reports and review of the literature.* Breast J; 7: 124-127.
- (59) Pinochet M, Horvath E, González P. 2001. *Biopsia Estereotáxica con mammotome®: resultados preliminares.* Rev Chil Radiol; 7(3): 86-89.
- (60) Ballesteros J M, García M, Morales S, et al. 2005. *Biopsia con aguja gruesa asistida por vacío (VACORA®): Experiencia de Hospital General Universitario de Alicante.* V Simposio Internacional de GEICAM.
- (61) Thomas ME. 2008. *Suros®: Novedosa técnica para extirpar nódulos mamarios benignos.* Experiencia Clínica Alemana.
- (62) Kuhl CK. 2000. *MRI of breast tumors.* Eur Radiol ; 10: 46-58.
- (63) Heywang-Köbrunner SH, Heinig A, Pickuth D, Alberich T, Spielman RP. 2000. *Interventional MRI of the breast: lesion localisation and biopsy.* Eur Radiol; 10: 36-45.
- (64) Warren SI. 1930. *Roentgenologic study of the breast.* AJR;24:113-124.
- (65) Parker SH, Hopper KD, Yakes WF et al. 1989. *Image-directed percutaneous biopsies with a biopsy gun.* Radiology; 171:663-669.
- (66) Torres S et al. 2005. *Cáncer de Mama Ductal in Situ.* II Jornada Chilena de Consenso en cáncer de mama. Santiago. Chile.

- (67) Liberman L. 1995. *Impact of stereotactic core breast biopsy on cost of diagnosis*. Radiology; 195: 633-637.
- (68) Shyyan R, Masood S, Liberman L et al. 2005. El Cáncer de Mama en los Países con Recursos Limitados: Diagnostico y Anatomía Patológica. Cumbre Mundial BHGI.
- (69) Moyano L. 2006. Aspectos anatómicos de la mama femenina. Servicio de Anatomía Patológica. Hospital Clínico Universidad de Chile.
- (70) Dent DM, Cant PJ.1989. *Fibroadenoma*. World Journal of Surgery; 13: 706- 710
- (71) Rubiano J, Trujillo D.2007. *Condición fibroquística de la mama*. Proyecto ISS Ascofame.
- (72) DuPont W, Page D, Parl F. et al.1994. *Long term risk of breast cancer in women with fibroadenoma*. New England Journal of Medicine; 33: 10-15
- (73) Parker SH, Lovin JD, Jobe WE, et al. 1990. *Stereotactic breast biopsy with a biopsy gun*. Radiology;176:741–747
- (74) Liberman L, Goodstine S, Dershaw D, Morris E, La Trenta LR, Abramson A, Van Zee K. 2002. *One operation after percutaneous diagnosis of nonpalpable breast cancer: frequency and associated factors*. AJR; 178:673-679
- (75) Wazer D, DiPetrillo T, Schimidt-Ullrick R, et al. 1992. *Factors influencing cosmetic outcome and complication risk after conservative surgery and radiotherapy for early-stage breast carcinoma*. J Clin Oncol; 10: 356-363.
- (76) Silverstein MJ. 1995. *The first chance is the best chance*. J Surg Oncol; 58: 229-230.
- (77) Gisvold JJ, Goellner JR, Grant CS, et al. 1994. *Breast biopsy: a comparative study of stereotaxically guided core and excisional techniques*. AJR;162:815 -820
- (78) Caines JS, McPhee MD, Konok GP, Wright BA. 1994. *Stereotaxic needle core biopsy of breast lesions using a regular mammographic table with an adaptable stereotaxic device*. AJR;163:317 -321
- (79) Liberman L, Sama M. 2000. *Cost-Effectiveness of Stereotactic 11-Gauge Directional vaccum-assisted breast biopsy*. AJR;175:53-58

- (80) Parker SH, Burbank F, Jackman RJ, et al. 1994. *Percutaneous large-core breast biopsy: a multiinstitutional study*. Radiology;193: 359-364
- (81) Burbank F, Parker SH. 1998. *Methods for evaluating the quality of an imaging-guided breast biopsy program*. Philadelphia. Saunders;1 (2):71 -83
- (82) Jackman RJ, Burbank F, Parker SH, et al. 2001. *Stereotactic breast biopsy of nonpalpable lesions: determinants of ductal carcinoma in situ underestimation rates*. Radiology;218:497-502
- (83) Pfarl G, Helbich T, Riedl C et al.2002. *Stereotactic 11-Gauge Vacuum-assisted breast biopsy: A validation study*.AJR;179:1503-1507
- (84) Liberman L, Dershaw DD, Glassman J, et al. 1997. *Analysis of cancers not diagnosed at stereotactic core breast biopsy*. Radiology;203:151 -157
- (85) Liberman L, Vuolo M, Dershaw DD, et al. 1999. *Epithelial displacement after stereotactic 11-gauge directional vacuum-assisted breast biopsy*. AJR;172:677 -681
- (86) Kopans DB, Gallagher WJ, Swann CA, et al. 1988. Does pre-operative needle localization lead to an increase in local breast cancer recurrence?. Radiology;167:667 –668
- (87) Sentís M. 2002. *Biopsia Estereotáxica: Confiabilidad*. Medwave; 2(6)
- (88) Philpotts LE, Shaheen NA, Carter D, Lee CH. 1999. Comparison of rebiopsy rates after stereotactic core needle biopsy of the breast with 11-gauge vacuum suction probe versus 14-gauge needle and automatic gun. AJR; 172:683-687
- (89) Jackman RJ, Nowels K, Rodríguez-Soto J, Marzoni F, et al. 1999. Stereotactic, automated, large-core needle biopsy of nonpalpable breast lesions: false-negative and histologic underestimation rates after long-term follow-up. Radiology;210:799 -805
- (90) Peter D, Grünhagen J, Wenke R, Schäfer F, Schereer I. 2008. *False negative results after stereotactically guided vacuum biopsy*. European Radiology; 18(1):177-182
- (91) Brem R, Schoonjans J, Goodman S, Nolten A, et al.2001. *Nonpalpable breast cancer: percutaneous diagnosis with 11 and 8 gauge stereotactic vacuum assisted biopsy devices*. Radiology; 219: 793-796